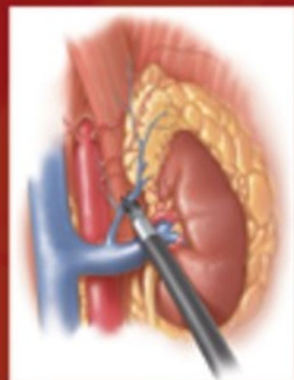
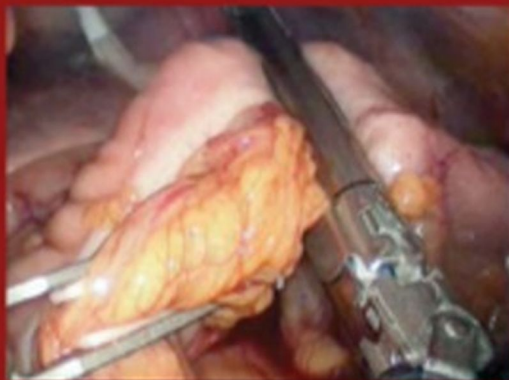
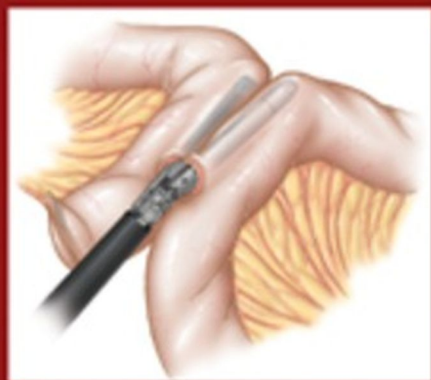
INCLUYE DVD  DE PROCEDIMIENTOS

# ATLAS DE CIRUGÍA MÍNIMAMENTE INVASIVA



CONSTANTINE T. FRANTZIDES  
MARK A. CARLSON





Edición en español de la obra original en inglés  
*Atlas of Minimally Invasive Surgery*  
Constantine T. Frantzides y Mark A. Carlson  
Copyright © MMIX, Saunders, an Elsevier Imprint

*Revisión científica*

Antonio de Lacy Fortuny  
Jefe del Servicio de Cirugía Gastrointestinal  
Hospital Clínic. Barcelona



Pau Moreno Santabàrbara  
Especialista en Cirugía General y del Aparato Digestivo  
Servicio de Cirugía General y Digestiva  
Hospital Universitario Germans Trias i Pujol. Badalona. Barcelona

© 2009 Elsevier España, S.L.  
Es una publicación **MASSON**  
Travessera de Gràcia, 17-21 - 08021 Barcelona (España)

**Fotocopiar es un delito (Art. 270 C.P.)**

Para que existan libros es necesario el trabajo de un importante colectivo (autores, traductores, dibujantes, correctores, impresores, editores...).

El principal beneficiario de ese esfuerzo es el lector que aprovecha su contenido. Quien fotocopia un libro, en las circunstancias previstas por la ley, delinque y contribuye a la «no» existencia de nuevas ediciones. Además, a corto plazo, encarece el precio de las ya existentes.

Este libro está legalmente protegido por los derechos de propiedad intelectual. Cualquier uso, fuera de los límites establecidos por la legislación vigente, sin el consentimiento del editor, es ilegal. Esto se aplica en particular a la reproducción, fotocopia, traducción, grabación o cualquier otro sistema de recuperación de almacenaje de información.

ISBN edición original: 978-1-4160-4108-5  
ISBN edición española: 978-84-458-1956-2

Traducción, coordinación y producción editorial: EDiDE, S.L.

**ADVERTENCIA**

La medicina es un área en constante evolución. Aunque deben seguirse unas precauciones de seguridad estándar, a medida que aumenten nuestros conocimientos gracias a la investigación básica y clínica habrá que introducir cambios en los tratamientos y en los fármacos. En consecuencia, se recomienda a los lectores que analicen los últimos datos aportados por los fabricantes sobre cada fármaco para comprobar la dosis recomendada, la vía y duración de la administración y las contraindicaciones. Es responsabilidad ineludible del médico determinar las dosis y el tratamiento más indicado para cada paciente, en función de su experiencia y del conocimiento de cada caso concreto. Ni los editores ni los directores asumen responsabilidad alguna por los daños que pudieran generarse a personas o propiedades como consecuencia del contenido de esta obra.

EL EDITOR





## Atlas de cirugía mínimamente invasiva



*A mi esposa, Lena, y a mis hijos, Marlena y Alexander.*  
—CF

*A mis hijos, Kirsten, Ty y Trent.*  
—MC

*A los pioneros de la cirugía mínimamente invasiva.*  
—CF y MC





# Colaboradores

## **Basil J. Ammori, MD, FRCS**

Consultant General Surgeon and Honorary Senior Lecturer  
Manchester Royal Infirmary and University of Manchester  
Manchester, United Kingdom

## **Saleh Baghdadi, MD**

Research Fellow  
Manchester Royal Infirmary and University of Manchester  
Manchester, United Kingdom

## **Willem A. Bemelman, MD**

Professor, Minimally Invasive and Colorectal Surgery  
Department of Surgery  
Academic Medical Center  
Amsterdam, the Netherlands

## **Malcolm M. Bilimoria, MD, FACS**

Assistant Professor of Surgery  
Northwestern University Feinberg School of Medicine  
Chicago, Illinois  
Department of Surgery  
Evanston Hospital  
Evanston, Illinois, USA

## **Joseph A. Caprini, MD, MS, FACS, RVT, FACPh**

Professor of Surgery  
Northwestern University Feinberg School of Medicine  
Chicago, Illinois  
Louis W. Biegler Chair of Surgery  
Senior Attending Surgeon  
Evanston Northwestern Healthcare  
Professor of Biomedical Engineering  
Robert R. McCormick School of Engineering and Applied  
Sciences  
Evanston, Illinois, USA

## **Mark A. Carlson, MD, FACS**

Associate Professor of Surgery  
University of Nebraska Medical Center  
Staff Surgeon  
Veterans Administration Medical Center  
Omaha, Nebraska, USA

## **Emery L. Chen, MD**

Fellow, Surgical Endocrinology  
Rush University Medical Center  
Chicago, Illinois, USA

## **Albert Chi, MD**

University of Arizona  
Tucson, Arizona, USA

## **Robert E. Condon, MD, MSc, FACS**

Professor of Surgery, Emeritus  
Medical College of Wisconsin  
Seattle, Washington, USA

## **Michael J. Demeure, MD, FACS**

Professor of Surgery  
University of Arizona  
Tucson, Arizona  
Senior Investigator  
Transitional Genomics Research Institute  
Translational Drug Development Division  
Scottsdale, Arizona, USA

## **Matthew D. Dunn, MD**

Assistant Professor, Aresty Department of Urology  
USC/Norris Cancer Hospital  
Los Angeles, California, USA

## **Charles E. Edmiston Jr., PhD, MS, CIC**

Professor of Surgery and Hospital Epidemiologist  
Director, Surgical Microbiology Research Laboratory  
Department of Surgery  
Medical College of Wisconsin  
Milwaukee, Wisconsin, USA

## **Eric D. Edwards, MD**

Attending, Department of Surgery  
St. Mary Medical Center  
Langhorne, Pennsylvania, USA

**George S. Ferzli, MD, FACS**

Chairman, Department of Surgery  
Lutheran Medical Center  
Brooklyn, New York  
Professor, Department of Surgery  
Staten Island University Hospital  
Staten Island, New York, USA

**Morris E. Franklin, Jr., MD, FACS**

Director  
Texas Endosurgery Institute  
San Antonio, Texas, USA

**Constantine T. Frantzides, MD, PhD, FACS**

Professor of Surgery  
Northwestern University Feinberg School of Medicine  
Chicago, Illinois  
Director, Minimally Invasive Surgery Fellowship Program  
Resurrection Healthcare  
Evanston, Illinois  
Director  
Chicago Institute of Minimally Invasive Surgery  
Skokie, Illinois, USA

**Michel Gagner, MD, FACS**

Chairman, Department of Surgery  
Mount Sinai Medical Center  
Miami, Florida, USA

**Frank A. Granderath, MD**

Assistant Professor, Laparoscopic and Functional Surgery  
Department of General, Visceral and Transplant Surgery  
University Hospital  
Tuebingen, Germany

**Ursula M. Granderath, MD**

Laparoscopic and Functional Surgery  
Department of General, Visceral and Transplant Surgery  
University Hospital  
Tuebingen, Germany

**Josh Hsu, MD**

Aresty Department of Urology  
USC/Norris Cancer Hospital  
Los Angeles, California, USA

**Eric S. Hungness, MD**

Assistant Professor of Surgery  
Northwestern University Feinberg School of Medicine  
Chicago, Illinois, USA

**Michael Kent, MD**

Cardiothoracic Surgery  
Heart, Lung and Esophageal Surgery Institute  
University of Pittsburgh Medical Center  
Pittsburgh, Pennsylvania, USA

**Antonio M. de Lacy, MD, PhD**

Professor of Surgery  
Chief of Gastrointestinal Surgery  
Institute of Digestive and Metabolic Diseases  
Hospital Clinic  
University of Barcelona  
Barcelona, Spain

**Luis E. Laguna, MD**

Member, Chicago Institute of Minimally Invasive Surgery  
Surgical Consultants, P.A.  
Edina, Minnesota, USA

**Daniel A. Lawes, MBBS, MD, FRCS**

Surgical Fellow, Division of Colon and Rectal Surgery  
Mayo Clinic  
Phoenix, Arizona, USA

**Cedric S. F. Lorenzo, MD**

Fellow, Surgical Endoscopy and Endoluminal Therapy  
Department of Surgery  
Oregon Health & Science University  
Portland, Oregon, USA

**Kirk A. Ludwig, MD, FACS**

Associate Professor  
Department of Surgery  
Medical College of Wisconsin  
Milwaukee, Wisconsin, USA

**James D. Luketich, MD, FACS**

Sampson Family Endowed Professor of Surgery  
Chief, Division of Thoracic & Foregut Surgery  
Heart, Lung and Esophageal Surgery Institute  
University of Pittsburgh Medical Center  
Pittsburgh, Pennsylvania, USA

**Minh Luu, MD**

Member, Chicago Institute of Minimally Invasive Surgery  
Skokie, Illinois  
Fellow, Advanced Laparoscopic and Bariatric Surgery  
Evanston, Illinois, USA

**Atul K. Madan, MD, FACS**

Chief, Division of Laparoendoscopic and Bariatric Surgery  
The Dewitt Daughtry Family Department of Medicine  
Leonard M. Miller School of Medicine  
Miami, Florida, USA

**Ronald E. Moore, Jr., MD**

Member, Chicago Institute of Minimally Invasive Surgery  
Holy Cross Hospital Comprehensive Bariatric Services  
Plantation, Florida, USA

**Kenric M. Murayama, MD, FACS**

Professor of Surgery  
John A. Burns School of Medicine  
University of Hawaii  
Honolulu, Hawaii, USA

**Martin Nitsun, MD**

Assistant Professor, Anesthesiology  
Northwestern University Feinberg School of Medicine  
Chicago, Illinois  
Evanston Northwestern Healthcare  
Evanston, Illinois, USA



**Manish Parikh, MD**

Instructor of Surgery, Section of Laparoscopic and Bariatric  
Surgery  
Frank Glenn Faculty Scholar in Surgery  
Joan and Stanford I. Weill Medical College of Cornell University  
New York Presbyterian Hospital  
New York, New York, USA

**Joseph B. Petelin, MD**

Shawnee Mission Medical Center  
Shawnee Mission, Kansas, USA

**George E. Polymeneas, MD, PhD**

Associate Professor of Surgery  
University of Athens  
Athens, Greece

**Alfons Pomp, MD, FRCSC, FACS**

Associate Professor of Surgery, Section of Laparoscopic and  
Bariatric Surgery  
Frank Glenn Faculty Scholar in Surgery  
Joan and Stanford I. Weill Medical College of Cornell University  
New York Presbyterian Hospital  
New York, New York, USA

**Guillermo Portillo, MD**

Fellow  
Texas Endosurgery Institute  
San Antonio, Texas, USA

**Hubert A. Prins, MD, PhD**

Institute of Digestive Diseases  
Hospital Clinic  
University of Barcelona  
Barcelona, Spain

**Richard A. Prinz, MD, FACS**

Helen Shedd Keith Professor  
Chairperson, Department of General Surgery  
Rush University Medical Center  
Chicago, Illinois, USA

**Nathaniel J. Soper, MD, FACS**

James R. Hines Professor and Chairman  
Department of Surgery  
Northwestern University Feinberg School of Medicine  
Gastrointestinal and Endocrine Surgery  
Chicago, Illinois, USA

**Joseph W. Szokol, MD**

Vice Chairman, Department of Anesthesia  
Evanston Northwestern Healthcare  
Evanston, Illinois  
Associate Professor  
Northwestern University Feinberg School of Medicine  
Chicago, Illinois, USA

**Tonia M. Young-Fadok, MD, MS, FACS, FACRS**

Chair, Division of Colon and Rectal Surgery  
Professor of Surgery  
Mayo Clinic College of Medicine  
Phoenix, Arizona, USA

**Tallal M. Zeni, MD**

Member, Chicago Institute of Minimally Invasive Surgery  
Director, Minimally Invasive and Bariatric Surgery  
St. Mary Mercy Hospital  
Livonia, Michigan, USA

**John G. Zografakis, MD, FACS**

Member, Chicago Institute of Minimally Invasive Surgery  
Assistant Professor of Surgery  
Northeastern Ohio Universities Colleges of Medicine  
(NEOUCOM)  
Director, Advanced Laparoscopic Surgical Services  
Director, Bariatric Care Center  
Summa Health System  
Akron, Ohio, USA



# Prefacio

Los procedimientos mínimamente invasivos en cirugía general se prestan más a ser registrados en vídeo que la generación previa de procedimientos abiertos, principalmente porque es más fácil acoplar un aparato de grabación al laparoscopio. En consecuencia, desde la década de 1990, se dispone de vídeos y DVD didácticos de diversos procedimientos mínimamente invasivos. Además, se han publicado numerosos atlas quirúrgicos completos, aunque convencionales, sobre procedimientos laparoscópicos de cirugía general. Por tanto, era lógico combinar los dos formatos, vídeo y texto ilustrado, en un formato didáctico, el DVD-atlas. El *Atlas de cirugía mínimamente invasiva* es el producto de esta unión. Esta ayuda educativa multimedia consta de un atlas quirúrgico convencional y de una serie de DVD que contienen un vídeo editado de cada procedimiento descrito en el libro. El *Atlas* difiere de otras presentaciones previas didácticas de vídeo/texto en cuanto a que contiene todos los procedimientos laparoscópicos habituales en una sola presentación, mientras que los intentos previos con este formato eran monográficos y estaban centrados en un procedimiento o un tipo de procedimiento.

Sin embargo, el *Atlas de cirugía mínimamente invasiva* no pretende ser una enciclopedia de cada técnica descrita para cada tipo de procedimiento. Tampoco pretende ser una plataforma de cirugía experimental (p. ej., procedimientos en orificios naturales). Al planificar el *Atlas*, creamos una lista de los que creíamos eran los procedimientos laparoscópicos realizados con mayor frecuencia y pedimos a un autor destacado que describiera la inter-

vención para cada procedimiento. Hay que reconocer que existen múltiples abordajes quirúrgicos para los procedimientos descritos en el *Atlas*. Algunos son más populares que otros, otros resultan más sencillos, algunos son más eficaces, etc. Intentar aclarar estos temas puede llevar a una discusión con pocos datos controlados en los que basarse. Admitimos que nuestro proceso de selección e inclusión de procedimientos quirúrgicos y de sus correspondientes autores en el *Atlas* no ha sido científico; se ha basado en las impresiones que adquirimos mientras observábamos la evolución de la cirugía mínimamente invasiva en las dos últimas décadas.

El *Atlas de cirugía mínimamente invasiva* tampoco pretende ser la autoridad en la ejecución del procedimiento. Dado que existen pocos o ningún dato controlado en esta área, cualquier reclamación sobre esta autoridad, por este u otros productos, sería absurda. El *Atlas* es simplemente una guía, una recopilación de «Cómo lo hago», con el fin de servir de ayuda docente a estudiantes de medicina, residentes de cirugía y cirujanos generales. También es un producto que debe evolucionar con el tiempo, a medida que se establezcan técnicas más nuevas y/o mejoradas. Creemos y esperamos que el formato DVD-atlas del *Atlas de cirugía mínimamente invasiva* sea una ayuda docente preferente para intervenciones laparoscópicas en cirugía general.

**Constantine T. Frantzides, MD, PhD, FACS**  
**Mark A. Carlson, MD, FACS**





# Prólogo a la edición española

Desde la incorporación de la cirugía mínimamente invasiva en la especialidad de Cirugía General y del Aparato Digestivo, el mayor problema ha sido su implementación en los centros de diferentes países. Al parecer, la razón fundamental ha sido, y desafortunadamente todavía aún hoy es, el problema de la docencia de esta «nueva» cirugía. Es una disciplina demasiado técnico-dependiente. *Atlas de cirugía mínimamente invasiva* incluye los procedimientos más comunes e importantes de la cirugía gastrointestinal, hepatobiliopancreática, así como la cirugía de la pared abdominal y la cirugía renal y de las glándulas suprarrenales. La descripción de los procedimientos quirúrgicos, que incluye las necesidades del preoperatorio y postoperatorio, además de la técnica quirúrgica, es amplia y clara. Las ilustraciones son de extre-

ma utilidad. Al mismo tiempo, se completa con una videoteca en dos DVD que acompañan a la obra que son de gran interés para los cirujanos que quieran aprender o progresar en su técnica y destreza quirúrgicas. Este *Atlas* incluye a un número importante de autores de la máxima calidad científica y técnica. Por ello, es muy recomendable para estudiantes de medicina, residentes de cirugía y cirujanos en general.

**ANTONIO DE LACY FORTUNY**  
**Jefe del Servicio de Cirugía Gastrointestinal**  
**Hospital Clínic**  
**Barcelona**







# Agradecimientos

Los autores quieren agradecer la indispensable contribución del Dr. Robert E. Condon por su narración en la parte del DVD del Atlas.



# Índice

## I. ESÓFAGO

1. Esofaguetomía mínimamente invasiva 3  
Michael Kent y James D. Luketich
2. Esofagomiotomía laparoscópica 17  
Eric S. Hungness y Nathaniel J. Soper
3. Funduplicatura de Nissen laparoscópica 23  
Constantine T. Frantzides  
y Mark A. Carlson
4. Herniorrafia hiatal laparoscópica 31  
Constantine T. Frantzides, Frank A.  
Granderath, Ursula M. Granderath  
y Mark A. Carlson

## II. ESTÓMAGO

5. Gastrectomía total laparoscópica 43  
para la enfermedad maligna  
Manish Parikh y Alfons Pomp
6. Bypass gástrico laparoscópico 53  
con gastroyeyunostomía en Y de Roux  
Constantine T. Frantzides  
y John G. Zografakis
7. Banda gástrica ajustable laparoscópica 67  
Atul K. Madan, John G. Zografakis  
y Constantine T. Frantzides
8. Gastrectomía tubular mínimamente invasiva 75  
Tallal M. Zeni
9. Derivación biliopancreática con cruce 79  
duodenal mínimamente invasiva  
Manish Parikh, Michel Gagner  
y Alfons Pomp
10. Evaluación del riesgo como guía 91  
para profilaxis de la trombosis  
en los pacientes quirúrgicos bariátricos  
Joseph A. Caprini

## III. INTESTINO DELGADO

11. Procedimientos mínimamente 97  
invasivos en el intestino delgado  
Tallal M. Zeni, Willem A. Bemelman  
y Constantine T. Frantzides

12. Gastrostomía y yeyunostomía 103  
de alimentación laparoscópicas  
Cedric S. F. Lorenzo y Kenric  
M. Murayama

## IV. COLON Y RECTO

13. Hemicolectomía derecha 111  
laparoscópica asistida manualmente  
Kirk A. Ludwig
14. Colectomía transversa 115  
mínimamente invasiva  
Constantine T. Frantzides, Luis E. Laguna  
y Mark A. Carlson
15. Hemicolectomía izquierda 121  
mínimamente invasiva  
Constantine T. Frantzides, George E.  
Polymeneas y Mark A. Carlson
16. Colectomía total 129  
mínimamente invasiva  
Morris E. Franklin, Jr.  
y Guillermo Portillo
17. Resección anterior baja y 135  
resección abdominoperineal  
mínimamente invasivas  
Hubert A. Prins y Antonio M. de Lacy
18. Proctocolectomía con reservorio 139  
ileoanal mínimamente invasiva  
Daniel A. Lawes y Tonia M. Young-Fadok
19. Apendicectomía laparoscópica 147  
John G. Zografakis

## V. SISTEMA HEPATOBILIAR

20. Colecistectomía laparoscópica 155  
Constantine T. Frantzides, Mark A. Carlson  
y Minh Luu
21. Exploración laparoscópica 161  
de la vía biliar y colangiografía  
intraoperatoria  
Joseph B. Petelin
22. Hepaticoyeyunostomía laparoscópica 169  
Saleh Baghdadi y Basil J. Ammori

**VI. PÁNCREAS Y BAZO**

23. **Pancreatectomía distal mínimamente invasiva** 181  
Malcolm M. Bilimoria, Constantine T. Frantzides, Minh Luu y Luis E. Laguna
24. **Esplenectomía mínimamente invasiva** 187  
Albert Chi, John G. Zografakis y Michael J. Demeure

**VII. RIÑONES Y GLÁNDULAS SUPRARRENALES**

25. **Nefrectomía transperitoneal mínimamente invasiva** 195  
Matthew D. Dunn y Josh Hsu
26. **Suprarrenalectomía mínimamente invasiva** 201  
Emery L. Chen y Richard A. Prinz

**VIII. HERNIA**

27. **Reparación preperitoneal laparoscópica de la hernia inguinal** 211  
George S. Ferzli y Eric D. Edwards

28. **Reparación transabdominal preperitoneal laparoscópica de la hernia inguinal** 217  
Constantine T. Frantzides, John G. Zografakis y Mark A. Carlson
29. **Reparación laparoscópica de la hernia ventral** 223  
Constantine T. Frantzides, Mark A. Carlson, y John G. Zografakis
30. **Reparación laparoscópica de hernia diafragmática sin afectación del hiato** 229  
Constantine T. Frantzides, Atul K. Madan y Mark A. Carlson

**IX. TEMAS GENERALES**

31. **Profilaxis antimicrobiana en la era de la cirugía laparoscópica** 237  
Charles E. Edmiston, Jr.
32. **Implicaciones anestésicas en la cirugía laparoscópica** 245  
Joseph W. Szokol y Martin Nitsun
33. **Instrumentación en cirugía laparoscópica** 253  
Tallal M. Zeni, Constantine T. Frantzides y Ronald E. Moore Jr.

# Esofaguectomía mínimamente invasiva

La laparoscopia se ha convertido en la técnica estándar para el tratamiento de distintas enfermedades esofágicas benignas, como el reflujo y la acalasia. Este cambio tiene su origen en la observación sistemática de que, en comparación con la cirugía abierta, la cirugía mínimamente invasiva es igualmente eficaz, menos dolorosa y permite reincorporarse antes a la vida normal. Sin embargo, la cirugía abierta sigue siendo el procedimiento estándar elegido para los pacientes con cáncer esofágico debido a que: *a)* la cirugía mínimamente invasiva puede no ser equivalente en lo que respecta a limpieza ganglionar y al carácter completo de la resección, y *b)* el abordaje mínimamente invasivo puede no tener impacto mesurable sobre la morbilidad. Cabría argumentar que la esofaguectomía mínimamente invasiva (EMI) se asocia con tasas de morbilidad y mortalidad más bajas que la cirugía abierta. Dos de las complicaciones más frecuentes después de la esofaguectomía son la neumonía y la insuficiencia respiratoria. La primera conlleva un riesgo de mortalidad del 20%. Evitar las incisiones simultáneas de laparotomía y toracotomía puede reducir la incidencia de estas complicaciones. Aunque no se han realizado estudios aleatorizados, la experiencia de los autores y la de otros sugiere que la esofaguectomía mínimamente invasiva se asocia con una tasa más baja de complicaciones y de mortalidad que la esofaguectomía abierta.

Otra razón para considerar el empleo de la cirugía mínimamente invasiva es que la morbilidad asociada a la esofaguectomía abierta ha conducido a los oncólogos médicos a un interés renovado por el tratamiento con sólo quimiorradioterapia. Dos estudios recientes de Chiu y Stahl sobre el carcinoma epidermoide de esófago proporcionan cierto respaldo a esta práctica. El impacto de estos estudios ha llevado a recomendar el tratamiento no quirúrgico para los pacientes con riesgo operatorio alto, como los ancianos o aquellos con múltiples procesos coexistentes. La National Comprehensive Cancer Network considera en sus guías recientes que la quimiorradioterapia definitiva es una alternativa aceptable a la esofaguectomía. Ante estos retos, corresponde a los cirujanos esofágicos perfeccionar la técnica de la esofaguectomía con el fin de ofrecer una terapia con menor morbilidad y una supervivencia mejorada en comparación con la esofaguectomía tradicional.

## EVALUACIÓN PREOPERATORIA, PRUEBAS COMPLEMENTARIAS Y PREPARACIÓN

La evaluación preoperatoria del candidato a esofaguectomía mínimamente invasiva no es diferente de la del paciente programado

para esofaguectomía abierta. Los dos problemas principales son determinar si el tumor es resecable y comprobar si el paciente tiene suficiente reserva cardiopulmonar para tolerar la operación. En nuestro centro la estadificación de los pacientes con cáncer esofágico incluye la endoscopia alta y la tomografía computarizada (TC). La endoscopia alta se realiza para identificar la extensión proximal y distal del tumor, que puede influir sobre el tipo de esofaguectomía. La TC se usa fundamentalmente para descartar una metástasis a distancia, cuya presencia puede contraindicar la esofaguectomía. La TC también es útil para determinar la presencia de adenopatías en el interior del abdomen. La afectación ganglionar voluminosa limitada al territorio celiaco no contraindica la esofaguectomía siempre que se obtenga respuesta significativa a la terapia neoadyuvante. En estos pacientes se usa la laparotomía para asegurar una exéresis completa de los ganglios linfáticos retroperitoneales.

La mayoría de los pacientes se someten también a ecografía endoscópica (EUS) y a tomografía por emisión de positrones (PET). El beneficio principal de la EUS es determinar el grado de invasión de la pared esofágica por el tumor. Los pacientes con enfermedad T3 o N1 suelen recibir quimioterapia neoadyuvante antes de la esofaguectomía. La PET también es útil para detectar la enfermedad a distancia que no se visualiza con la TC. Según la experiencia de los autores, la PET no es especialmente útil para identificar la afectación ganglionar periesofágica, ya que la actividad de estos ganglios a menudo es enmascarada por el tumor primario.

Una última modalidad de estadificación usada con frecuencia en el centro de los autores es la laparoscopia. Habitualmente, la laparoscopia se realiza en el momento de colocar un reservorio de acceso venoso para la quimioterapia neoadyuvante. Los autores han observado que la laparoscopia es un método simple y seguro para la identificación de las metástasis abdominales (hepáticas o peritoneales) que quizás no se hayan visto en la TC. Además, la presencia de enfermedad ganglionar voluminosa se puede evaluar mediante laparoscopia y confirmarse mediante biopsia. En estos pacientes se puede añadir radioterapia al tratamiento neoadyuvante. Normalmente, la laparoscopia se puede completar en menos de 30 minutos y los pacientes se pueden marchar a casa el mismo día.

Los pacientes también deben ser sometidos a una evaluación concienzuda para determinar si su situación médica es adecuada para la operación. El estudio incluye una prueba de esfuerzo cardiológica y, si se considera indicada, una angiografía coronaria. En los pacientes con historia de tabaquismo significativa se deben realizar también pruebas de función pulmonar. Además, la mayoría

de los pacientes con cáncer localmente avanzado presentarán algún grado de disfagia y pérdida de peso antes del diagnóstico. La disfagia mejora muchas veces con la terapia neoadyuvante. Si la disfagia es intensa se puede colocar una sonda de yeyunostomía durante la estadificación laparoscópica, aunque los autores lo hacen en pocas ocasiones. Los autores desaconsejan especialmente la colocación de una endoprótesis esofágica o de una gastrostomía percutánea en cualquier paciente que pudiera ser candidato a cirugía. La esofagectomía se puede realizar todavía en estas situaciones, aunque la dificultad técnica aumenta.

## TÉCNICA OPERATORIA

Los primeros intentos de resección esofágica mínimamente invasiva fueron operaciones híbridas que combinaron la movilización toracoscópica del esófago, una laparotomía abierta para la creación del tubo gástrico y una anastomosis cervical. Comparada con la esofagectomía estándar, no se observaron beneficios concluyentes en esta estrategia, aunque el número de pacientes estudiados fue pequeño. Con la esofagectomía transhiatal laparoscópica, el procedimiento completo se puede realizar en decúbito supino con un tubo endotraqueal estándar de luz única. Sin embargo, los autores han observado que las desventajas de este abordaje superan con mucho a cualquier beneficio. El espacio de trabajo a través del hiato es muy pequeño y permite sólo un acceso parcial a los tercios medio y superior del esófago. En consecuencia, cualquier disección de ganglios linfáticos torácicos resulta extremadamente difícil a través de esta vía. Por tanto, es preferible movilizar primero el esófago torácico a través de cirugía toracoscópica videoasistida (CTVA) derecha y utilizar después la laparoscopia para preparar la plastia gástrica. Actualmente, los autores ofrecen la esofagectomía mínimamente invasiva a la mayoría de los candidatos quirúrgicos, incluso los que han sido sometidos a quimiorradioterapia neoadyuvante. Los pacientes con metástasis ganglionares según la TC o la laparoscopia de estadificación no son candidatos a la esofagectomía mínimamente invasiva. En estos casos se considera la cirugía abierta o la quimiorradioterapia definitiva. A continuación se describe la técnica de los autores, producto de la experiencia en más de 600 esofagectomías mínimamente invasivas.

### Toracoscopia

El paso inicial en la esofagectomía mínimamente invasiva es una esofagogastroduodenoscopia (EGD) en la mesa de quirófano para confirmar la localización del tumor y la idoneidad del estómago como conducto para la reconstrucción. La extensión de la neoplasia en el cardias requiere con frecuencia un margen gástrico más amplio y puede impedir la construcción de un tubo gástrico que llegue al cuello. En estos casos es preferible una anastomosis torácica alta, en general realizada mediante toracoscopia (v. más adelante «Esofagectomía mínimamente invasiva de Ivor Lewis»). En estos pacientes se puede emplear también la estadificación laparoscópica para definir el grado de afectación del cardias antes de proceder a la resección.

Después de la endoscopia los pacientes se colocan en decúbito lateral izquierdo para la toracoscopia (fig. 1-1), el cirujano se coloca de pie en el lado derecho y el ayudante, en el izquierdo. Se usan cuatro trócares toracoscópicos (fig. 1-2). Se coloca un trócar de 10 mm para la cámara en el séptimo u octavo espacio intercostal, justo anterior a la línea axilar media. Se coloca un trócar de 10 mm en el octavo o noveno espacio intercostal, posterior a la línea axilar posterior, para las tijeras de coagulación ultrasónicas. Se coloca un trócar de 10 mm en la línea axilar anterior, en el cuarto espacio inter-

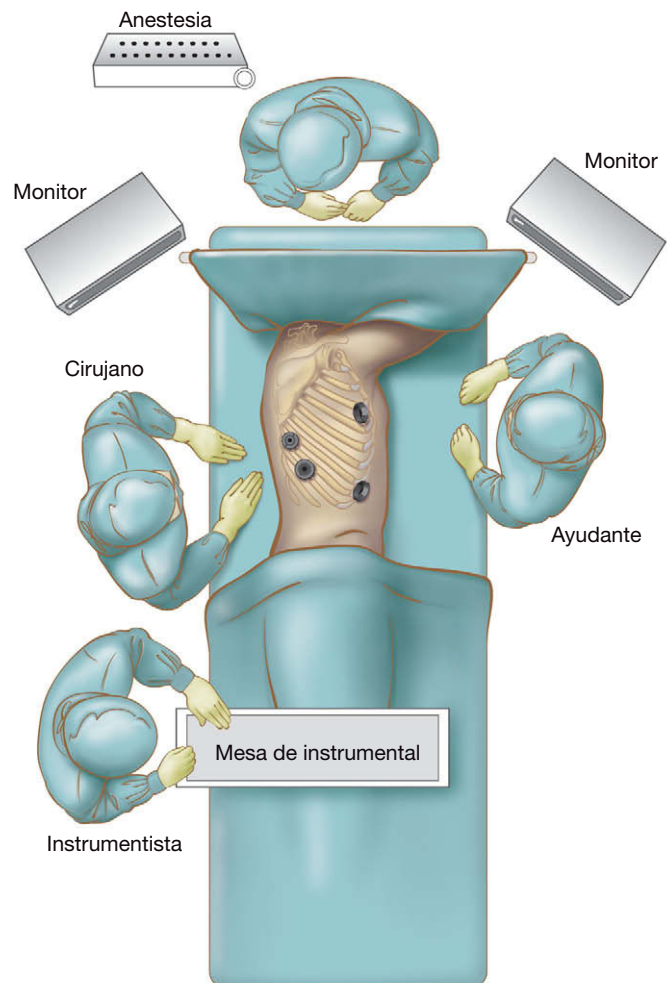


FIGURA 1-1. Disposición del quirófano para el tiempo toracoscópico de una esofagectomía mínimamente invasiva.

costal, a través del cual un retractor con forma de abanico separa el pulmón en la porción anterior para exponer el esófago. El último trócar, de 5 mm, se coloca justo anterior a la punta de la escápula y se usa para tracción por el cirujano. Para la esofagectomía de Ivor

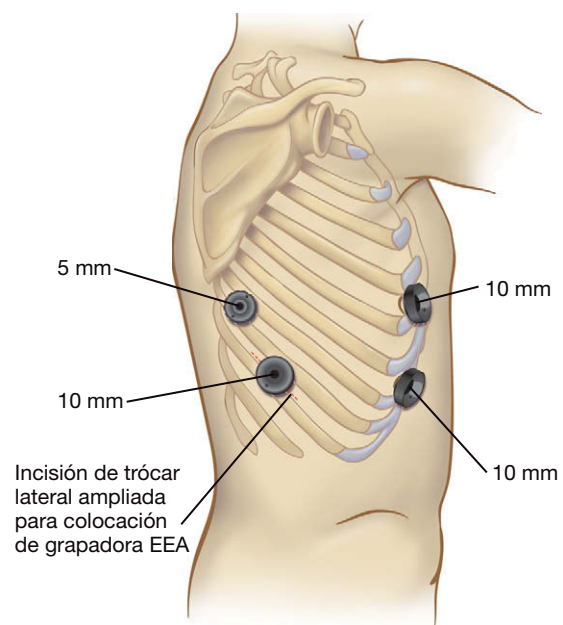


FIGURA 1-2. Colocación de los trócares para el tiempo toracoscópico de una esofagectomía mínimamente invasiva. EEA, anastomosis terminoterminal.

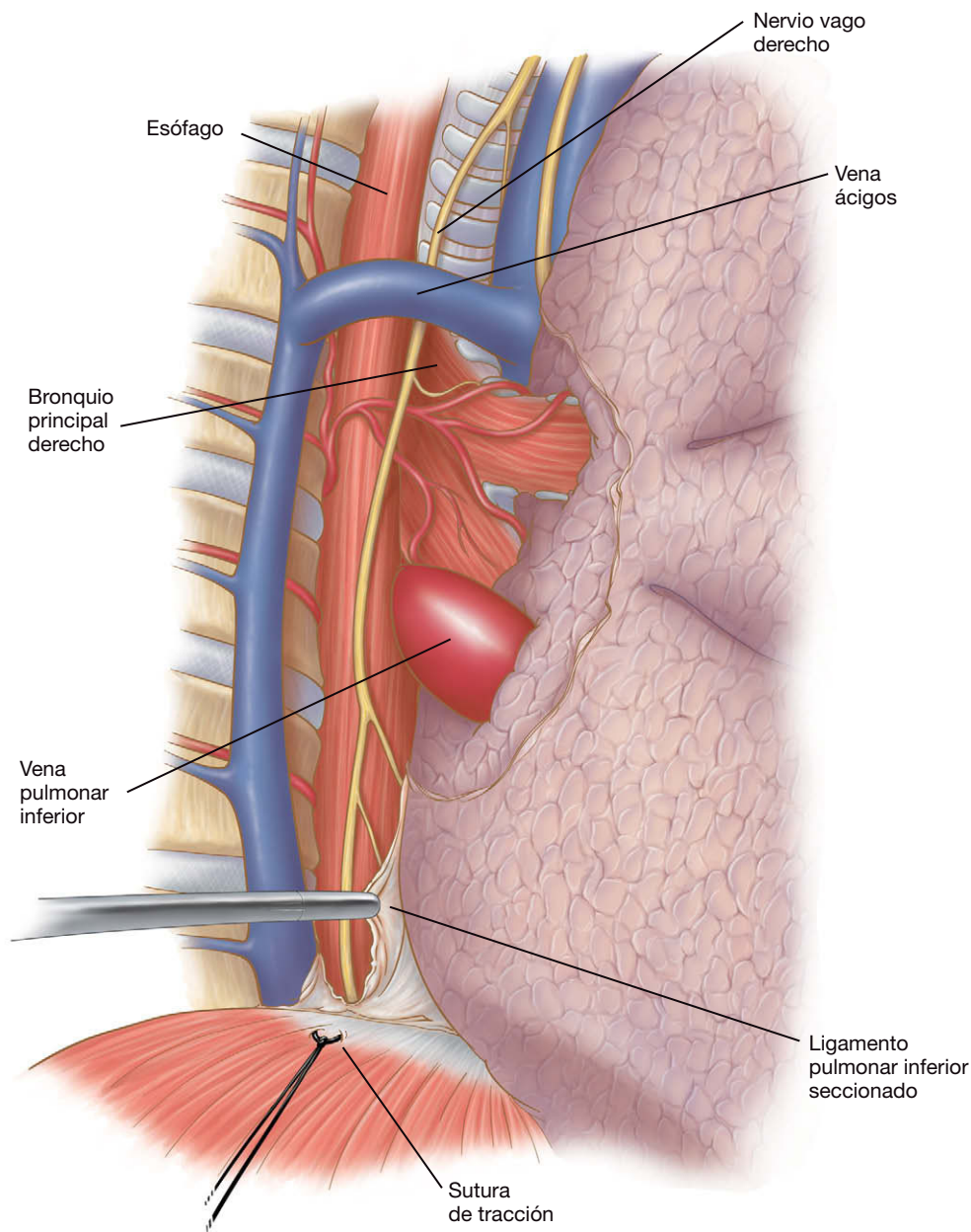


Lewis, la incisión del trócar inferior utilizado por el cirujano se puede ampliar para permitir la extracción del espécimen y la colocación de la endograpadora.

Un paso clave en este procedimiento es la colocación de una sutura de tracción (Endo Stitch®) en el tendón central del hemidiafragma derecho (fig. 1-3). Esta sutura se saca por vía percutánea a través de una incisión de 2 mm en la piel próxima a la parte anterior del receso costofrénico. La tracción de esta sutura proporciona una visión excelente del esófago torácico distal. Se secciona el ligamento pulmonar inferior hasta la vena pulmonar inferior y se corta la pleura mediastínica sobreyacente al esófago hasta el nivel de la vena ácidos. Se diseña el plano entre el pericardio y el área periesofágica. Este plano se amplía hacia la superficie inferior del bronquio principal derecho. Todos los ganglios linfáticos y la grasa periesofágica se resecan en bloque con el esófago. El plano de disección continúa a lo largo del pericardio y la vía aérea, la pleura contralateral, la aorta, la vena ácidos y el conducto torácico. No se resecan el conducto torácico ni la vena ácidos. Para facilitar el plano de disección más posterior,

la pleura mediastínica a lo largo del esófago se abre hacia la vena ácidos y se extiende desde esta vena hasta el diafragma.

La vena ácidos se liga usando una endograpadora (fig. 1-4). Se preserva la pleura mediastínica por encima de la unión de la vena ácidos y la vena cava superior. Creemos que esta pleura mantiene el conducto torácico en una posición mediastínica y es capaz de sellar el plano entre el estómago y la entrada torácica, lo que puede minimizar la extensión intraabdominal de una fuga anastomótica cervical. Después procedemos a la movilización circunferencial del esófago, disecando todos los ganglios periesofágicos y la grasa con el espécimen. Se cortan los vasos nutrientes desde la aorta hasta el esófago (fig. 1-5). Los autores no incluyen el conducto torácico en el espécimen. Algunas ramas linfáticas originadas desde el conducto son cuidadosamente clipadas y seccionadas para prevenir el quilotorax. Un drenaje de Penrose alrededor del esófago facilita la movilización subsiguiente. El esófago torácico se moviliza desde la entrada torácica hasta el diafragma. La disección no debe entrar en la cavidad peritoneal, pues dificultaría la creación del neumoperito-



**FIGURA 1-3.** La disección torácica inicial muestra la posición de la sutura de tracción diafrágica, la sección del ligamento pulmonar y la disección del mediastino posterior.

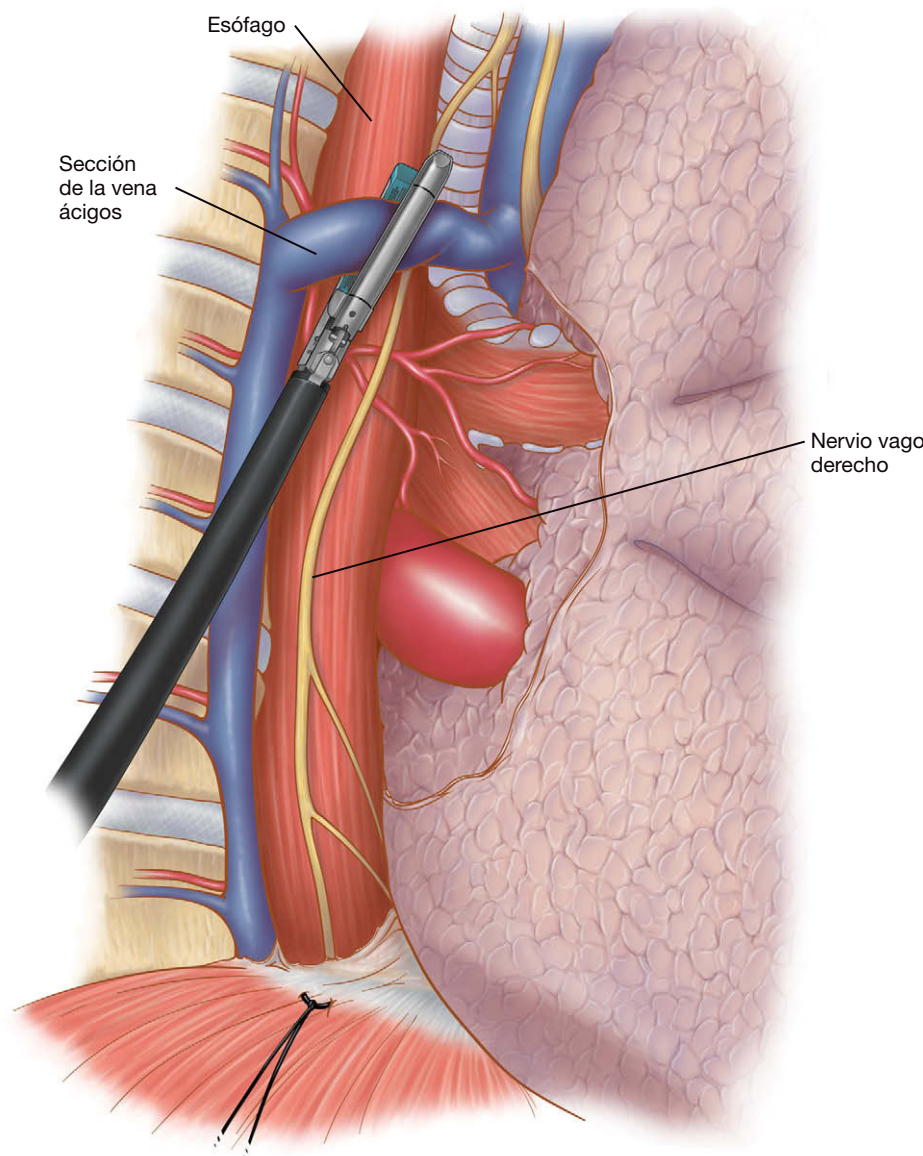


FIGURA 1-4. Sección de la vena ácigos.

neo durante la laparoscopia. También se mantiene la disección cerca del esófago por encima de la vena ácigos para evitar la lesión de la vía aérea y de los nervios laríngeos recurrentes. También es importante seccionar los troncos vagales a nivel o por debajo de la vena ácigos, para evitar la lesión por tracción de los nervios laríngeos recurrentes. Después de movilizar el esófago se coloca un solo drenaje torácico 28-F y se pone al paciente en decúbito supino para la laparoscopia. Antes del giro, se reintuba al paciente con una sonda endotraqueal de luz única. Los autores han observado que la disección del esófago cervical es más difícil con la sonda de doble luz colocada a causa de su mayor tamaño. Además, la broncoscopia se puede realizar a través del tubo de luz única antes de la extubación.

### Laparoscopia y anastomosis cervical

Los cinco trócares abdominales usados para la movilización gástrica tienen la misma disposición empleada para los trastornos esofágicos benignos, aunque se colocan algo más bajos para poder visualizar el estómago completo (fig. 1-6). En primer lugar se coloca el trócar de 11 mm en el lado derecho del epigastrio con el método de incisión abierta. Este trócar facilitará el acceso de los dispositivos de grapado para crear el tubo gástrico y para suturar. Otro trócar de 10 mm se coloca en el cuadrante inferior derecho

(no se muestra en la figura). Se utiliza para identificación del ligamento de Treitz y para facilitar la sutura de la sonda de yeyunos-tomía de alimentación. Los trócares del abdomen superior deben estar lo bastante altos para llegar a la región alta del abdomen con los instrumentos quirúrgicos y a la vez lo bastante bajos para obtener una visión razonable de la curvatura mayor del estómago a lo largo de la arcada gastroepiploica y el píloro.

El lóbulo izquierdo del hígado se separa hacia arriba para exponer el hiato esofágico y se mantiene en posición con un sistema de autorretención colocado en el lado izquierdo de la mesa de operaciones. La disección laparoscópica comienza con la sección del ligamento gastrohepático hacia el pilar derecho del diafragma (fig. 1-7). El pilar derecho es expuesto y disecado desde la parte superior del hiato hasta la decusación con el pilar izquierdo. Este plano se diseca después en dirección craneal a lo largo del pilar izquierdo para crear una ventana retroesofágica. A diferencia de otras intervenciones, no se secciona el ligamento frenoesofágico hasta la conclusión de la laparoscopia. Durante los primeros pasos de la disección se tendrá cuidado para evitar la apertura de la cavidad torácica, puesto que esto conducirá a la pérdida del neumoperitoneo abdominal.

Después se moviliza el estómago mediante la sección de los vasos gástricos cortos con las tijeras ultrasónicas o un sistema de



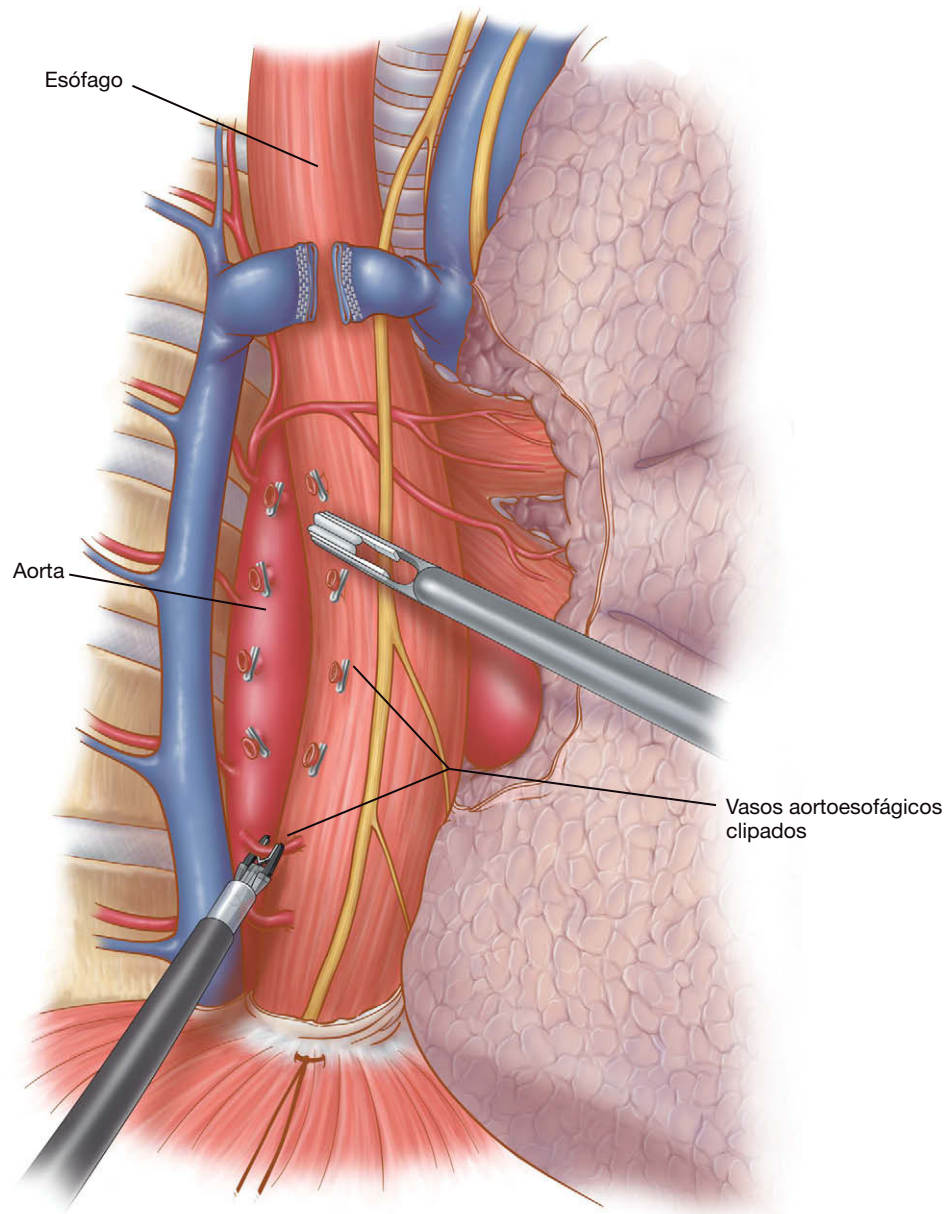


FIGURA 1-5. Sección de los vasos aortoesofágicos.

coagulación bipolar (fig. 1-8). La disección se prolonga hasta la porción superior del hiato esofágico para exponer el pilar izquierdo. El plano a lo largo de la curvatura mayor se continúa en sentido distal y se secciona el epiplón gastrocólico (fig. 1-9). El cirujano debe tener cuidado para conservar la arcada gastroepiploica (que irrigará la plastia gástrica) sin dejar demasiada grasa a lo largo de la curvatura mayor del estómago. La disección en un plano demasiado distal al estómago conlleva el riesgo de lesión del colon transverso. El exceso de grasa a lo largo de la curvatura mayor también puede dificultar el ascenso del tubo a través del hiato en el tórax. La disección a lo largo de la curva mayor continúa hacia la segunda porción del duodeno. Normalmente se obtiene suficiente movilidad del píloro para alcanzar el pilar derecho sin tensión. Después se disecan y movilizan hacia arriba los ganglios linfáticos y el tejido graso del eje celíaco a lo largo de la arteria y la vena gástrica izquierda. Una vez limpia esta zona, el estómago se tracciona hacia arriba y se seccionan los vasos gástricos izquierdos (fig. 1-10) utilizando una endograpadora vascular (Endo GIA II®).

Después se moviliza el área antropilórica con una maniobra de Kocher. Durante esta parte del procedimiento, se sujeta periódicamente el antro cerca del píloro y se eleva con cuidado hacia el hiato

diafragmático. Una vez movilizado lo suficiente, el píloro debe alcanzar el pilar derecho sin tensión. Si no se puede conseguir es necesario ampliar la maniobra de Kocher. Después de completarla se realiza una piloroplastia mediante tijeras ultrasónicas, y el píloro se cierra transversalmente con puntos (fig. 1-11). Según la experiencia de los autores, la piloromiotomía laparoscópica es difícil de realizar y produce con frecuencia vaciamiento gástrico insuficiente. Para facilitar la piloroplastia se colocan suturas de fijación en las porciones superior e inferior de la cara anterior del músculo. Se aplica tracción a estas suturas y el píloro se eleva suavemente. El músculo se secciona a lo largo del canal pilórico desde el lado duodenal hasta que se ve la sección completa del músculo. El estómago se vacía mediante aspiración a través de la piloroplastia. Después se cierra transversalmente la incisión pilórica con suturas 2-0 no absorbibles aplicadas con un dispositivo automático de sutura (Endo Stitch®). En este punto el estómago está preparado para la creación de la plastia gástrica.

Para crear el tubo gástrico se puede colocar un trócar adicional de 11 mm en el cuadrante inferior derecho. Este trócar extra se puede usar para tensar caudalmente el antro gástrico mientras se tracciona suavemente el fundus durante la confección de la plastia.

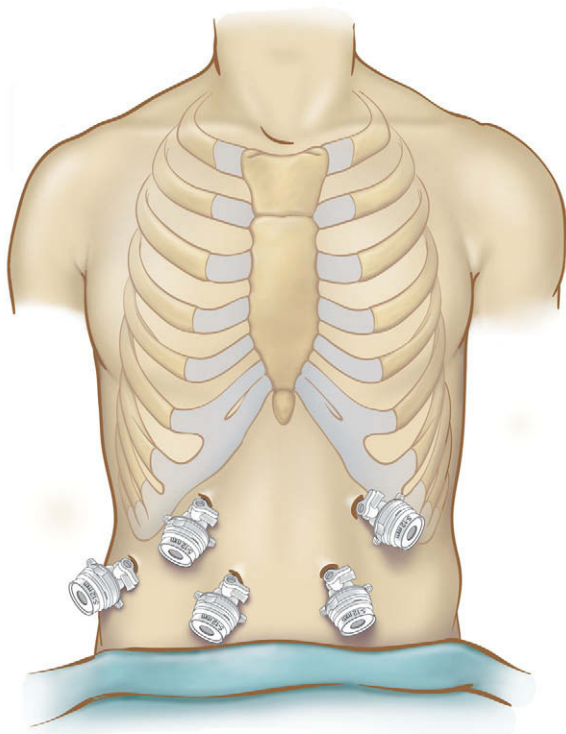


FIGURA 1-6. Colocación de los trócares para el tiempo laparoscópico de una esofagectomía mínimamente invasiva.

Se elige un área justo por encima las dos o tres primeras arcadas de la arteria gástrica derecha en el área antro pilórica para disparar la primera grapadora. Se usa la carga vascular para minimizar la hemorragia. Se respetan las primeras arcadas de los vasos gástricos

derechos en el área antro pilórica y la grapadora se dispara con una orientación perpendicular a la curvatura menor. Conforme continúa la construcción del tubo gástrico, se tiene cuidado en alinear la grapadora paralela a la arcada de la curvatura mayor (fig. 1-12). Según la experiencia de los autores, es conveniente que el primer ayudante sujete la punta del fundus y la extienda hacia el bazo, mientras se coloca una segunda pinza de agarre en el área antral para tracción descendente. Esta maniobra coloca el estómago en ligera extensión y facilita la aplicación de una línea recta de grapas, que también debe ser paralela a la arcada gastroepiloica. El tubo gástrico debe tener 5-6 cm de diámetro. Al principio los autores creaban un tubo de 3-4 cm de diámetro, pero se producían problemas de necrosis de la punta gástrica y fugas anastomóticas. Se continúa aplicando extensión suave del estómago mientras se construye el tubo. Conforme el grapado continúa en dirección craneal, se cambia el punto de tracción hasta la punta del fundus, a lo largo de la línea de vasos gástricos cortos. Estas maniobras proporcionan una longitud eficaz del tubo, aunque se debe prestar mucha atención para seguir en línea paralela respecto a la curvatura mayor y evitar así la forma espiral de la plastia. La porción superior del tubo gástrico se sutura después a la línea de grapas del espécimen de resección (fig. 1-13). Estos puntos mantienen la orientación correcta del estómago conforme es introducido en el mediastino y el cuello.

Después de completar la plastia gástrica se crea una yeyunos-tomía de alimentación con un equipo de catéter con aguja (Compat Biosystems®). Se inserta a través de la piel en la cavidad peritoneal una aguja calibre 25 de 3,81 cm de longitud en el punto de entrada elegido. Se escoge un punto aproximadamente 30 cm distal al ligamento de Treitz para colocar la sonda de yeyunostomía, y el asa de yeyuno se sujeta con un punto a la parte abdominal

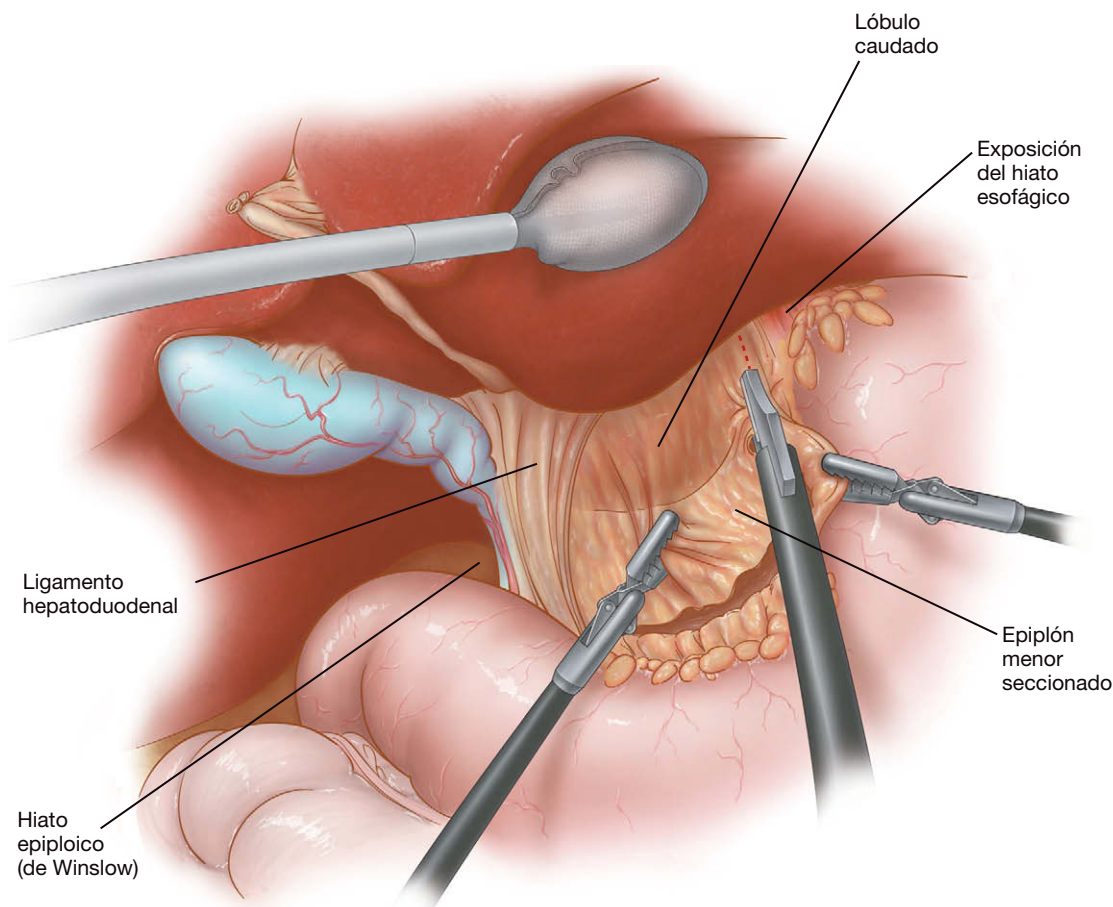


FIGURA 1-7. Sección del ligamento gastrohepático.



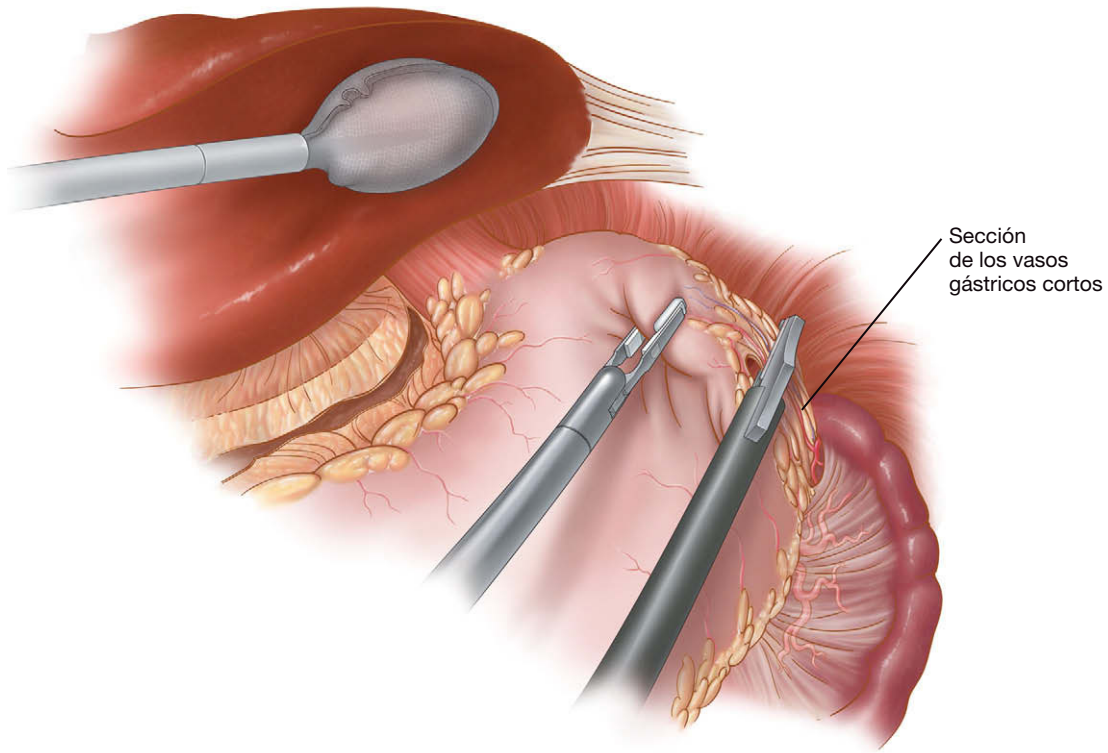


FIGURA 1-8. Sección de los vasos gástricos cortos.

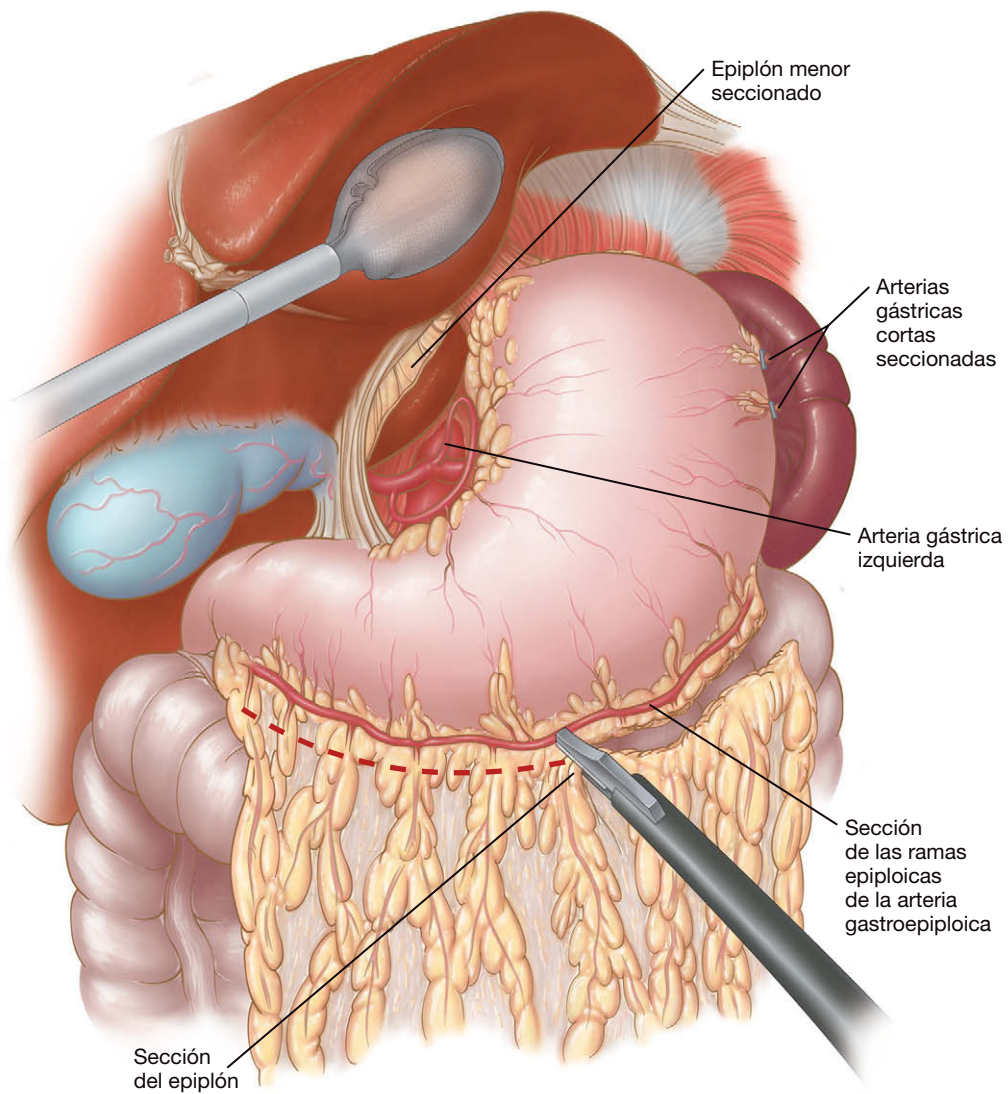


FIGURA 1-9. Sección del epiplón gastrocólico.

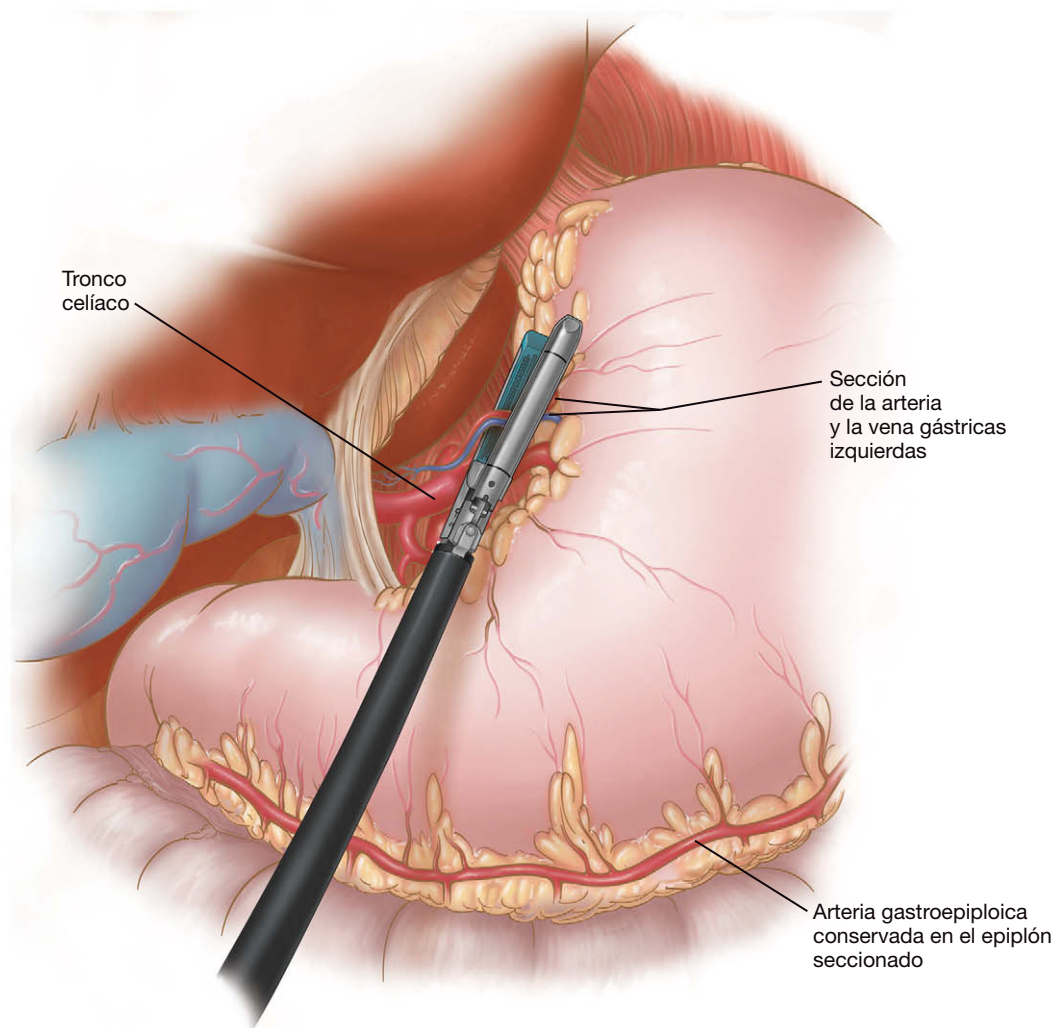


FIGURA 1-10. Sección de la arteria y la vena gástricas izquierdas.

anterior en el lugar de entrada de la aguja (fig. 1-14). Se puede colocar un trócar adicional de 10 mm en el cuadrante inferior derecho para facilitar este paso. La aguja de mayor calibre, que permite el paso del catéter con aguja (Compat Specialty Feeding Tube®, 5F), se inserta por vía percutánea a través de la pared abdominal y entra en el yeyuno cerca del punto de sujeción. Bajo visión laparoscópica, el catéter se introduce en el duodeno unos 20 cm. Después se inyectan 10 ml de aire en la sonda de alimentación. La distensión del intestino delgado confirma su colocación intraluminal. Se colocan dos suturas adicionales para asegurar el yeyuno en la pared peritoneal y un último punto separado varios centímetros para evitar la torsión del intestino. Para completar la disección laparoscópica, los pilares derecho e izquierdo son seccionados en parte para permitir el paso del estómago al mediastino, y se secciona la membrana frenoesofágica.

A continuación se hace una incisión transversal en el cuello para exponer el esófago cervical. Habitualmente dejamos el drenaje de Penrose alrededor del esófago durante la movilización en la CTVA y empujamos el drenaje al cuello al concluir la toracoscopia. Esto permite la identificación rápida del plano de disección correcto. El espécimen es sacado fuera del cuello y el esófago cervical se secciona 1-2 cm por debajo del músculo cricofaríngeo. Realizamos después una esofagogastrostomía terminolateral extracorpórea con una grapadora circular (EEA) de 25 mm (fig. 1-15). Se pasa una sonda nasogástrica a través de la anastomosis hasta el tubo gástrico. El muñón gástrico con la gastrotomía realizada para introducir

el cabezal de la grapadora se reseca después con una grapadora cortadora lineal (fig. 1-16).

Después de completar la anastomosis del cuello se vuelve a la vista laparoscópica. Se reduce cualquier exceso de plastia gástrica que haya quedado en la cavidad torácica. Esto se puede conseguir mediante tracción suave del antro hacia el abdomen. Muchas veces hay que reducir varios centímetros de tubo gástrico antes de que la anastomosis se desplace en dirección caudal. En este caso se puede asumir que el tubo gástrico redundante está en el abdomen. Si no se realiza este paso el antro gástrico redundante podría quedar ligeramente plegado dentro del tórax, provocando un vaciamiento gástrico deficiente y la subsiguiente necesidad de revisión.

Después se colocan tres suturas de fijación entre la plastia y el diafragma para prevenir la hernia hiatal. Normalmente se coloca una sutura entre el pilar izquierdo y el estómago, justo anterior a la arcada de la curvatura mayor. La segunda sutura se realiza en el lado derecho del tubo gástrico justo por encima de los vasos gástricos derechos y el tercer punto se sitúa en la parte anterior, entre el estómago y el diafragma. Después se cierra la incisión del cuello sin apretarla. El cierre estanco del músculo cutáneo del cuello puede provocar que una fuga se abra camino hacia el mediastino en vez de hacia el exterior del cuello. Para evitar esta posibilidad, normalmente dejamos abierta la incisión del cuello, excepto por una sola grapa para oponer los bordes cutáneos. La incisión horizontal que utilizamos cicatriza bastante bien con

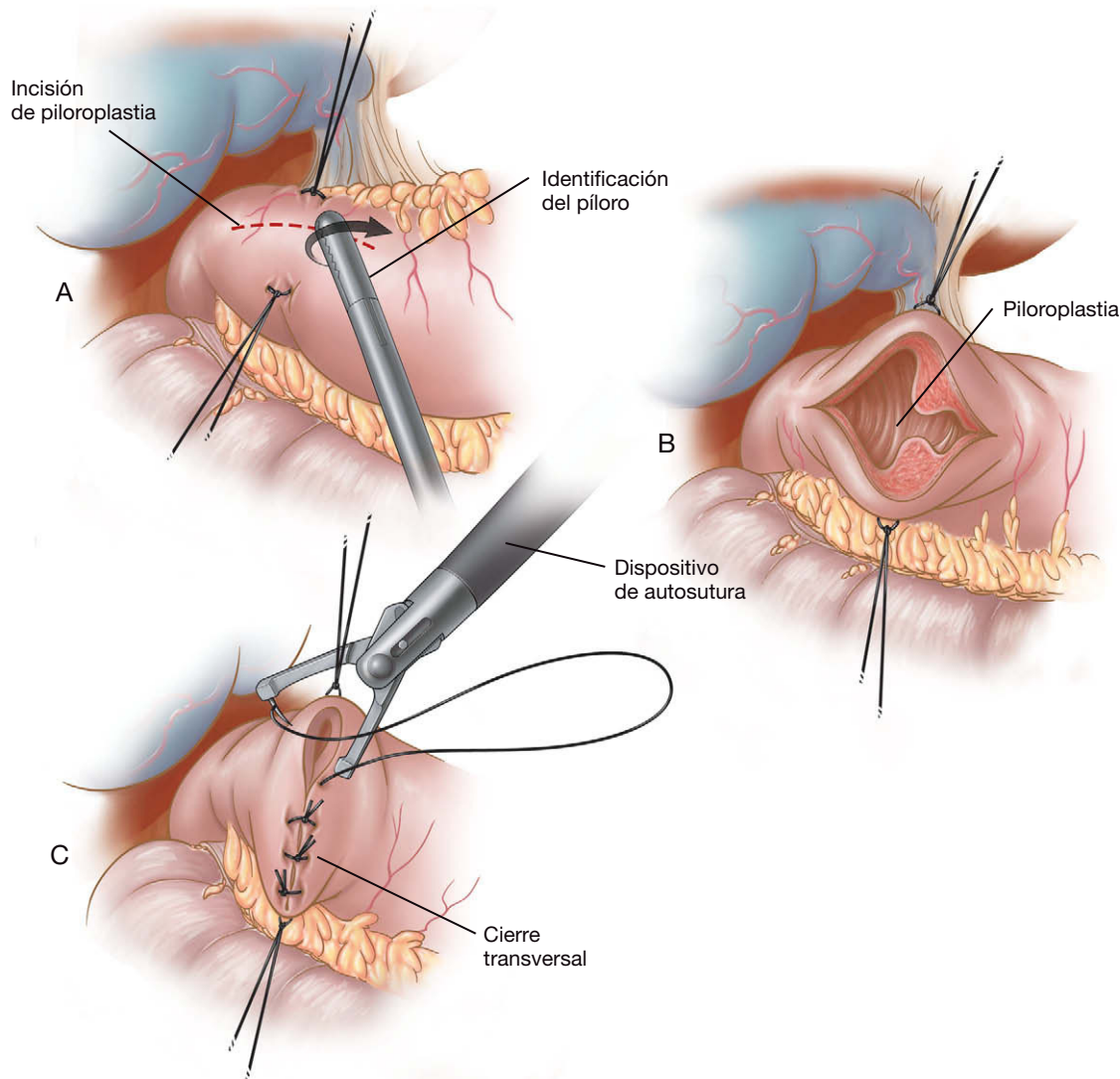


FIGURA 1-11. Realización de la piloroplastia. A, incisión longitudinal sobre el píloro. B, las suturas de tracción mantienen abierta la incisión. C, incisión cerrada transversalmente.

este cierre suelto. La esofaguectomía mínimamente invasiva terminada se muestra en la figura 1-17.

### Esofaguectomía mínimamente invasiva de Ivor Lewis

Como ya se ha descrito en este capítulo, la EMI estándar de los autores termina con una anastomosis esofagogástrica cervical. Sin embargo, la creación de una anastomosis intratorácica conlleva algunos beneficios. Al evitar la disección del cuello se reduce el riesgo de lesión de los nervios laríngeos recurrentes. Además, un pequeño grupo de pacientes incluso con nervios intactos desarrollan problemas del tránsito esofágico y de aspiración. Aunque estas complicaciones rara vez son fatales, aumentan el riesgo de neumonía por aspiración y disminuyen la eliminación de las secreciones pulmonares y la calidad de vida global. También puede ser necesaria una anastomosis más baja en los pacientes con extensión del tumor a cardias. En estos casos se debe resear más estómago para obtener un margen adecuado. El tubo gástrico resultante quizás no tenga longitud suficiente para llegar al cuello.

El problema tradicional de la esofaguectomía de Ivor Lewis era el riesgo de complicaciones pulmonares. Por tanto, parece que una esofaguectomía de Ivor Lewis mínimamente invasiva debería combinar las ventajas de la ausencia de disección cervical con los beneficios de la morbilidad pulmonar reducida de la cirugía mínimamente invasiva. El procedimiento de esta operación es similar al de

una esofaguectomía mínimamente invasiva estándar, aunque los autores comenzamos la esofaguectomía de Ivor Lewis con laparoscopia. Una vez completada la fase abdominal, el paciente es colocado en posición de decúbito lateral izquierdo. Se emplean los mismos trócares descritos anteriormente para la toracoscopia. La única modificación consiste en agrandar la incisión del trócar posteroinferior del octavo espacio intercostal hasta 3-4 cm para permitir la introducción de la grapadora circular EEA y la eliminación del espécimen. Se utiliza un protector de herida laparoscópica en este lugar para minimizar el riesgo de contaminación. Una vez movilizado el esófago 4-5 cm por encima de la vena ácigos, el esófago distal y el estómago se pasan a través del hiato al tórax, junto con el tubo gástrico que está suturado al espécimen. El esófago se eleva y se secciona 2-3 cm por encima del nivel de la vena ácigos.

El espécimen se elimina con una bolsa Endo-Catch® para evitar la contaminación de la herida. Después se coloca el cabezal de una grapadora EEA de 28 mm en el esófago proximal y se asegura utilizando dos suturas concéntricas en bolsa de tabaco. Se hace una gastrotomía justo lateral a la línea de grapado de la curvatura menor para introducir la grapadora circular. La grapadora se coloca a través del trócar posterior agrandado y se introduce en la gastrotomía. Antes de crear la anastomosis, valoramos con cuidado la cantidad de plastia que quedará en el tórax. La introducción de una cantidad excesiva de estómago en el tórax, en un intento de mini-



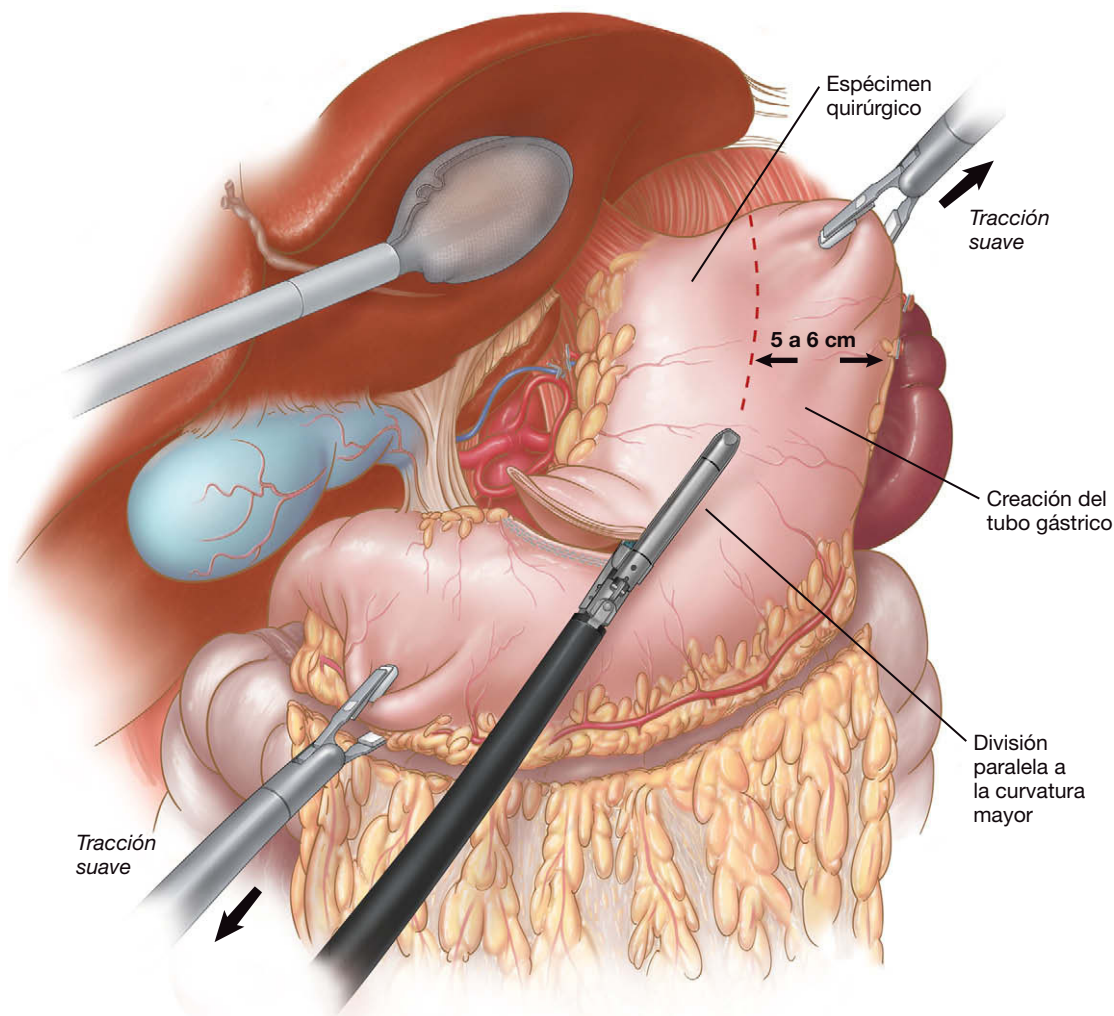


FIGURA 1-12. Creación del tubo gástrico.

mizar la tensión de la anastomosis, es un error común. El exceso de plastia supone con frecuencia una curva sigmoidea por encima del diafragma y puede provocar problemas significativos de vaciamiento gástrico. Una vez introducida la grapadora en la plastia y obtenida una longitud satisfactoria en el tórax, la punta de la grapadora se saca por la curvatura mayor del estómago. En este momento tiene una importancia vital asegurar la orientación correcta del estómago para prevenir su torsión. Se acopla el cabezal y se dispara la grapadora, con lo que se crea una anastomosis esofagogástrica circular terminolateral al nivel de la vena ácigos. El exceso de tubo gástrico (que estaba por encima de la gastrotomía, donde se introdujo la grapadora) se reseca utilizando una grapadora lineal articulada, y se colocan a través de la anastomosis un tubo torácico 28-F y una drenaje de Jackson-Pratt. Después se cierra el espacio potencial entre la plastia y el pilar derecho del diafragma con un solo punto suelto para prevenir la hernia tardía.

## CUIDADOS POSTOPERATORIOS

Los pacientes pueden ser extubados en la sala de operaciones y controlados durante la noche en la unidad de cuidados intensivos. Al día siguiente se trasladan a planta y se les aconseja la deambulación y la incentivación respiratoria. La nutrición por sonda se inicia el segundo día postoperatorio y se aumenta de forma gradual hasta la cantidad requerida. El tubo torácico se retira una vez que el drenaje es inferior a 250 ml en 24 horas. Normalmente, los autores mantienen colocado el tubo torácico hasta que se inicia la

alimentación por sonda, para asegurar la ausencia de quilotórax. La sonda nasogástrica se retira el tercer día postoperatorio y, si no existen problemas de aspiración, se permite que el paciente ingiera sorbos de líquidos claros. No se hace un tránsito con bario en los pacientes con anastomosis cervical a menos que se tema una fuga. En los pacientes con anastomosis intratorácica se realiza tránsito con bario el sexto día postoperatorio, y se les da de alta si el resultado es normal. Los pacientes se marchan a casa con indicación de una dieta blanda y alimentación por sonda durante la noche. El catéter de yeyunostomía se suele retirar en la consulta al cabo de 2-3 semanas si la ingesta oral es adecuada.

## TRATAMIENTO DE LAS COMPLICACIONES ESPECÍFICAS DEL PROCEDIMIENTO

La esofagectomía comporta un riesgo de morbilidad grave, tanto si se utiliza un abordaje abierto como el de la cirugía mínimamente invasiva. En la mayor serie publicada sobre esofagectomía mínimamente invasiva, se produjeron complicaciones importantes en el 32% de los pacientes. La complicación mayor más común fue la fuga anastomótica (11%). En nuestro caso, se produjo una tasa de fugas mayor cuando se había creado un tubo gástrico estrecho (3 cm). La tasa de fugas fue mucho menor con un tubo gástrico más grande (5 cm). La mayoría de las fugas anastomóticas se localizaron en el cuello y fueron tratadas con apertura de la incisión quirúrgica, y la administración de antibióticos y nutrición enteral. En ocasiones la fuga cervical se abre camino hacia el mediastino. En estos casos

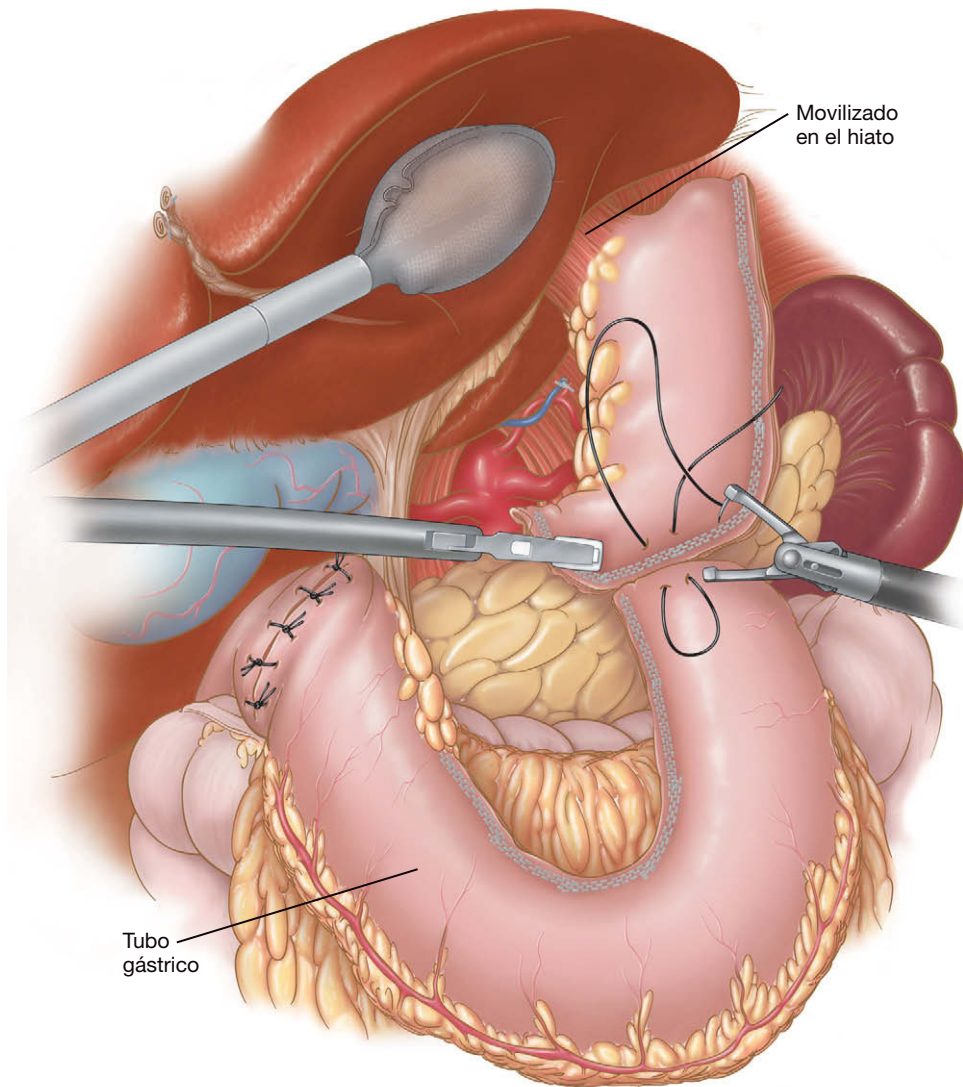


FIGURA 1-13. Sutura del tubo gástrico al espécimen de resección.

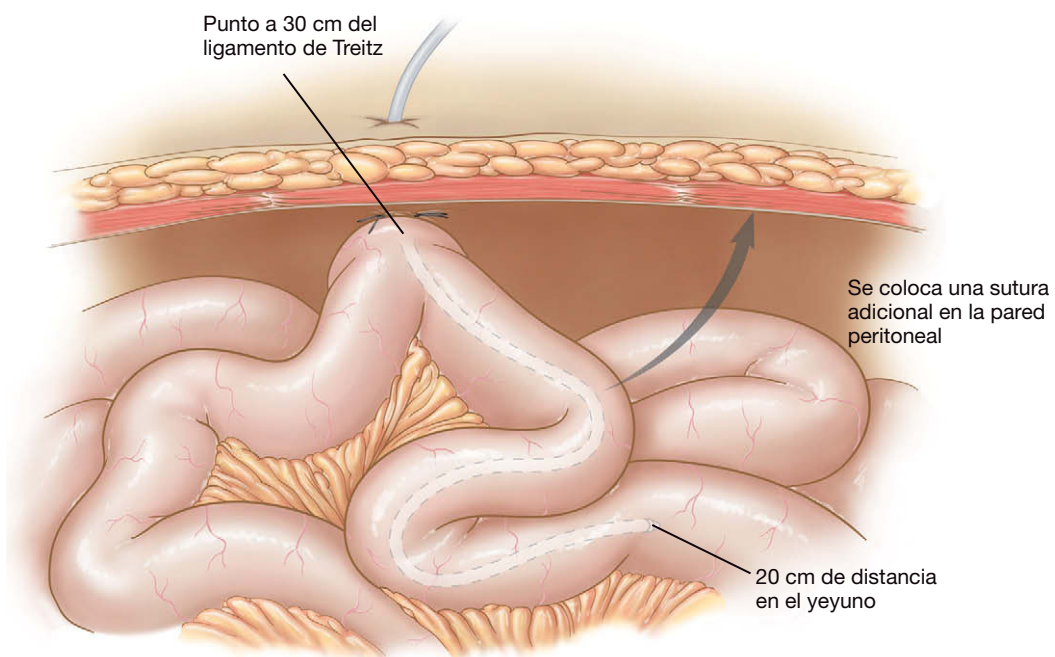


FIGURA 1-14. Colocación de una yeyunostomía para alimentación.



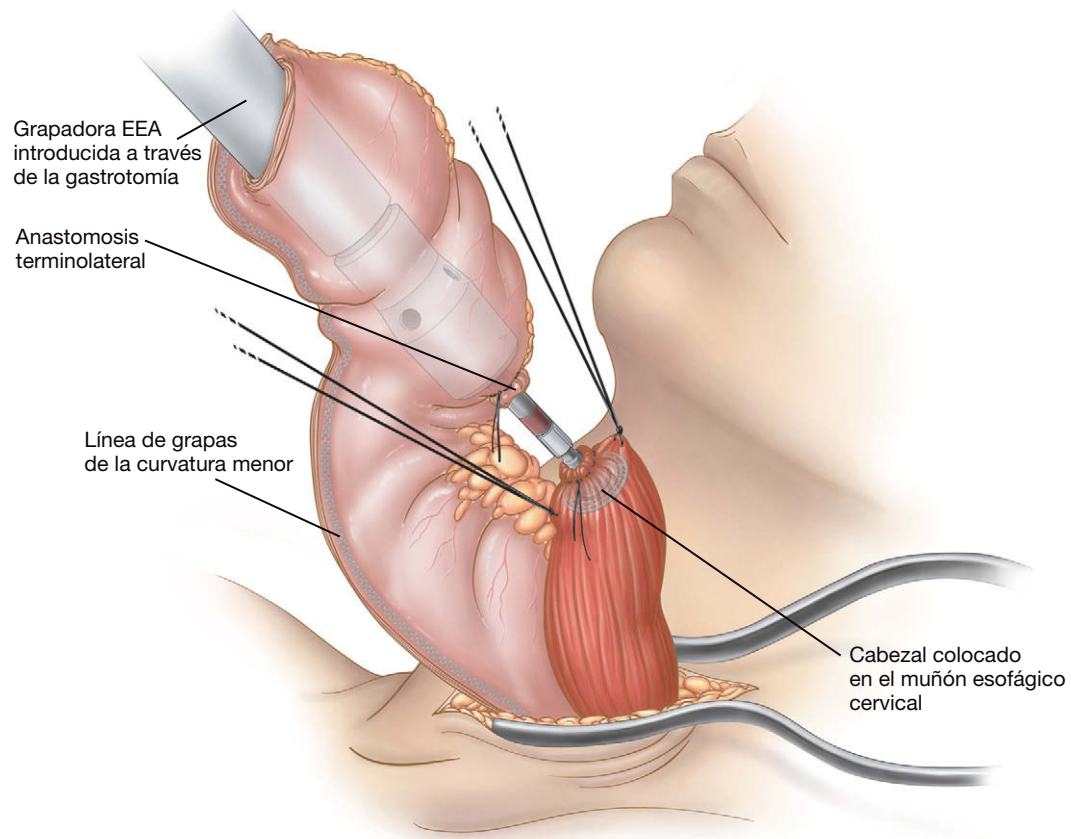


FIGURA 1-15. Restauración de la continuidad esofagogástrica con la grapadora circular.

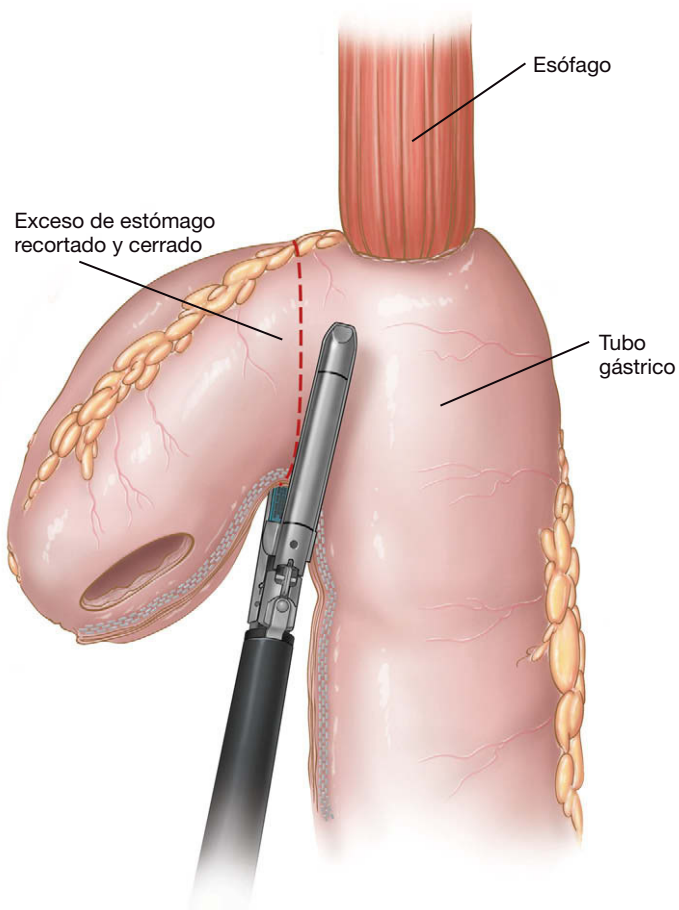


FIGURA 1-16. Resección del sitio de gastrotomía.

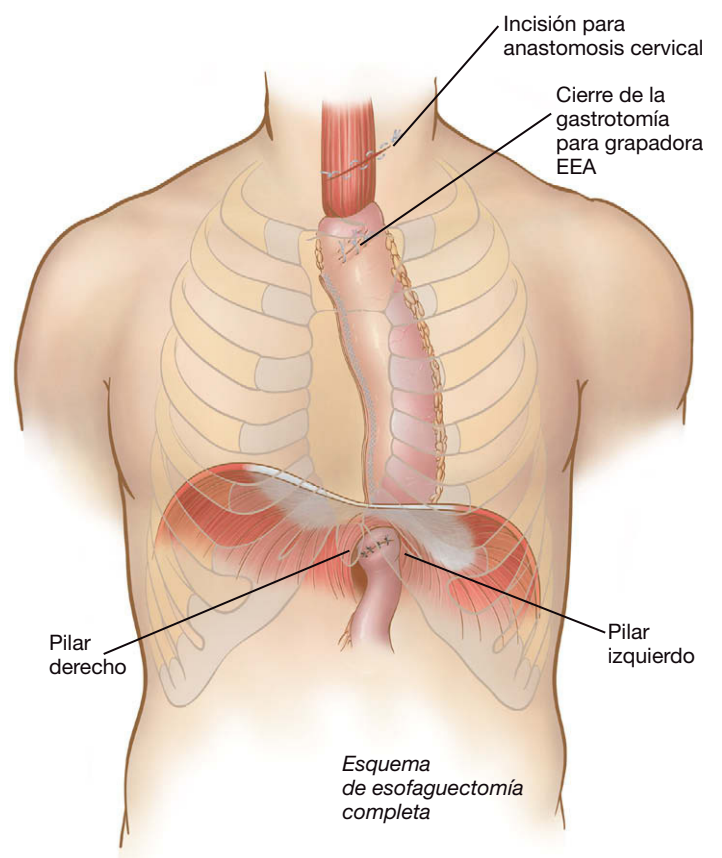


FIGURA 1-17. Esophagectomía mínimamente invasiva completa.



pueden ser necesarias la operación con CTVA o una toracotomía abierta con decorticación. Según la experiencia de los autores, es importante dejar la pleura mediastínica intacta por encima del nivel de la vena ácigos. Si se produce una fuga, la pleura intacta puede sellarla e impedir su progresión hacia abajo.

La neumonía fue la segunda complicación grave más común y se produjo en el 8% de los pacientes. La parálisis de cuerdas vocales (4%), el quilotorax (3%) y la necrosis de la punta gástrica (3%) fueron complicaciones infrecuentes pero serias. Las complicaciones menores comprendieron la fibrilación auricular y el derrame pleural. La estenosis anastomótica es común después de la esofaguetomía y en general se puede controlar con dilatación. Cualquier paciente con disfagia después de la esofaguetomía se somete a endoscopia por el cirujano principal en el quirófano, con dilatación si es necesaria. Realizamos todas las dilataciones bajo escopia utilizando un alambre guía, con el fin de minimizar el peligro de perforación. Según la experiencia de los autores, casi todos los pacientes con fuga anastomótica desarrollan estenosis, por lo que necesitan dilataciones frecuentes y graduales.

## RESULTADOS Y EVOLUCIÓN

Los autores han publicado un análisis de 222 pacientes consecutivos sometidos a esofaguetomía mínimamente invasiva en la Universidad de Pittsburgh. Aunque al principio de la serie realizaban la EMI en pacientes seleccionados con tumores pequeños sin terapia previa, finalmente el 35% de los sujetos de la serie habían recibido quimioterapia y el 16%, radioterapia. Además, el 25% habían sido sometidos a cirugía abdominal abierta previa. La EMI se completó según lo planeado en 206 pacientes (93%). No fue necesaria ninguna conversión urgente a cirugía abierta por hemorragia. De entre los 16 casos que necesitaron conversión no urgente, 11 requirieron una minitoracotomía por adherencias y, en un caso, por hemorragia de un vaso intercostal que no pudo ser controlada con CTVA.

En total se produjeron 3 fallecimientos en la serie (mortalidad 1,4%): neumonía postoperatoria y fracaso multiorgánico ( $n = 1$ ), infarto de miocardio el quinto día postoperatorio ( $n = 1$ ) y taponamiento pericárdico tres días después de la EMI ( $n = 1$ ). Ninguna de las muertes correspondió a pacientes con fuga anastomótica o necrosis del tubo gástrico. La tasa de fuga anastomótica en esta serie fue del 11,7%. Como se ha comentado, esta complicación guardó una relación clara con el tamaño del tubo gástrico. La tasa de fugas en plastias de diámetro menor (3-4 cm) fue del 26%, mientras que la cifra disminuyó al 6% en los pacientes con tubos mayores (5-6 cm de diámetro). La tasa de supervivencia en función del

estadio del tumor fue comparable en esta serie a la de grandes series de esofaguetomías abiertas.

Los autores también han publicado su experiencia inicial con la esofaguetomía mínimamente invasiva de Ivor Lewis. De su serie de 50 pacientes, 35 fueron sometidos a un procedimiento híbrido consistente en preparación laparoscópica del tubo gástrico seguida por minitoracotomía para realizar la anastomosis. En los 15 pacientes restantes se empleó sólo un procedimiento mínimamente invasivo. En los 50 pacientes, la tasa de fuga anastomótica y la mortalidad fueron del 6%. Todos los pacientes con fuga anastomótica fueron tratados sólo mediante drenaje con tubo torácico, sin necesidad de reoperación. Y lo que es más importante, ningún paciente de esta pequeña serie presentó lesión del nervio laríngeo recurrente. La duración del seguimiento fue insuficiente en este estudio para determinar los patrones de recidiva y la supervivencia global. Sin embargo, dados los resultados altamente esperanzadores en esta serie, hemos continuado ofreciendo la esofaguetomía de Ivor Lewis a los pacientes con cáncer de la unión gastroesofágica. Hasta el presente hemos realizado más de 150 esofaguetomías mínimamente invasivas de Ivor Lewis en la Universidad de Pittsburgh.

### Lecturas recomendadas

- Ackroyd R, Watson D, Majeed A, et al: Randomized clinical trial of laparoscopic versus open fundoplication for gastro-oesophageal reflux disease. *Br J Surg* 2004;91(8):975-982.
- Bizekis C, Kent M, Luketich J, et al: Initial experience with minimally-invasive Ivor Lewis esophagectomy. *Ann Thorac Surg* 2006;82:402-406.
- Chiu P, Chan A, Leung S, et al: Multicenter prospective randomized trial comparing standard esophagectomy with chemoradiotherapy for treatment of squamous esophageal cancer: Early results from the Chinese University Research Group for Esophageal Cancer (CURE). *J Gastrointest Surg* 2005;9(6):794-802.
- DePaula AL, Hashiba K, Ferreira EA, et al: Laparoscopic transhiatal esophagectomy with esophagogastroplasty. *Surg Laparosc Endosc* 1995;5(1):1-5.
- Luketich J, Fernando H, Christie N, et al: Outcomes after minimally invasive esophagomyotomy. *Ann Thorac Surg* 2001;72(6):1909-1912.
- Luketich J, Alvelo-Rivera M, Buenaventura P, et al: Minimally invasive esophagectomy: Outcomes in 222 patients. *Ann Surg* 2003;238:486-495.
- Luketich J, Meehan M, Nguyen N, et al: Minimally invasive surgical staging for esophageal cancer. *Surg Endosc* 2000;14:700-702.
- McAnena OJ, Rogers J, Williams NS: Right thoracoscopically assisted oesophagectomy for cancer. *Br J Surg* 1994;81(2):236-238.
- Peracchia A, Rosati R, Fumagalli U, et al: Thoracoscopic esophagectomy: Are there benefits? *Semin Surg Oncol* 1997;13(4):259-262.
- Stahl M, Stuschke M, Lehmann N et al. Chemoradiation with and without surgery in patients with locally advanced squamous cell carcinoma of the esophagus. *J Clin Oncol* 2005;23(10):2310-2317.

# Esofagomiotomía laparoscópica

La acalasia es un trastorno primario raro de la motilidad esofágica de etiología desconocida, originado por la degeneración de neuronas en el plexo mientérico. Puesto que el esfínter esofágico inferior (EEI) no se relaja y el esófago carece de peristaltismo, los pacientes con acalasia experimentan disfagia progresiva, al principio para sólidos y después para líquidos. La regurgitación, la aspiración, el dolor torácico y la pérdida de peso son comunes y motivan el estudio médico.

En el pasado, el tratamiento quirúrgico de la acalasia era la esofagomiotomía de Heller abierta, que se realizaba a través de una toracotomía izquierda. Esta operación originaba una alta incidencia de reflujo postoperatorio, puesto que no se incluía funduplicatura. También era difícil continuar adecuadamente la miotomía en el estómago. Con la introducción de la cirugía mínimamente invasiva, la esofagomiotomía de Heller laparoscópica es ahora el tratamiento quirúrgico de elección en los pacientes con acalasia. El presente capítulo examinará las indicaciones, el cuidado preoperatorio y postoperatorio y la técnica quirúrgica de esta compleja operación esofágica.

## INDICACIONES OPERATORIAS

En muchos pacientes diagnosticados de acalasia se intenta el tratamiento médico antes de solicitar valoración quirúrgica. La terapia farmacológica con antagonistas del calcio o nitratos sólo proporciona una eficacia transitoria y puede tener efectos secundarios significativos. El tratamiento endoscópico consiste en la dilatación neumática o en la inyección de Botox (toxina botulínica tipo A). En los pacientes sometidos a dilatación, el EEI es forzado con balones progresivamente mayores, hasta 40 mm de diámetro. Se puede realizar como un procedimiento ambulatorio en la sala de endoscopia bajo sedación consciente. La tasa de perforación es del 3% al 5% y requieren cirugía urgente el 50% de los casos. Los resultados de diversos estudios sugieren que la dilatación puede ser eficaz en hasta el 70% de los pacientes al cabo de un año; la tasa de mejoría de los síntomas a largo plazo, sin embargo, es de sólo el 50%. La terapia con Botox puede ser útil en pacientes con enfermedades coexistentes graves o en aquellos que se niegan a recibir tratamientos más invasivos. Se debe señalar que los tratamientos no quirúrgicos de la acalasia, en especial la inyección de Botox, pueden provocar fibrosis de la submucosa que puede dificultar una posterior esofagomiotomía laparoscópica.

La esofagomiotomía laparoscópica es la opción más recomendable para mejorar los síntomas a largo plazo en los pacientes con acalasia, con baja morbilidad y en una sola sesión de terapia. La

esofagomiotomía se combina comúnmente con funduplicatura parcial (Toupet o Dor) o con una funduplicatura de Nissen holgada para prevenir el reflujo patológico postoperatorio.

## EVALUACIÓN PREOPERATORIA, PRUEBAS COMPLEMENTARIAS Y PREPARACIÓN

La mayoría de los pacientes acuden a la valoración quirúrgica inicial con el diagnóstico de acalasia ya establecido. El estudio con bario de estos pacientes puede mostrar el clásico aspecto de «pico de pájaro». Los pacientes con acalasia de larga evolución también pueden mostrar dilatación masiva del esófago (megaesófago). La endoscopia debe formar parte de la valoración preoperatoria, sobre todo en los pacientes mayores y en aquéllos con acalasia de larga evolución, para descartar la pseudoacalasia secundaria a tumor. En los casos típicos se encuentra una resistencia mínima para el paso del endoscopio al estómago. La manometría esofágica puede confirmar el diagnóstico al demostrar falta de relajación del EEI y dismotilidad o falta de peristaltismo del esófago después de la deglución.

Los pacientes son informados de que la perforación gástrica o esofágica, la lesión vagal, la lesión esplénica o la conversión a cirugía abierta son complicaciones poco frecuentes, pero posibles. El paciente habitualmente ingresa el día de la cirugía y la dieta se limita a líquidos claros durante las 48 horas previas a la intervención. El anestesta debe considerar la inducción rápida o la intubación con fibroscopio con el paciente despierto para reducir el riesgo de aspiración de alimentos retenidos en el esófago.

## COLOCACIÓN DEL PACIENTE EN EL QUIRÓFANO

El cirujano se coloca de pie entre las piernas abiertas del paciente, mirando directamente hacia delante durante la operación (fig. 2-1). Los autores prefieren soportes almohadillados planos, que permiten mantener las rodillas extendidas y minimizan el riesgo de lesión por tracción neurovascular de las extremidades inferiores. Los monitores de vídeo se colocan junto al cabecero de la mesa de operaciones. El paciente debe ser asegurado a la mesa y almohadillado en los lugares apropiados, puesto que la mesa se mantiene en posición de Trendelenburg inversa pronunciada. Para ello utilizamos una bolsa de bolitas de poliestireno que sujeta los lados del paciente y el periné, y minimiza el movimiento y el desplazamiento del cuerpo durante la operación.

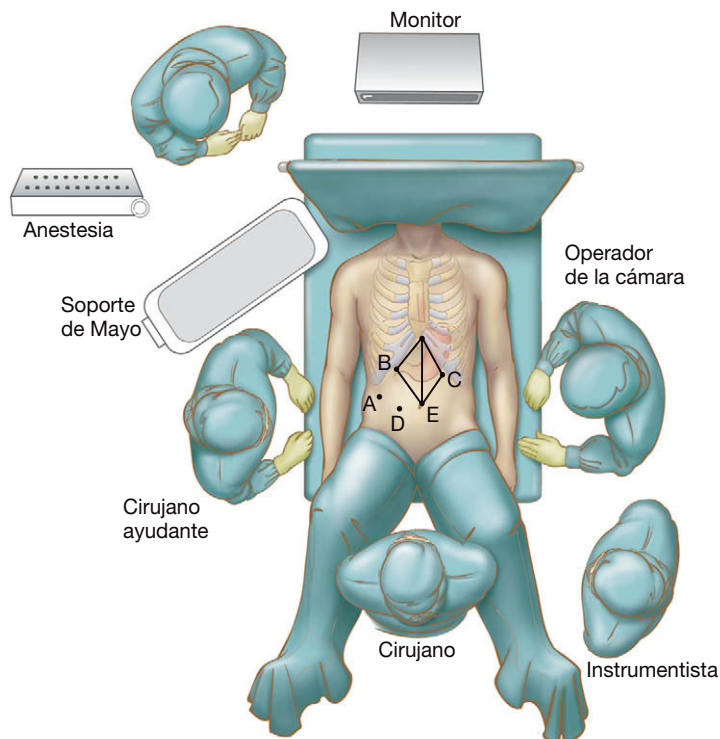


FIGURA 2-1. Disposición del quirófano y colocación de los trócares para la esofagotomía laparoscópica.

Una óptica de 30 grados proporciona mejor visión del campo operatorio, incluidas las regiones retrofúndica y retroesofágica. Es necesario un separador hepático atraumático durante los periodos prolongados de separación. Los autores prefieren un separador hepático tipo «serpiente» con sistema de autorretención. También se debe disponer de pinzas atraumáticas y dispositivos de corte hemostáticos (como tijeras ultrasónicas o cortadores bipolares). Además, un endoscopio flexible será útil para evaluar el esófago y el estómago, así como para detectar perforaciones de la mucosa.

## COLOCACIÓN DE LOS TRÓCARES

Los autores prefieren colocar los trócares en un arco a unos 10 a 15 cm por debajo del xifoides y el margen costal, medidos antes del neumoperitoneo (v. fig. 2-1).

Se puede usar una técnica abierta o cerrada para acceso a la cavidad peritoneal. Con la técnica abierta se realiza un corte a través de una incisión pequeña, y se corta la fascia bajo visión directa. Se colocan suturas a nivel de la fascia y se entra en la cavidad peritoneal bajo visión directa. Después se coloca un trócar tipo Hasson en la cavidad peritoneal y se crea el neumoperitoneo con insuflación de dióxido de carbono hasta 12 mmHg. Como alternativa se puede introducir una aguja de Veress directamente en la cavidad peritoneal.

El esófago entra en el abdomen generalmente con una ligera orientación de derecha a izquierda. Colocamos la óptica a la izquierda de la línea media en una localización supraumbilical, aproximadamente 12 cm por debajo del xifoides, para evitar el ligamento falciforme. La colocación infraumbilical del trócar resulta en general demasiado baja para operaciones en el hiato esofágico o a su alrededor.

Se hace la incisión cutánea en el lugar apropiado y se inserta el primer trócar. Después de la inserción de la óptica se realiza una exploración visual de la cavidad abdominal, con una atención particular al área inmediatamente posterior al sitio de inserción del trócar inicial. Los autores prefieren una óptica de 10 mm de diámetro porque proporciona un campo de visión amplio y con buena iluminación.

El paciente se coloca después en posición de Trendelenburg inversa *pronunciada* y el resto de los trócares se colocan bajo visión directa. Para una orientación visual óptima, los instrumentos de trabajo deben entrar en el campo operatorio con un ángulo de 30 a 60 grados a cualquier lado de la óptica. El trócar para la mano derecha del cirujano se coloca normalmente a 10 cm del xifoides y dos traveses de dedo por debajo del margen costal izquierdo. Los autores prefieren un trócar de 10 mm en esta localización, puesto que se puede insertar una aguja SH curva a través de la válvula. Si se utiliza un trócar de 5 mm se deben usar para suturar agujas rectas o tipo «ski». Otros dispositivos «automáticos» de sutura también requieren trócares de 10 mm. El trócar del separador hepático de 5 mm se coloca después a por lo menos 15 cm de la apófisis xifoides, dos traveses de dedo por debajo del margen costal derecho. El trócar de 5 mm para el ayudante se coloca a mitad de camino entre el trócar de la cámara y el del separador hepático. El segmento lateral izquierdo del hígado se eleva con un separador hepático y después se coloca el trócar de 5 mm para la mano izquierda del cirujano. Su localización precisa depende en parte del tamaño y la situación del lóbulo hepático y de la propia forma del separador. Antes de hacer la incisión se puede usar una aguja de Veress para «sondear» sitios potenciales sobre la pared abdominal donde colocar el trócar.

Otros cirujanos han descrito abordajes operatorios alternativos, como la colocación del ayudante a la izquierda del paciente y la manipulación del tejido a través de un trócar situado en la región subcostal izquierda. Algunos prefieren colocar el trócar de la cámara laparoscópica en posición de la línea media. Todas esas alternativas son válidas y el cirujano debe decidir la posición óptima del equipo quirúrgico en su propio quirófano.

## TÉCNICA OPERATORIA

### Técnicas y principios básicos

Los principios técnicos generales de las operaciones esofágicas incluyen: a) evitar la disección en la pared esofágica; b) uso de pinzas atraumáticas; c) disección bajo visión directa; d) plicatura del fundus gástrico, no del cuerpo alrededor del esófago, y e) mantener el área libre de tensión con respecto a las fuerzas axiales (que tenderán a traccionar la plicatura hacia el mediastino) o de rotación (que traccionarán el fundus gástrico de nuevo hacia la izquierda).

### Disección inicial

El ayudante sujeta la pared gástrica anterior o la almohadilla grasa gastroesofágica y tira en dirección caudal y hacia la izquierda del paciente, dejando en tensión el ligamento gastrohepático. Éste se secciona con las tijeras ultrasónicas, comenzando inmediatamente por encima a la rama hepática del nervio vago. El cirujano debe estar atento a una posible arteria hepática izquierda aberrante que corre junto a la rama hepática del nervio vago. Aunque tal arteria se encuentra en menos del 5% de los pacientes, puede aportar la mayor parte del flujo arterial al segmento lateral izquierdo del hígado. En general no es necesario seccionar la rama hepática del vago para obtener mejor visualización si se emplea la óptica angulada. El ligamento gastrohepático se secciona hasta el nivel del fascículo derecho del pilar derecho del diafragma, y la membrana frenoesofágica se secciona en dirección transversal, con cuidado de seccionar sólo la porción más anterior para prevenir la lesión del esófago subyacente y la del nervio vago anterior. Después se tira del fundus gástrico hacia abajo y a la derecha. Se secciona el ligamento gastrofrénico para movilizar el cardias gástrico.



Durante la disección hiatal el ayudante retrae la almohadilla grasa en dirección inferior para aplicar tensión al esófago distal. Una vez seccionada la membrana frenoesofágica, generalmente es fácil insertar un instrumento de punta roma medial al fascículo derecho del pilar derecho del diafragma con el fin de establecer un plano entre el esófago y el pilar derecho. El instrumento de la mano izquierda del cirujano sujeta o empuja el fascículo derecho hacia la derecha del paciente, mientras que el instrumento de la mano derecha arrastra gradual y suavemente el esófago y el tejido paraesofágico hacia la izquierda para movilizar el esófago distal. El nervio vago posterior se arrastra junto con el esófago hacia la izquierda del paciente. Esta movilización continúa en el tórax tanto como sea posible y después en sentido distal hasta el nivel del pilar. El tejido unido al borde medial de la base del fascículo derecho se secciona para visualizar el origen del fascículo derecho y el fascículo izquierdo del pilar derecho, desde el lado derecho del esófago.

Una vez movilizado el lado derecho del esófago, el instrumento de la mano derecha del cirujano disecciona por delante del esófago y eleva el arco crural anterior, mientras el instrumento de la mano izquierda empuja suavemente el esófago en sentido posterior. Se visualiza la cara posteromedial del fascículo izquierdo y todo el tejido paraesofágico se arrastra en dirección posterior para diseccionar el plano a la izquierda del esófago. En este momento se suelen visualizar el nervio vago anterior y la pleura izquierda. La disección inicial del mediastino ha movilizado el esófago respecto a la pleura, la aorta y las inserciones crurales laterales. Los nervios vagos anterior y posterior han quedado identificados para evitar su lesión. Si la pleura parietal se ha desgarrado durante la disección, el cirujano debe informar de ello al anestesiista. Si se asume que el parénquima pulmonar no se ha lesionado, el capnotórax a baja tensión originado suele suponer poco riesgo para el paciente. El anestesiista puede aumentar la presión en las vías respiratorias mientras el cirujano disminuye un poco la presión de insuflación, y en general se pueden mantener una ventilación y una perfusión adecuadas. Habitualmente no es necesario colocar un drenaje torácico para estos desgarros pleurales.

Para movilizar el fundus gástrico, se sujeta por su borde lateral izquierdo, se eleva y se tracciona hacia la derecha, mientras que se hace lo mismo con el ligamento gastroesplénico pero hacia la izquierda. La sección de los vasos gástricos cortos con las tijeras ultrasónicas se inicia a unos 10-15 cm del ángulo de His. El fundus se moviliza lo suficiente para permitir una funduplicatura sin tensión. Seleccionamos un punto justo por encima de los vasos gastroepiploicos más proximales, que se identifican por su dirección caudal. En este sitio se crea una «ventana» en el ligamento gastroesplénico entrando en el saco menor, que se identifica mediante visualización del espacio limitado en la parte medial por la pared gástrica posterior. Una vez que se entra en el saco menor se mantienen la tracción sobre el estómago y la contratracción sobre el ligamento gastroesplénico para alinear la curvatura mayor del estómago con el eje visual del laparoscopio. Los vasos gástricos cortos y todas las demás conexiones con el fundus gástrico (incluidas las posibles arterias gástricas posteriores) se seccionan de forma secuencial, desde la porción distal a la proximal, hasta que se haya movilizado completamente el fundus. Se debe tener cuidado durante la sección de los vasos gástricos cortos más proximales, ya que generalmente el bazo se encuentra en íntima proximidad.

Después de la movilización del fundus gástrico, el nervio vago anterior se disecciona para separarlo de la superficie anterior del esófago y del cardias en toda la longitud de la miotomía propuesta. Se debe tener cuidado para no activar las tijeras ultrasónicas o el cauterio en la proximidad del vago, ya que eso podría provocar su lesión o paresia. Una vez liberado el vago anterior, se visualiza el es-

pacio retroesofágico desde el lado izquierdo del estómago. Se disecciona el borde medial del fascículo izquierdo del pilar derecho hasta su unión con el fascículo derecho, para unirse a la disección iniciada en el lado derecho. De esa forma se crea una ventana grande posterior al esófago y al estómago proximal, y anterior a los fascículos crurales izquierdos. Después de crear la ventana retroesofágica se puede colocar un drenaje de Penrose alrededor de la unión gastroesofágica. Esta maniobra es útil cuando resulta difícil conseguir la tracción por otros medios. Los autores prefieren usar el mismo fundus como separador, pasando desde la derecha a la izquierda detrás del esófago para sujetar el fundus, y retraerlo otra vez hacia el lado derecho por detrás del esófago. Mediante tracción caudal del fundus envuelto se pueden arrastrar la unión gastroesofágica y el esófago distal aún más hacia la cavidad abdominal.

A continuación se examina el esófago distal para comprobar que cuando se suelta la tracción quedan por lo menos 3 centímetros de esófago en el abdomen. En caso contrario, se debe conseguir mayor movilización esofágica dentro del mediastino. En el caso improbable de que no se pueda obtener una longitud adecuada de esófago intraabdominal, el cirujano puede considerar la realización de un procedimiento de alargamiento esofágico.

### Miotomía

Conviene señalar que la miotomía suele resultar más fácil de realizar en pacientes que no se han sometido a inyección de Botox ni a dilatación neumática. Con el nervio vago anterior separado, la línea de la miotomía se marca en la superficie anterior del esófago y del cardias utilizando un electrobisturí con gancho en L. Las pinzas atraumáticas sujetan después ambos lados de la marca, y el músculo esofágico longitudinal se separa suavemente con tracción lateral. Los autores prefieren comenzar unos pocos centímetros por encima de la unión gastroesofágica. La capa muscular esofágica circular se secciona después cuidadosamente con el gancho (fig. 2-2) cortando las fibras en grupos pequeños separándose de la mucosa sub-

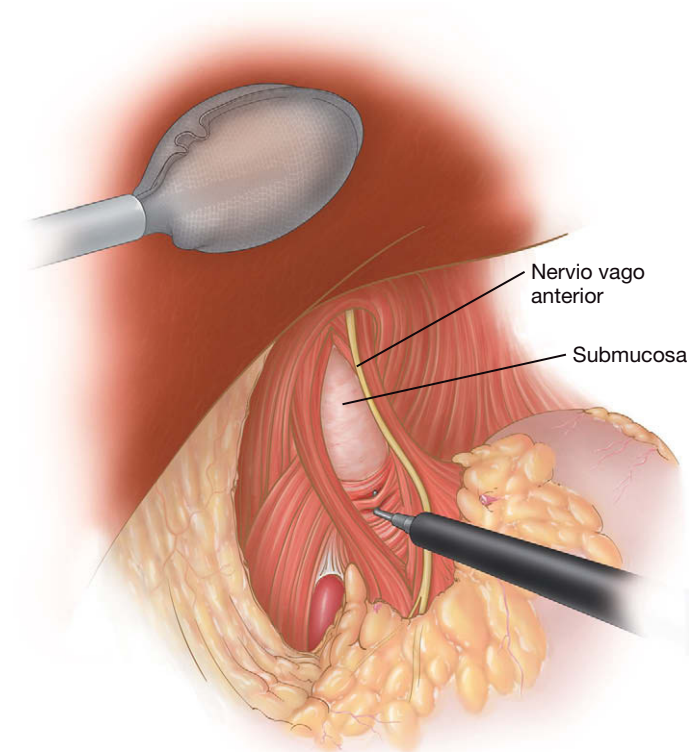


FIGURA 2-2. Miotomía con separación del nervio vago anterior.

yacente. Cuando la miotomía es completa, la mucosa abomba hacia fuera. Es común la hemorragia durante esta parte de la miotomía (la submucosa esofágica posee abundante irrigación) pero suele autolimitarse. La compresión directa suele solucionar la hemorragia. Si se usa el bisturí eléctrico, debe aplicarse poco y con precisión para evitar la lesión mucosa. Los bordes de la miotomía se sujetan con pinzas atraumáticas para exponer más de 120 grados de la mucosa anterior, asegurando la sección completa del músculo circular. La miotomía debe continuarse unos 6-8 cm en el tórax y extenderse 2-3 cm en el cardias gástrico. Este último se identifica cuando las dos capas del músculo esofágico aumentan de grosor y se convierten en mal definidas. Una vez completada la miotomía, se pasa un endoscopio en el esófago inferior bajo visualización directa para detectar cualquier perforación de la mucosa. Si existe, se repara de forma primaria con puntos sueltos de hilo fino absorbible y se cubre con una funduplicatura de Dor. Después de una miotomía completa, debería verse la unión gastroesofágica ampliamente permeable con el endoscopio colocado varios centímetros por encima. Si no es así, se debe considerar la ampliación de la disección/miotomía.

### Cierre de pilares

Los pilares se aproximan después por detrás del esófago. Se mantiene la tracción inferior sobre el estómago proximal con pinzas atraumáticas colocadas sobre el fundus envuelto o con el cabestrillo del drenaje de Penrose. El cierre de pilares es necesario puesto que, aunque no existiese una hernia hiatal antes de la operación, la disección paraesofágica puede haber creado una hernia iatrogénica. Los autores utilizan suturas de poliéster trenzado no absorbible 2-0 con aguja curva (SH) para este fin. La fascia crural se debe incorporar en las suturas junto con las fibras musculares. Los pilares se cierran hasta que tocan ligeramente el esófago vacío; debe ser posible el paso de un instrumento entre el esófago y los pilares cruzados. Los dilatadores esofágicos pueden aumentar la rigidez del esófago, con lo que resulta difícil movilizarlo hacia delante para el cierre crural posterior. Por tanto, es preferible no usar esos dilatadores durante el cierre de pilares.

### Funduplicatura

Uno de los objetivos de la funduplicatura parcial es prevenir el reflujo provocando la mínima resistencia al paso del alimento. Los autores realizan una funduplicatura parcial en la esofagomiotomía laparoscópica, ya que estudios recientes han sugerido que así se reduce la incidencia de reflujo gastroesofágico postoperatorio sin aumentar la disfagia. La funduplicatura parcial puede ser más difícil de conceptualizar y de realizar por un cirujano no especializado que la funduplicatura total, lo que puede limitar su aplicación generalizada. Los autores prefieren la funduplicatura de Toupet (fig. 2-3) puesto que mantiene abiertos los bordes de la miotomía y es más fácil de realizar. En esta técnica, el fundus gástrico se empuja por detrás del esófago y se sutura su borde libre al margen derecho de la miotomía. El lado medial (izquierdo) del fundus se sutura al margen izquierdo de la miotomía. Se pueden colocar varios puntos entre el fundus y los pilares para dar mayor estabilidad. La funduplicatura de Dor (figs. 2-4 y 2-5) es una funduplicatura anterior de 180-200 grados que se ha usado asociada a la esofagomiotomía laparoscópica.

Aunque es posible realizar una funduplicatura parcial sin movilizar el fundus gástrico ni seccionar los vasos gástricos cortos, los autores prefieren la movilización completa del fundus cualquiera que sea el tipo de funduplicatura. Los detalles técnicos de la funduplicatura de Toupet varían de forma considerable entre los distintos cirujanos. Algunos describen fijación de la funduplicatura a los pilares, mientras que otros han omitido este paso. La mayoría de

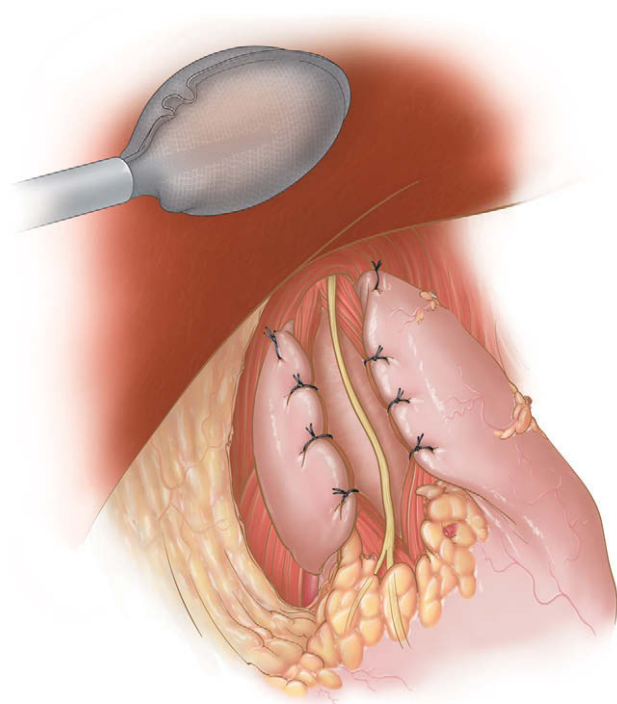


FIGURA 2-3. Funduplicatura de Toupet.

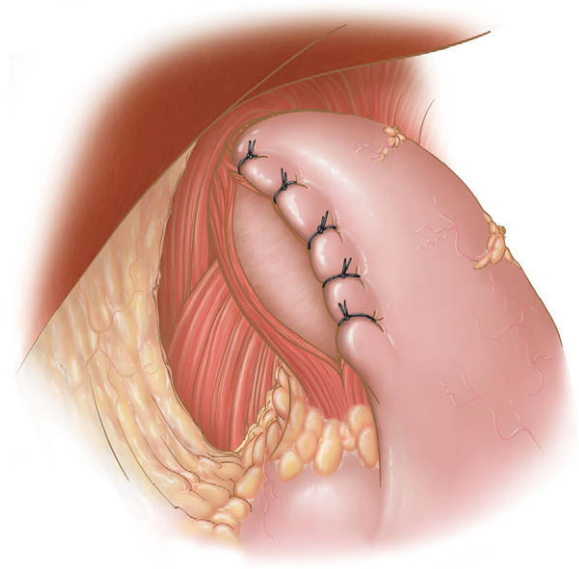


FIGURA 2-4. Funduplicatura de Dor, suturas iniciales.

los expertos usan puntos sueltos múltiples de material no absorbible de calibre grueso para fijar la funduplicatura 200 a 270 grados alrededor de la circunferencia posterior del esófago.

Antes de suturarlo, se comprueba la tensión de rotación y la torsión del fundus observando si se desplaza al soltarlo. Si se retrae alrededor del esófago hacia la izquierda, existe tensión que debe ser eliminada mediante sección de más adherencias fúndicas. A continuación, comprobamos la torsión o la compresión del fundus envuelto en la ventana posterior haciendo una maniobra de «sacar brillo al calzado». El borde libre del fundus que ha sido pasado por detrás y a la derecha del esófago se sujeta junto con el fundus a la izquierda del esófago. Después se moviliza el fundus hacia atrás y adelante para comprobar que se desliza con facilidad, que existe continuidad de los tejidos entre ambos lados y que no está retorcido.

El fundus envuelto se empuja hacia el lado izquierdo del paciente para exponer su cara posterior y los pilares. Para la funduplica-



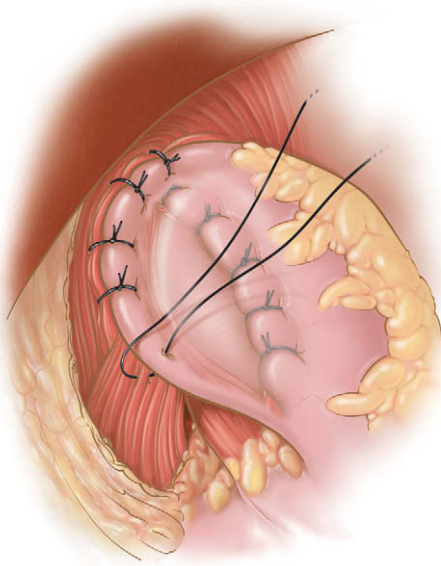


FIGURA 2-5. Funduplicatura de Dor, aspecto final.

tura se usan suturas de poliéster trenzado no absorbible 2-0 con aguja curva. Se colocan varios puntos sueltos entre la cara posterior izquierda del fundus y el pilar izquierdo, y entre la cara posterior derecha del fundus y el pilar derecho del diafragma, para estabilizar la plastia. Habitualmente colocamos tres puntos entre el margen derecho de la miotomía y el borde libre del fundus para crear una envoltura de 2-3 cm de longitud. El fundus a la izquierda del esófago se aproxima después al borde izquierdo de la miotomía esofágica con tres puntos sueltos. Se tiene cuidado para evitar la mucosa subyacente mientras se colocan estas suturas. La funduplicatura completa ha sido descrita como una «salchicha en un bollo» (v. fig. 2-3).

Los autores realizan una funduplicatura de Dor cuando se ha producido una perforación o cuando existe demasiada angulación anterior del esófago al pasar el fundus a través de la ventana retroesofágica. La porción posteromedial del fundus se sutura al margen izquierdo de la miotomía con tres puntos sueltos trenzados 2-0 de material irreabsorbible (v. fig. 2-4). La sutura superior incorpora el pilar izquierdo, con lo que ancla la funduplicatura. La porción superior lateral «blanda» del fundus se lleva después 180 grados en sentido anteromedial y se sutura al borde derecho de la miotomía y al pilar derecho. Dos suturas adicionales aproximan el fundus a la miotomía y completan la funduplicatura (v. fig. 2-5).

Después de completar la funduplicatura se retira el separador hepático y se examina la superficie inferior del hígado en busca de desgarros o hemorragias. Se aspira el abdomen superior y se comprueba la hemostasia. Después se retiran los trócares bajo visión directa. Cualquier trocar mayor de 5 mm de diámetro y situado debajo del margen costal después de desinflar el abdomen requiere cierre de la aponeurosis con sutura de calibre grueso. Los autores lo realizan con un dispositivo de cierre fascial con visualización laparoscópica. Se desinfla el abdomen, se retiran los trócares y cada incisión se infiltra con bupivacaína.

## CUIDADOS POSTOPERATORIOS

El protocolo de los autores especifica que, antes de abandonar el quirófano, el paciente recibe ondansetrón y ketorolaco intravenosos. Rara vez se usa una sonda nasogástrica. Ingresamos a todos los pacientes en el hospital después de la operación y les damos trocitos de hielo al final del día. Los líquidos claros se permiten a la

mañana siguiente y, si se toleran, se ordena una dieta blanda para el almuerzo. Se administran ketorolaco y ondansetrón por vía intravenosa durante las 12-18 primeras horas después de la operación. El objetivo de este régimen es minimizar el riesgo de náuseas y vómitos postoperatorios. Puesto que el edema estrecha el esófago en el intervalo postoperatorio precoz, se mantiene al paciente con una dieta blanda durante 2-4 semanas. Sin embargo, la mayoría de los pacientes nota la resolución de la disfagia inmediatamente. Si un paciente siente dolor torácico o abdominal intenso, o si vomita en el periodo postoperatorio precoz, se toman radiografías con contraste hidrosoluble para valorar la posibilidad de perforación o desplazamiento de la funduplicatura. Todos los pacientes se visitan en la consulta ambulatoria 2-4 semanas después de la cirugía. Se aconseja la reanudación rápida de la actividad completa, excepto cualquier esfuerzo que requiera una maniobra de Valsalva, que se desaconseja hasta por lo menos 6 semanas después de la operación.

## TRATAMIENTO DE LAS COMPLICACIONES ESPECÍFICAS DEL PROCEDIMIENTO

### Perforación mucosa

El riesgo de perforación de la mucosa se puede minimizar mediante una técnica quirúrgica cuidadosa y meticulosa, sobre todo en los pacientes sometidos a tratamiento endoscópico previo. La tracción lateral sobre la muscularis se debe aplicar lentamente. Las fibras musculares circulares individuales se deben disecar, liberar y elevar desde la mucosa subyacente, que es más fina en el estómago. El electrobisturí se usará con precaución y exactitud y el endoscopio se introducirá bajo visualización directa por un endoscopista experto.

Si el cirujano sospecha una perforación de la mucosa durante la operación, se debe usar una sonda orogástrica para inyectar azul de metileno. Otra opción consiste en el paso de un endoscopio con insuflación del esófago y el estómago. La mayoría de las perforaciones esofágicas y gástricas descubiertas durante la esofagomiotomía se pueden cerrar laparoscópicamente con suturas finas. La estanqueidad de la reparación se comprueba mediante la inundación del área con suero salino y la posterior insuflación de aire o de dióxido de carbono en el esófago. Los autores realizan una funduplicatura de Dor cuando se ha producido una perforación para contribuir a proteger la reparación mucosa.

### Capnotórax

El riesgo de capnotórax se puede minimizar con la disección cuidadosa de la pleura separándola del esófago. Si la pleura se desgarró durante la disección hiatal, se suele descubrir un capnotórax cuando se ve el diafragma abombado en sentido caudal. En general esta complicación no tiene efectos graves; sin embargo, se debe informar al equipo de anestesia (v. cap. 32). En caso de compromiso respiratorio, se aumentan las presiones en las vías respiratorias y se disminuye la presión de insuflación. Rara vez o nunca es necesario colocar un tubo torácico. No se emplea la radiografía de tórax postoperatoria sistemática. El capnotórax casi siempre se resuelve por sí solo. Se puede administrar  $O_2$  suplementario para facilitar la absorción del  $CO_2$ . La toracostomía con tubo sólo se realiza en caso de compromiso respiratorio.

### Lesión del nervio vago

La lesión del nervio vago se evita mejor si se identifica precozmente el nervio durante la disección hiatal. Se debe pellizcar sólo superficialmente la membrana frenoesofágica. La disección roma se debe usar durante la disección hiatal para identificar el nervio antes de cortar

cualquier estructura con las tijeras o las pinzas ultrasónicas. Si se sospecha lesión de uno o ambos vagos, no es obligatorio el tratamiento inmediato. Incluso en casos de vagotomía completa, la mayoría de los pacientes no desarrollan síntomas de vaciamiento gástrico retrasado.

## RESULTADOS Y EVOLUCIÓN

La mayoría de los estudios han demostrado resultados buenos o excelentes en los pacientes con acalasia sometidos a esofagotomía laparoscópica, y más del 90% de los pacientes obtienen alivio de la disfagia al cabo de 1 año. El seguimiento a un plazo más largo también ha mostrado resultados buenos o excelentes, en función de los criterios usados. El alivio de los síntomas preoperatorios se debe sopesar frente al reflujo gastroesofágico postoperatorio, que al parecer ocurre en casi el 50% de los pacientes si no se añade una funduplicatura a la miotomía. Un reciente ensayo controlado aleatorizado mostró que la incidencia de reflujo gastroesofágico patológico medido por pHmetría de 24 horas disminuye de forma significativa con la adición de una funduplicatura parcial. Otros estudios han demostrado que la incidencia de reflujo sintomático es mucho menor que la de reflujo medido con pHmetría de 24 horas. En conjunto, los estudios de calidad de vida han demostrado una mejoría espectacular en la mayoría de los pacientes, incluso teniendo en cuenta el reflujo gastroesofágico postoperatorio. Una alternativa a la funduplicatura parcial en conjunción con la esofagomiotomía es el empleo de una funduplicatura holgada de 360 grados después de la miotomía. Por ahora no se dispone de estudios prospectivos aleatorizados que comparen las técnicas antirreflujo en este contexto.

Se ha demostrado que ciertos factores predicen una buena evolución después de la esofagomiotomía laparoscópica. Múltiples es-

tudios han sugerido que el tratamiento endoscópico, tanto la dilatación como la inyección de Botox antes de la miotomía quirúrgica, originan peores resultados en comparación con la miotomía como tratamiento inicial. El tratamiento endoscópico produce fibrosis de los planos tisulares que puede suponer una posterior miotomía insuficiente o perforación mucosa.

La esofagomiotomía laparoscópica ofrece a los pacientes con acalasia la mejor probabilidad de resolución a largo plazo de los síntomas con una baja morbilidad. Esta compleja operación debe ser realizada por cirujanos expertos en cirugía laparoscópica avanzada. Aunque existen pocos datos de estudios controlados para apoyar esta afirmación, creemos que esta compleja operación se debe reservar a cirujanos con experiencia en su ejecución y expertos en cirugía laparoscópica avanzada.

### Lecturas recomendadas

- Frantzides CT, Moore RE, Carlson MA, et al: Minimally invasive surgery for achalasia: A 10-year experience. *J Gastrointest Surg* 2004;8(1):18–23.
- Oelschlager BK, Chang L, Pellegrini CA: Improved outcome after extended gastric myotomy for achalasia. *Arch Surg* 2003;138:490–497.
- Perrone JM, Frisella MM, Desai KN, et al: Results of laparoscopic Heller-Toupet operation for achalasia. *Surg Endosc* 2004;18:1565–1571.
- Richards WO, Torquati A, Holzman MD, et al: Heller myotomy versus Heller myotomy with Dor fundoplication for achalasia: A prospective randomized double-blind clinical trial. *Ann Surg* 2004;240:405–412.
- Rosetti G, Bruscianno L, Amato G, et al: A total fundoplication is not an obstacle to esophageal emptying after Heller myotomy for achalasia: Results of a long-term follow-up. *Ann Surg* 2005;241:614–621.
- Smith CD, Stival A, Howell DL, et al: Endoscopic therapy for achalasia before Heller myotomy results in worse outcomes than Heller myotomy alone. *Ann Surg* 2006;243:579–586.

# Funduplicatura de Nissen laparoscópica

La funduplicatura de Nissen ha sido y sigue siendo uno de los procedimientos más populares, quizás el más popular, utilizados para la enfermedad por reflujo gastroesofágico (ERGE). La eficacia de esta intervención se ha demostrado en ensayos clínicos controlados y, aunque no existe acuerdo completo, los datos disponibles apoyan su uso para el tratamiento de la ERGE complicada. La popularidad de la funduplicatura de Nissen surgió con la introducción de la laparoscopia a mediados de la década de 1990. El número anual de estos procedimientos realizados en Estados Unidos se duplicó varias veces en los años siguientes. Sin embargo, desde ese periodo el entusiasmo de los médicos por la funduplicatura de Nissen parece haberse desvanecido; es posible que, en un intento de erradicar la ERGE, el procedimiento se haya sobreutilizado. A pesar de todo, la funduplicatura de Nissen bien realizada, en el paciente seleccionado y para la indicación apropiada sigue siendo una terapia con eficacia demostrada.

Desde su introducción en la década de 1950, la funduplicatura de Nissen ha experimentado diversas modificaciones técnicas y perfeccionamientos. El «mejor método» actual para realizar la funduplicatura de Nissen es algo discutible, y la literatura médica está repleta de opiniones basadas en escasos datos controlados de buena calidad para apoyarlas. Dicho esto, en el presente capítulo describiremos los aspectos técnicos que los autores consideran importantes de acuerdo con su experiencia y la de otros autores. En resumen, estos aspectos técnicos comprenden: *a)* la movilización completa del fondo del estómago con sección de los vasos gástricos cortos; *b)* la movilización extensa del esófago en el mediastino inferior de forma que 3-5 cm del esófago distal queden por debajo del diafragma sin tensión; *c)* la conservación de los nervios vagos; *d)* el cierre con suturas del hiato esofágico y refuerzo protésico de la reparación crural para los defectos hiatales grandes, y *e)* la creación de una funduplicatura corta (2-3 cm), holgada, de 360 grados, usando sólo el fundus gástrico.

## INDICACIONES OPERATORIAS

El tratamiento de primera línea para la enfermedad por reflujo gastroesofágico es la terapia médica, y no la cirugía. La indicación de corrección quirúrgica del reflujo gastroesofágico es relativa, lo que significa que la decisión de operar se toma habitualmente de forma conjunta entre el paciente y su médico. En general, la funduplicatura de Nissen se realiza cuando el tratamiento médico para la enfermedad por reflujo gastroesofágico ha fracasado. La definición de «fra-

caso médico» es intencionadamente vaga. Los ejemplos pueden incluir: *a)* pacientes que no cumplen con la medicación; *b)* regurgitación persistente, aun con la terapia médica máxima; *c)* asma inducida por reflujo aunque el paciente recibe el tratamiento médico óptimo, y *d)* paciente que elige el tratamiento quirúrgico para su enfermedad por reflujo gastroesofágico. Las indicaciones más importantes para una operación antirreflujo comprenden la esofagitis erosiva grave que no responde adecuadamente a la terapia médica y la metaplasia esofágica (esófago de Barrett) complicada con displasia. Se insiste en que existen pocas indicaciones absolutas o ninguna para la funduplicatura de Nissen. El momento en el que da prioridad a la terapia quirúrgica sobre la médica depende del paciente y del médico.

La funduplicatura, y especialmente la de Nissen, ha sido el procedimiento más popular cuando el tratamiento quirúrgico se elegía para corregir la enfermedad por reflujo gastroesofágico. Recientemente han aparecido varias terapias endoscópicas para el tratamiento de la enfermedad por reflujo gastroesofágico, entre ellas la sutura endoscópica de la unión gastroesofágica o la aplicación de energía de radiofrecuencia a esta unión. Dichas terapias parecen tener una utilidad limitada en el paciente con enfermedad por reflujo gastroesofágico no complicada que no presenta una hernia hiatal concomitante. El seguimiento a largo plazo (p. ej., 10 años) de estas terapias intraluminales es incompleto; por lo tanto, resulta difícil hacer recomendaciones firmes respecto al tratamiento laparoscópico comparado con el endoscópico para esta enfermedad. Las terapias endoscópicas pueden ser útiles para los pacientes en los que la anestesia general o el neumoperitoneo conllevan un riesgo alto, o que simplemente no desean someterse a incisiones quirúrgicas externas. La instrucción del paciente puede resultar fundamental en estas situaciones.

Se han utilizado otras operaciones antirreflujo para tratar la enfermedad por reflujo gastroesofágico, entre ellas la funduplicatura parcial (Toupet). Un fundamento racional para la elección de este procedimiento ha sido la disminución de la incidencia de disfagia postoperatoria, sobre todo en pacientes con dismotilidad esofágica. Por ejemplo, la operación de Toupet se emplea comúnmente en combinación con la esofagomiotomía para la acalasia. Sin embargo, según la experiencia de los autores, en los casos en que han empleado la funduplicatura de Nissen holgada, la disfagia postoperatoria no ha constituido un problema (v. «Lecturas recomendadas»). En opinión de los autores, en general la presencia de dismotilidad esofágica no representa una contraindicación para esta técnica. La ausencia de motilidad es un problema diferente, pero



en estos pacientes es preferible la sustitución esofágica en vez de una operación contra el reflujo.

## EVALUACIÓN PREOPERATORIA

Los objetivos de la valoración preoperatoria del paciente en el cual se plantea una funduplicatura de Nissen laparoscópica consisten en: *a)* confirmar el diagnóstico de enfermedad por reflujo gastroesofágico; *b)* determinar la extensión de la enfermedad, incluido el estado de la mucosa esofágica; *c)* evaluar la posibilidad de hernia hiatal; *d)* descartar posibles diagnósticos alternativos, como neoplasia, dismotilidad u obstrucción de la salida gástrica, y *e)* determinar la idoneidad del paciente para la intervención, valorando las posibles patologías coexistentes y el fracaso de la terapia médica. Además de la anamnesis, la exploración física y los análisis de sangre habituales, puede ser útil la información que proporcionan las pruebas siguientes:

**Radiografía de tórax.** La placa de tórax puede mostrar una hernia hiatal y proporcionar información sobre su tamaño y contenido. También se puede identificar cualquier enfermedad torácica coexistente.

**Estudio gastrointestinal (GI) alto con contraste.** Conocido también como esofagograma con bario, proporciona información sobre la anatomía del esófago y el estómago, que será especialmente relevante en presencia de hernia hiatal asociada o de vólvulo. Además, puede proporcionar una prueba directa del reflujo gastroesofágico, aunque su ausencia no descarta el diagnóstico. En manos de un radiólogo gastrointestinal experto, esta prueba puede ofrecer también información cualitativa sobre la motilidad esofágica del paciente e identificar problemas concomitantes del vaciamiento gástrico.

**Endoscopia alta.** Conocida también como esofagogastroduodenoscopia (EGD), permite la evaluación directa de la mucosa gástrica, así como del diagnóstico y del grado de esofagitis. La EGD puede verificar también la presencia de una hernia hiatal y es importante para la identificación del esófago de Barrett y de los casos raros de neoplasia esofágica.

**Monitorización ambulatoria del pH con manometría.** Si el paciente presenta síntomas equívocos de enfermedad por reflujo gastroesofágico (p. ej., síntomas de reflujo pero sin esofagitis en la endoscopia), la monitorización del pH y la manometría pueden ser útiles para confirmar o excluir el diagnóstico. Además, si el paciente presenta signos o síntomas de dismotilidad esofágica, la información manométrica puede ser útil para decidir si se realiza o se descarta una funduplicatura.

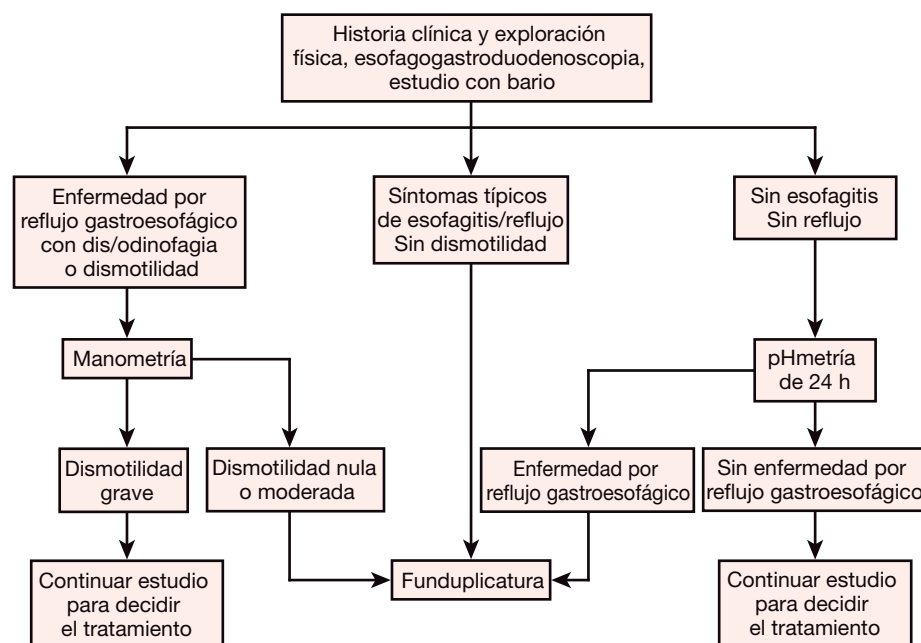
**Tomografía computarizada (TC) de tórax.** Si el paciente tiene una hernia hiatal grande, la TC de tórax resulta útil para describir la anatomía y el contenido del saco herniario, incluida la presencia de órganos distintos del estómago, de vólvulo gástrico, etc.

**Pruebas de función pulmonar y evaluación de otorrinolaringología (ORL).** Estos datos son útiles en los pacientes con manifestaciones supraglóticas de la enfermedad por reflujo gastroesofágico.

No es necesario realizar todas las pruebas citadas en todos los pacientes. En nuestro caso, realizamos de forma sistemática una radiografía de tórax, un estudio GI alto y un EGD, y empleamos las pruebas restantes en pacientes seleccionados (v. «Lecturas recomendadas»). La monitorización ambulatoria del pH con manometría es cara y resulta molesta para el paciente. Por otro lado, aunque la información obtenida puede tener interés científico, generalmente no condiciona el tratamiento subsiguiente a menos que las pruebas habituales (anamnesis, EGD y estudio GI alto) hayan proporcionado resultados equívocos o conflictivos. Además, siempre realizamos pruebas de función hepática preoperatorias (transaminasas, bilirrubina, fosfatasa alcalina, etc.) por si se encuentra una arteria hepática izquierda aberrante durante el procedimiento (v. más adelante). La figura 3-1 describe nuestro algoritmo para la valoración preoperatoria habitual.

## COLOCACIÓN DEL PACIENTE

El paciente se coloca en decúbito supino sobre la mesa de operaciones, con soportes para separar las piernas. Ésta es la posición preferida de los autores, aunque otros pueden preferir el decúbito su-



**FIGURA 3-1.** Algoritmo para el uso selectivo de la manometría esofágica y la pHmetría de 24 horas en el paciente candidato a funduplicatura de Nissen laparoscópica. (De Frantzides CT, Carlson MA, Madan AK, y cols.: *Selective use of esophageal manometry and 24-hour pH monitoring before laparoscopic fundoplication*. J Am Coll Surg 2003;197:358.)

pino con las piernas rectas. Como alternativa, el paciente puede ser colocado en estribos (posición «francesa» o de litotomía baja modificada), pero es posible que esta posición predisponga a la trombosis de venas profundas. Se pueden colocar correas de seguridad en el tórax y las piernas para permitir las posiciones extremas (rotación, inclinación) de la mesa de quirófano. La preparación habitual para muchos procedimientos, entre ellos la operación de Nissen, incluye medias de compresión neumática intermitente y la aplicación de aire caliente al paciente. Los monitores se colocan a ambos lados de la cabeza del paciente, en soportes o colgados del techo (fig. 3-2). El cirujano se sitúa entre las piernas separadas del paciente; el primer ayudante, a la izquierda del paciente, y el operador de la cámara, a la derecha.

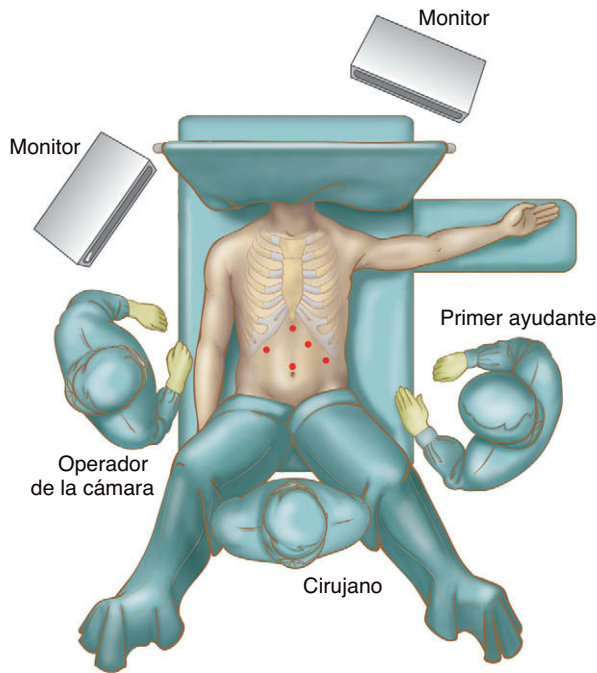


FIGURA 3-2. Disposición del quirófano. El paciente está en posición supina con las piernas separadas.

## POSICIÓN Y COLOCACIÓN DE LOS TRÓCARES

El neumoperitoneo a menudo se realiza con una aguja de Veress, una cánula de Hasson o un trócar óptico romo. Los autores prefieren este último, aunque no existen suficientes datos controlados para demostrar la superioridad de una técnica sobre las otras. Los puntos de entrada se infiltran con un anestésico local de acción prolongada. El trócar óptico romo se inserta en la región subcostal izquierda en la línea medioclavicular (fig. 3-3) y se establece un neumoperitoneo con CO<sub>2</sub> a 15 mmHg. Los cuatro trócares restantes se muestran en la figura 3-3; se insertan un total de cinco trócares de 10 mm. Otros autores han descrito una combinación de trócares de 5 y de 10 mm para este procedimiento; los autores prefieren que todos los trócares sean de 10 mm para una máxima versatilidad de los instrumentos. Además, las palas de la pinza de 10 mm tienen una superficie relativamente ancha, lo que disminuye el riesgo de traumatismo tisular en comparación con las de 5 mm.

Un aspecto crucial de la mayoría de las operaciones laparoscópicas, entre ellas la de Nissen, es la colocación de los trócares. Su disposición puede influir de forma importante en el grado de dificultad del procedimiento laparoscópico subsiguiente. La posición ilustrada en la figura 3-3 es sólo una sugerencia. Puede ser neces-

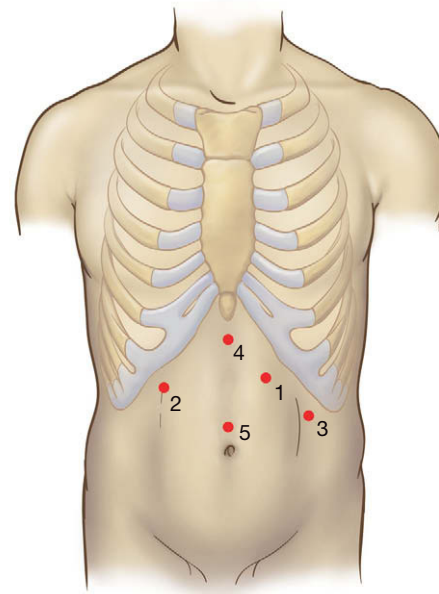


FIGURA 3-3. Posición de los trócares para la funduplicatura de Nissen laparoscópica. Los trócares (todos de 10 mm) se colocan habitualmente en el orden numérico mostrado, comenzando con un trócar óptico romo en la posición 1.

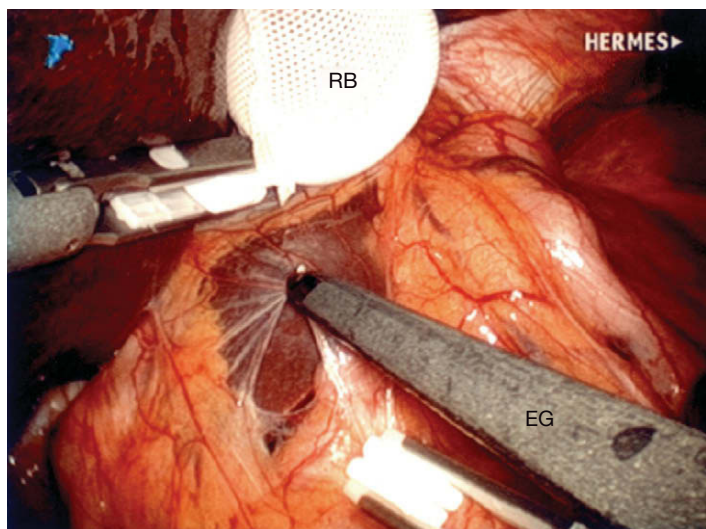
rio ajustar las posiciones en función de los hábitos posturales del paciente. Es una buena idea insuflar por completo el abdomen y decidir después la posición de los trócares restantes. El cirujano puede hacer una estimación visual para determinar si los instrumentos alcanzarán la región intraabdominal precisa antes de insertarlos. Además, los autores prefieren transiluminar la pared abdominal con el laparoscopio. Si la pared abdominal no es en exceso gruesa, la transiluminación puede mostrar la vascularización de la pared y el cirujano podrá evitarla después.

## TÉCNICA OPERATORIA

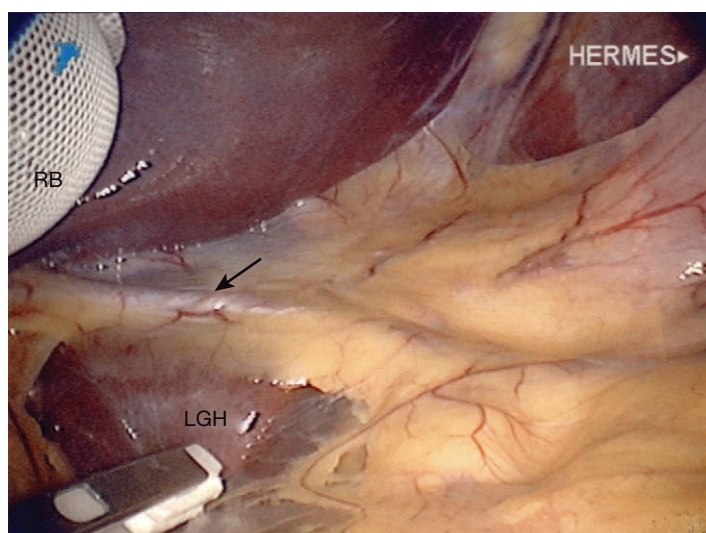
El cirujano realiza la intervención a través de los trócares 1 y 2 (v. fig. 3-3). El primer ayudante utiliza los trócares 3 y 4 para separar y la cámara se manipula a través del trócar 5. Para esta operación es preferible una óptica de 10 mm y de 30 grados de angulación, que se coloca a través del trócar 5. La mesa de operaciones se coloca en posición de Trendelenburg inversa pronunciada. El lóbulo izquierdo del hígado se separa con un separador atraumático a través del trócar 4. Los autores prefieren un separador con balón inflable para este paso. El separador se puede mantener en posición con un dispositivo de autorretención, o bien el ayudante puede sostenerlo de forma manual. El primer ayudante sujeta el cuerpo gástrico y lo tracciona en dirección caudal. El cirujano introduce una pinza a través del trócar 2, y el ligamento gastrohepático y el frenoesofágico se seccionan con un electrobisturí de gancho o un bisturí ultrasónico a través del trócar 1 (fig. 3-4).

La disección progresa en el plano avascular del epiplón gastrohepático por delante del lóbulo caudado del hígado, permitiendo la entrada en el saco menor. Se puede encontrar una arteria hepática izquierda aberrante que cursa a través del ligamento gastrohepático (es decir, en el epiplón menor), como muestra la figura 3-5. La sección de esta arteria no suele tener consecuencias en el paciente con un hígado sano. Sin embargo, en los pacientes con hepatopatía subyacente puede producir necrosis hepática. Por tanto, el conocimiento preoperatorio de la función hepática resulta crucial en este escenario. Si las pruebas de función hepática preoperatorias son anormales, es aconsejable la conservación de la arteria hepática izquierda aberrante.



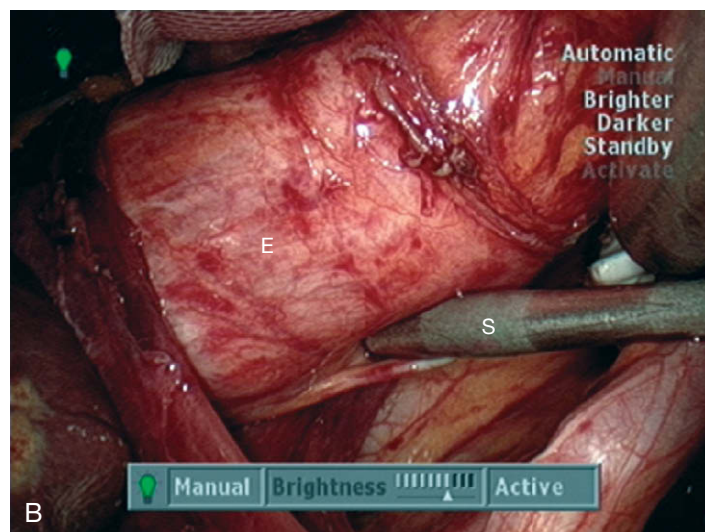
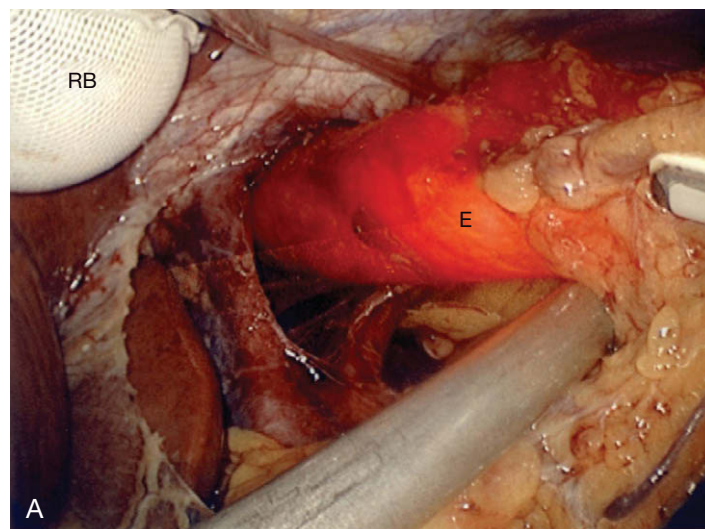


**FIGURA 3-4.** Incisión del ligamento gastrohepático con un electrobisturí de gancho (EG). Un separador con balón inflable (RB) separa el lóbulo lateral izquierdo del hígado. Los otros dos instrumentos que se aprecian son pinzas atraumáticas de 10 mm.



**FIGURA 3-5.** Vista del ligamento gastrohepático (LGH) en el que se observa una variante anatómica vascular cruzando el campo (*flecha*). Un separador con balón (RB) separa el hígado. En la parte inferior izquierda se aprecia una pinza atraumática.

Se puede visualizar el fascículo derecho del pilar diafragmático derecho con el epiplón gastrohepático seccionado. El peritoneo se abre sobre su superficie con el gancho. Con un instrumento de disección roma que se introduce a través del trócar 1 y unas pinzas de Babcock laparoscópicas a través del trócar 2, se abre el espacio retroesofágico con una disección cuidadosa. En este punto del procedimiento, los autores prefieren que el anestesiista inserte el endoscopio iluminado en el esófago para ayudar a su disección (fig. 3-6A). Otros autores creen que tal maniobra no es necesaria y que conlleva un riesgo de perforación esofágica. En la experiencia de los autores, esta ayuda ha sido muy útil sobre todo en presencia de una hernia hiatal grande (v. cap. 4). El uso de instrumentos cortantes no es necesario para disecar el espacio retroesofágico. Los autores dejan el nervio vago posterior adherido al esófago (fig. 3-6B). Habitualmente no es necesario completar esta disección/movilización retroesofágica hasta después de haber seccionado los vasos gástricos cortos y de haber movilizado el lado izquierdo del esófago. Esta práctica debe minimizar la lesión del polo superior del bazo.

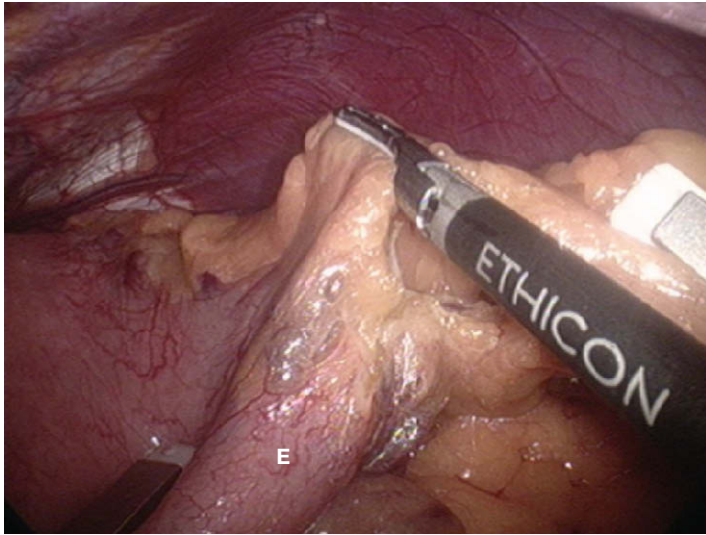


**FIGURA 3-6.** A, creación de una «ventana» por detrás de la unión gastroesofágica. Un endoscopio está iluminando el esófago (E). Se ha colocado una pinza atraumática en la ventana, elevando la unión gastroesofágica hacia delante. Un separador con balón (RB) separa el hígado. B, el vago posterior se ha dejado unido al esófago (E), pero se ha empujado hacia abajo por una sonda (S) de palpación para fines de demostración.

Después de la disección mediastínica inicial, el cirujano sujeta el fundus gástrico a través del trócar 2 con una pinza atraumática, el primer ayudante sujeta de modo similar el epiplón gastroesplénico a través del trócar 3, y los vasos gástricos cortos se colocan en tensión moderada para seccionarlos con el bisturí ultrasónico o el dispositivo LigaSure® (fig. 3-7). Después de entrar en el saco menor a través del epiplón gastroesplénico, la sección de los vasos gástricos cortos progresa en dirección cefálica hasta el ángulo de His. Si no existe una hernia hiatal grande, los vasos gástricos cortos próximos al polo superior del bazo pueden ser muy cortos y se debe tener cuidado para evitar la lesión esplénica en este lugar. Una vez seccionados los vasos gástricos cortos, se debe inspeccionar el fundus gástrico en su cara posterior en busca de adherencias y vasos, que deberán ser ligados para asegurar un fundus completamente móvil.

Después de movilizar el fundus, se diseca el lado izquierdo del esófago desde el fascículo izquierdo del pilar derecho mediante disección roma. Después el ayudante tracciona el estómago en sentido caudal y el cirujano crea una «ventana» posterior a la unión gastroesofágica, desde la derecha hacia la izquierda, con una pinza de Babcock a través del trócar 2 y una sonda roma a través del trócar 1 (v. fig. 3-6A). Para ello se puede colocar la pinza de Babcock

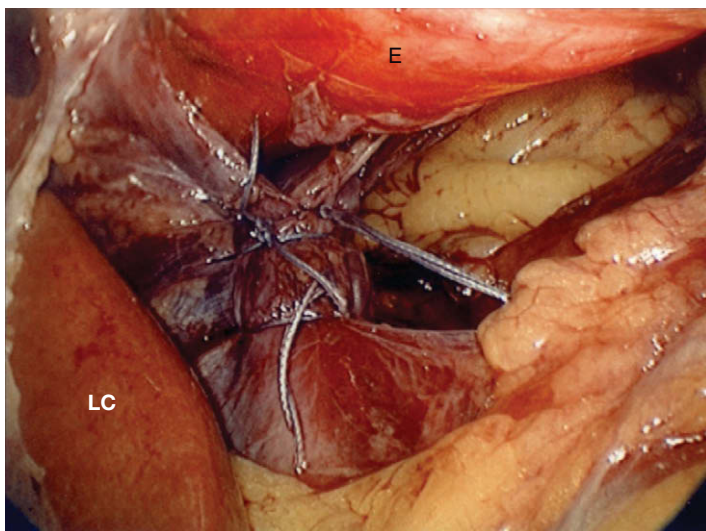



**FIGURA 3-7.** Ligadura de los vasos gástricos cortos con el bisturí ultrasónico (instrumento con la etiqueta ETHICON). Dos pinzas atraumáticas proporcionan tracción/contracción en el estómago (E) y el epilón gastroesplénico.

por detrás de la unión gastroesofágica, elevarla en sentido anterior y después hacer una disección roma con la sonda hasta que se visualice el polo superior del bazo. A continuación se realiza una sutura de pilares en todos los pacientes, con el endoscopio (habitualmente de calibre 50-60 F) u otro tipo de instrumento a modo de tutor introducido en el estómago. Los autores creen que de ese modo disminuye el riesgo de cierre crural demasiado apretado. Las fibras musculares se aproximan con puntos sueltos de poliéster trenzado 2-0 u otro material similar no absorbible. El cirujano debe suturar con puntos amplios, que sujeten suficientes fibras para evitar desgarros y con una separación entre los puntos de unos 5 mm (fig. 3-8). En caso de defecto hiatal grande (en general mayor de 5 cm) o tejido muscular débil, el cirujano puede valorar la colocación de una malla para reforzar la reparación (v. cap. 4).

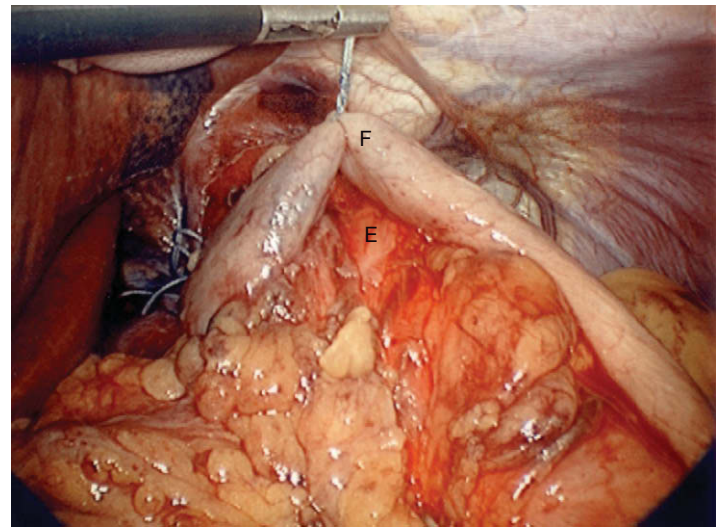
Para crear la funduplicatura se introducen unas pinzas de Babcock a través del trócar 2, se pasa por detrás de la unión gastroesofágica a través de la ventana descrita anteriormente y se sujeta la porción superior del fundus. Para evitar la envoltura del fundus sobre el cuerpo gástrico (un error común al crear la funduplicatura), la porción inferolateral del fundus debe ser estabilizada con las



**FIGURA 3-8.** Cierre de pilares posterior completo. E, esófago (iluminado con el endoscopio); LC, lóbulo caudado del hígado.

pinzas de Babcock del ayudante en el trócar 3. Después el cirujano arrastra cuidadosamente la porción superior del fundus desde el lado izquierdo del esófago a través de la ventana hacia el lado derecho del esófago. Con un movimiento hacia atrás y adelante (maniotra de «sacar brillo al calzado») del fundus alrededor del esófago, se puede evaluar la laxitud de la funduplicatura. Estas maniobras contribuyen a asegurar la creación de una envoltura del fundus con el fundus (y no del fundus con el cuerpo).

A continuación se introduce el dispositivo Endo Stitch® u otro instrumento de sutura a través del trócar 1, y el fundus del lado derecho del esófago es suturado al fundus del lado izquierdo con puntos sueltos de poliéster 2-0 trenzado. Se deben usar bocados generosos del fundus. Habitualmente se colocan sólo tres puntos para crear una envoltura de 2-3 cm de longitud. Esto se hace con el tutor colocado. Primero se coloca el punto central, después se eleva la envoltura sujetando las colas del punto para evaluar la laxitud de la funduplicatura antes de colocar el punto cefálico (fig 3-9). La situación ideal es cuando se pueden pasar fácilmente unas pinzas de Babcock a lo largo del esófago (con el tutor en posición) por debajo de la envoltura, lo que indica una laxitud correcta.

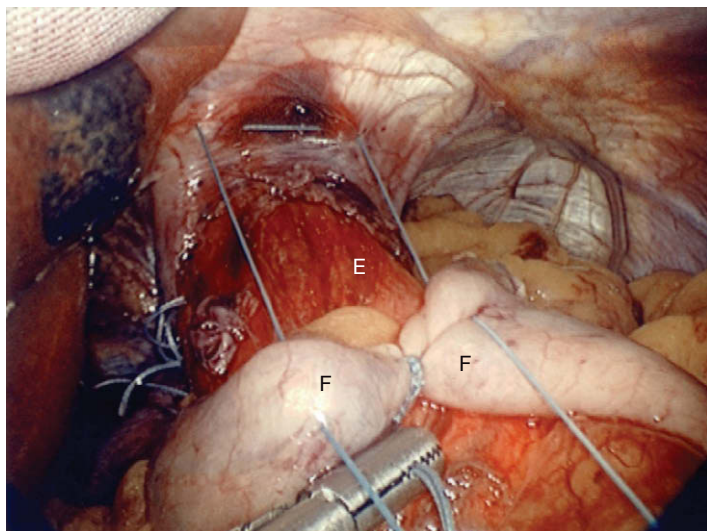


**FIGURA 3-9.** Colocación del primer punto para la funduplicatura (F). La envoltura está intencionadamente laxa alrededor del esófago (E). Las colas del primer punto se dejan largas de forma que el cirujano pueda usar este punto como una ayuda para la tracción.

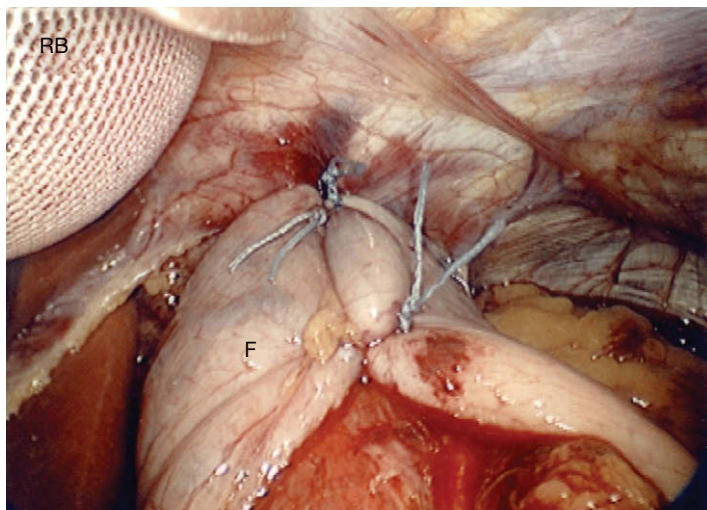
El punto cefálico es el más importante, ya que su colocación incorrecta puede originar una envoltura excesivamente apretada o insegura. Este punto se coloca también con el dispositivo Endo Stitch® a través del trócar 1, con las colas del punto colocado antes para ayudar a la tracción. El punto se da primero a la porción izquierda de la plicatura, después a la parte anterior del hiato y finalmente a la porción derecha de la envoltura fúndica (fig. 3-10). Este punto ancla la funduplicatura al diafragma, con lo que reduce el riesgo de hernia postoperatoria de la reparación hacia el tórax. El punto caudal final se coloca un centímetro distal al punto medio. La envoltura completa se muestra en la figura 3-11.

La sutura con el dispositivo Endo Stitch® y el anudado extracorpóreo permiten la aproximación tisular bajo tensión ligera con mayor facilidad que la sutura con anudado intracorpóreo. Como en otras operaciones (abiertas o laparoscópicas), una sutura se debe anudar de forma que el tejido dentro del nudo sea aproximado en lugar de estrangulado. Otra ventaja del dispositivo Endo Stitch® es que la rigidez de sus palas permite que la sutura de los pilares y de





**FIGURA 3-10.** Colocación del punto cefálico de la funduplicatura (F). Este punto toma un bocado del fundus gástrico a cada lado del esófago (E) y también incorpora los pilares por delante del esófago. Este punto ancla la envoltura al diafragma.



**FIGURA 3-11.** Funduplicatura de Nissen completa (F). Un separador con balón (RB) separa el hígado.

la funduplicatura (en especial el punto cefálico) sea menos laboriosa que cuando se usa una aguja y un portaagujas convencional.

Después de completar la envoltura se comprueba una vez más si la laxitud es la apropiada. Se irriga el campo con solución salina, se vacía el neumoperitoneo y la fascia se cierra en todas las incisiones con un dispositivo de cierre fascial y una sutura absorbible 1-0. La piel se sutura con un punto intracuticular de poliglactina 4-0 y éste es el fin del procedimiento.

## CUIDADOS POSTOPERATORIOS

Una vez completada la operación se extrae la sonda de Foley y se administra una dosis de ketorolaco trometamina para analgesia. La mayoría de los pacientes no precisa narcóticos. Dos horas después de la intervención, si el paciente se encuentra bien, se le permite levantarse y deambular. Se aconseja la incentivación respiratoria, hacer inspiraciones profundas y toser. Aunque es posible dar el alta al paciente el mismo día de la intervención, los autores prefieren observar al paciente durante 24 horas antes de enviarlo a su domicilio. El estudio GI con Gastrografin no se realiza a menos que exis-

tan dudas sobre la integridad de la envoltura. El meteorismo intenso con necesidad de descompresión gástrica es poco frecuente después de la funduplicatura laparoscópica. Por tanto, no es necesaria la utilización sistemática de una sonda nasogástrica.

El primer día postoperatorio el paciente recibe líquidos claros por la mañana. Se le da de alta al mediodía con instrucciones de iniciar una dieta blanda y de no levantar pesos superiores a 7 kg. Las comidas pequeñas y frecuentes deben ser la regla con el fin de evitar la distensión gástrica. Se debe interrumpir la medicación contra el reflujo. Durante las dos primeras semanas el paciente no debe comer carne roja y durante los tres primeros meses debe evitar las bebidas carbonatadas y los alimentos flatulentos como judías, guisantes, brócoli y coliflor. También debe evitar masticar chicle, ya que produce aerofagia. Según un estudio observacional durante 16 años, la mayoría de los pacientes experimentan disfagia temporal, que se resuelve dentro de los tres primeros meses. La alteración del hábito intestinal es común después de la funduplicatura, pero también se resuelve a los tres meses en prácticamente todos los pacientes. Además, la mayoría de los pacientes pierden algo de peso durante los primeros meses, pero después sigue siempre un periodo de ganancia de peso. Se pueden realizar visitas de seguimiento al cabo de 1 semana y de 1, 3, 6 y 12 meses.

## COMPLICACIONES ESPECÍFICAS DEL PROCEDIMIENTO

Las posibles complicaciones intraoperatorias de la funduplicatura de Nissen laparoscópica incluyen la perforación, el neumotórax (para el tratamiento de estos dos primeros incidentes, véase en el capítulo 4 el apartado dedicado a la reparación de la hernia hiatal), la hemorragia y la lesión vagal. Si se produce hemorragia, suele proceder de los vasos gástricos cortos. Ésta era más común cuando se empleaban clips para su ligadura. La incidencia de lesión esplénica se ha reducido en forma drástica con el abordaje mínimamente invasivo. La necesidad de esplenectomía es muy infrecuente durante la funduplicatura de Nissen laparoscópica. Los desgarros de la cápsula esplénica se pueden controlar con compresión mediante un separador con balón inflable o un dispositivo similar, o con sustancias hemostáticas locales. A fin de evitar la hemorragia se recomiendan los bisturís que emplean energía ultrasónica o bipolar. Para evitar la lesión esplénica, el cirujano debe utilizar siempre tracción suave mediante la movilización del fundus o cuando el epiplón está adherido al bazo. Es preferible evitar la lesión/sección de los troncos vagales mediante su identificación cuidadosa.

Las posibles complicaciones durante el periodo postoperatorio incluyen la perforación/absceso (v. cap. 4), estenosis esofágica, hernia recidivada, deslizamiento de la envoltura y mal funcionamiento de la válvula. La estenosis esofágica puede ser resultado de apretar excesivamente el cierre de pilares o de la funduplicatura. Esto se puede evitar mediante cierre hiatal y funduplicatura flexible sobre un tutor de 50-60 F. La disfagia que dura más de tres meses se debe evaluar mediante examen con bario. Si existe una estenosis, se pueden realizar dilataciones neumáticas. Si éstas no tienen éxito, puede ser necesaria la reoperación para eliminar 1 o 2 suturas del cierre de pilares o rehacer la funduplicatura. La hernia recidivada se estudia en el capítulo 4. El deslizamiento de la envoltura se manifiesta típicamente con pirosis recurrente y se diagnostica mediante examen con bario o EGD. Habitualmente es necesario rehacer la funduplicatura para corregir el deslizamiento. Éste se puede evitar si se ancla al arco anterior de los pilares, en vez de al esófago. El mal funcionamiento de la válvula suele ser secundario a la mala colocación o a la alteración de la envoltura. Esto también se puede diagnosticar mediante examen con bario o EGD. La disrupción de la

envoltura se puede evitar con bocados tisulares grandes durante la funduplicatura, con el empleo de suturas no absorbibles y anudando la suturas sin tensión para no causar estrangulamiento. El posicionamiento correcto de la envoltura necesita la identificación exacta del fundus gástrico, para crearla con él y no con el cuerpo del estómago. Habitualmente una envoltura mal posicionada requiere rehacer la.

## RESULTADOS Y EVOLUCIÓN

La funduplicatura es uno de los pocos procedimientos realizados en cirugía general que no conllevan amputación. El objetivo es intentar crear una válvula funcional en la unión gastroesofágica. Por lo tanto, los aspectos técnicos de este procedimiento son especialmente importantes para un resultado satisfactorio. En una revisión de más de 10.000 operaciones publicada en 2001, la tasa de éxito global de la funduplicatura de Nissen laparoscópica en manos de cirujanos experimentados fue del 90 %. Si se excluyen los pacientes con hernia hiatal grande, la tasa de éxitos es todavía mayor. Aunque la tasa de fracasos de la funduplicatura de Nissen laparoscópica es muy baja en manos de cirujanos expertos/especializados, no se conocen los resultados en el conjunto general de cirujanos. Como expertos medicolegales, los autores creen que el paciente con un mal resultado después de la funduplicatura tiene mayor tendencia a emprender acciones legales que el paciente con mala evolución después de someterse a cirugía a causa de una afección potencialmente letal.

La funduplicatura de Nissen laparoscópica se comenzó a utilizar en 1991 y se convirtió rápidamente en la referencia para el tratamiento quirúrgico de la ERGE. Desde el punto de vista fisiológico, el mejor método para «curar» la ERGE es crear una nueva válvula contra el reflujo. Existe disparidad de criterios entre los cirujanos y los gastroenterólogos respecto a la «curación» de la ERGE. El tratamiento médico pretende aliviar los síntomas con inhibidores de la bomba de protones, pero no previene los episodios reales de reflujo. Una observación interesante acerca del tratamiento de la ERGE es que se han desarrollado varios métodos endoscópicos

para crear una válvula contra el reflujo. Esto sugiere que al menos algunos gastroenterólogos no están totalmente satisfechos con el tratamiento estrictamente médico de la ERGE. La impresión de los autores es que el número de pacientes enviados para realizar una funduplicatura de Nissen alcanzó un máximo a mediados y finales de la década de 1990, y que en años posteriores ha ido disminuyendo. Este descenso puede ser motivado por el resultado deficiente de los pacientes intervenidos percibido por la comunidad general. En realidad no se han realizado comparaciones directas entre el tratamiento quirúrgico moderno (es decir, la funduplicatura de Nissen endoscópica) y el tratamiento médico moderno (es decir, los inhibidores de la bomba de protones) con seguimiento a largo plazo (10 años o más), y que los autores sepan, tal estudio no se ha iniciado. Además, no se han definido los riesgos a largo plazo del tratamiento con inhibidores de la bomba de protones (como el adenocarcinoma). Así pues, muchos aspectos del tratamiento de la ERGE no se han resuelto todavía.

### Lecturas recomendadas

- Anvari M, Allen C: Five-year comprehensive outcomes evaluation in 181 patients after laparoscopic Nissen fundoplication. *J Am Coll Surg* 2003;196:51–57; discussion 57–58; author reply 58–59.
- Booth MI, Jones L, Stratford J, Dehn TC: Results of laparoscopic Nissen fundoplication at 2–8 years after surgery. *Br J Surg* 2002;89:476–481.
- Carlson MA, Frantzides CT: Complications and results of primary minimally invasive antireflux procedures: A review of 10,735 reported cases. *J Am Coll Surg* 2001;193:428–439.
- Donahue PE, Samelson S, Nyhus LM, Bombeck CT: The floppy Nissen fundoplication: Effective long-term control of pathologic reflux. *Arch Surg* 1985;120:663–668.
- Frantzides CT, Carlson MA, Zografakis JG, et al: Postoperative gastrointestinal complaints after laparoscopic Nissen fundoplication. *J Soc Laparoendosc Surg* 2006;10:39–42.
- Frantzides CT, Carlson MA, Madan AK, et al: Selective use of esophageal manometry and 24-hour pH monitoring before laparoscopic fundoplication. *J Am Coll Surg* 2003;197:358–363; discussion 363–364.
- Frantzides CT, Richards C: A study of 362 consecutive laparoscopic Nissen fundoplications. *Surgery* 1998;124:651–654; discussion 654–655.
- Hinder RA, Filipi CJ, Wetscher G, et al: Laparoscopic Nissen fundoplication is an effective treatment for gastroesophageal reflux disease. *Ann Surg* 1994;220:472–481; discussion 481–483.

## Herniorrafia hiatal laparoscópica

El diafragma está perforado por tres orificios principales a través de los que pasan la cava, la aorta y el esófago (fig. 4-1). La abertura para el esófago o hiato esofágico está limitada por los pilares derecho e izquierdo del diafragma, que son estructuras musculotendinosas que tienen su origen en el tendón central del diafragma y que se insertan en los cuerpos vertebrales. Una hernia hiatal es la protrusión de los órganos abdominales a través del hiato esofágico. Aunque las relaciones anatómicas pueden variar, la disposición típica de los pilares se muestra en la figura 4-1. Obsérvese que en la mayoría de los casos las estructuras reales suturadas por el cirujano al realizar un cierre de pilares o cruroplastia posterior son los fascículos derecho e izquierdo del pilar derecho. El pilar izquierdo *per se* no se incluye en la cruroplastia posterior.

La hernia hiatal deslizante (tipo I) tiene lugar en la mayoría de los pacientes con enfermedad por reflujo gastroesofágico (fig. 4-2A). La presencia de hernia hiatal generalmente inhibe la integridad y la función de la barrera contra el reflujo gastroesofágico. Así pues, la reducción de hernia hiatal y el cierre del hiato esofágico se han considerado esenciales para el éxito del procedimiento contra el reflujo. Como es lógico, una de las razones más comunes para el fracaso anatómico de la operación laparoscópica contra el reflujo es la recurrencia de la hernia hiatal, con la consiguiente migración intratorácica de la funduplicatura. Por tanto, la importancia de un cierre hiatal seguro durante la funduplicatura laparoscópica se ha resaltado cada vez más en la literatura quirúrgica.

Aunque la hernia hiatal tipo I es con diferencia la más común de las hernias hiales (85-95%, según las series), los otros tipos también pueden requerir corrección quirúrgica. Las hernias paraesofágicas (tipos II y III) representan aproximadamente el 5-15% de las hernias hiales. En una hernia tipo II (paraesofágica clásica; v. fig. 4-2B), la unión gastroesofágica sigue siendo subdiafragmática en su posición anatómica normal. Típicamente, el ligamento frenoesofágico con el fundus gástrico emigra en dirección anterior o lateral a lo largo del esófago hacia el mediastino. En una hernia tipo III (paraesofágica mixta; v. fig. 4-2C), la unión gastroesofágica se ha herniado a través del diafragma y el fundus gástrico ha emigrado a lo largo del esófago. Además se ha descrito una hernia hiatal tipo IV (gigante) (v. fig. 4-2D), que se caracteriza por la migración de otros órganos intraabdominales (p. ej., epiploon, colon, intestino delgado, bazo) además del estómago dentro del mediastino.

El tratamiento laparoscópico de la hernia hiatal grande se ha convertido en estándar en la mayoría de los centros, de forma similar al de la enfermedad por reflujo gastroesofágico. Numerosos da-

tos retrospectivos sugieren que la reparación laparoscópica de la hernia hiatal se asocia con una tasa de morbilidad más baja, un periodo de hospitalización más corto y una recuperación más rápida en comparación con el abordaje abierto. Sin embargo, la reparación de la hernia hiatal tanto abierta como laparoscópica con cierre primario de los fascículos crurales tiene una tasa alta de recidivas, que en algunas series alcanza el 40%. Desde finales de la década de 1990 se ha acumulado literatura suficiente para indicar que el cierre crural suplementado con malla protésica proporciona tasas más bajas de recidivas que la sutura de pilares simple.

En la actualidad no hay acuerdo respecto a la técnica estandarizada para la hiatoplastia reforzada con malla. Existe debate respecto al tipo de malla a emplear, la forma y el tamaño de la malla en relación con el defecto, el método de fijación de la malla, etc. Además todavía existe controversia respecto a la base racional y la seguridad de colocar material protésico en el hiato esofágico. En este capítulo se describirán varias alternativas para la hiatoplastia reforzada con malla que los autores han usado con buenos resultados. También se examinarán los problemas de seguridad, con un resumen de la literatura mundial sobre el controvertido tema de la malla en el hiato esofágico.

### INDICACIONES OPERATORIAS

La indicación para la reparación de una hernia hiatal depende del tipo de hernia. Para la hernia hiatal deslizante (tipo I) está indicada en general la reparación cuando la hernia se asocia con enfermedad por reflujo gastroesofágico, que por una u otra razón no se controla de modo satisfactorio con medicación. Ésta es probablemente la indicación más común para la reparación de una hernia de hiato. En este caso, la hernia se repara y se asocia un procedimiento antirreflujo (p. ej., la funduplicatura de Nissen). Una hernia hiatal deslizante asintomática pequeña no necesita reparación. Entre esos dos extremos se encuentran las hernias hiales deslizantes de tamaño moderado que producen síntomas leves o moderados. La indicación para la reparación en estos pacientes es más relativa y debe ser discutida entre médico y paciente.

Para las hernias tipo II a IV (paraesofágicas) no complicadas, la cirugía electiva puede realizarse después de una valoración preoperatoria apropiada y de la optimización del paciente. El dogma tradicional afirmaba que la mera presencia de una hernia tipo II a IV constituía una indicación para la reparación. Sin embargo, puede que ésta no sea necesaria, pues la literatura contiene algunas



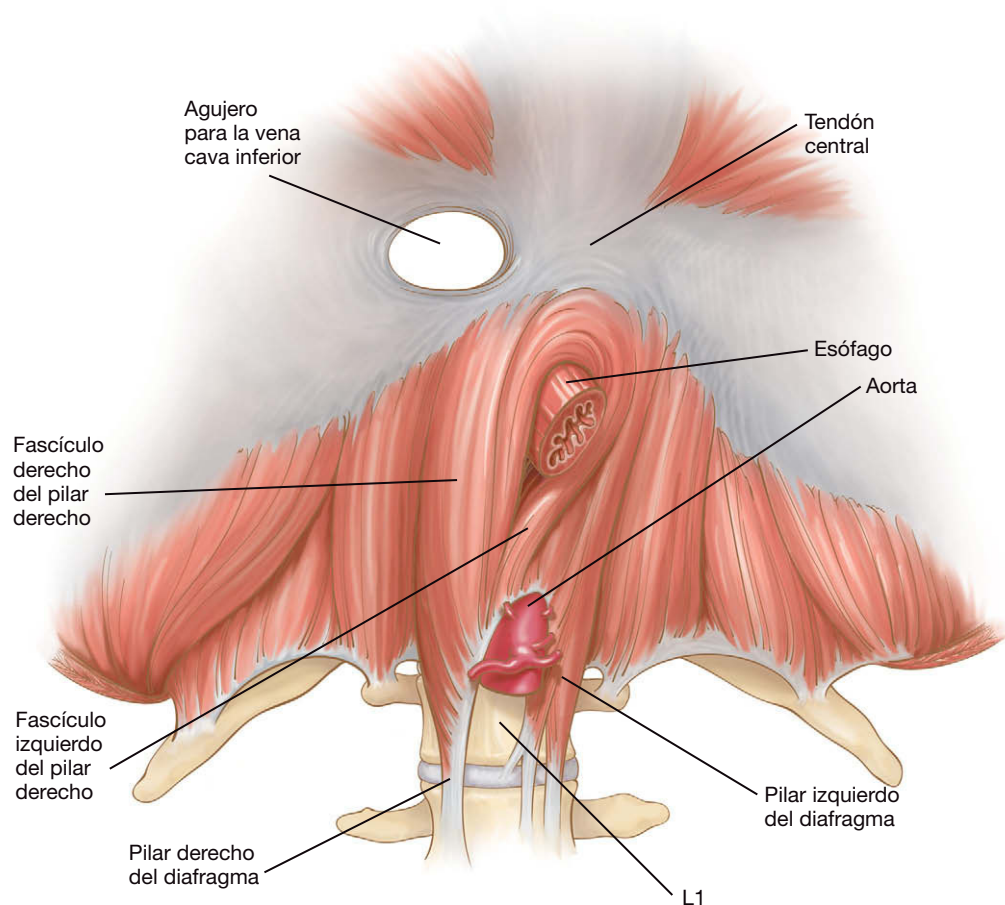


FIGURA 4-1. Disposición anatómica típica del hiato esofágico del diafragma.

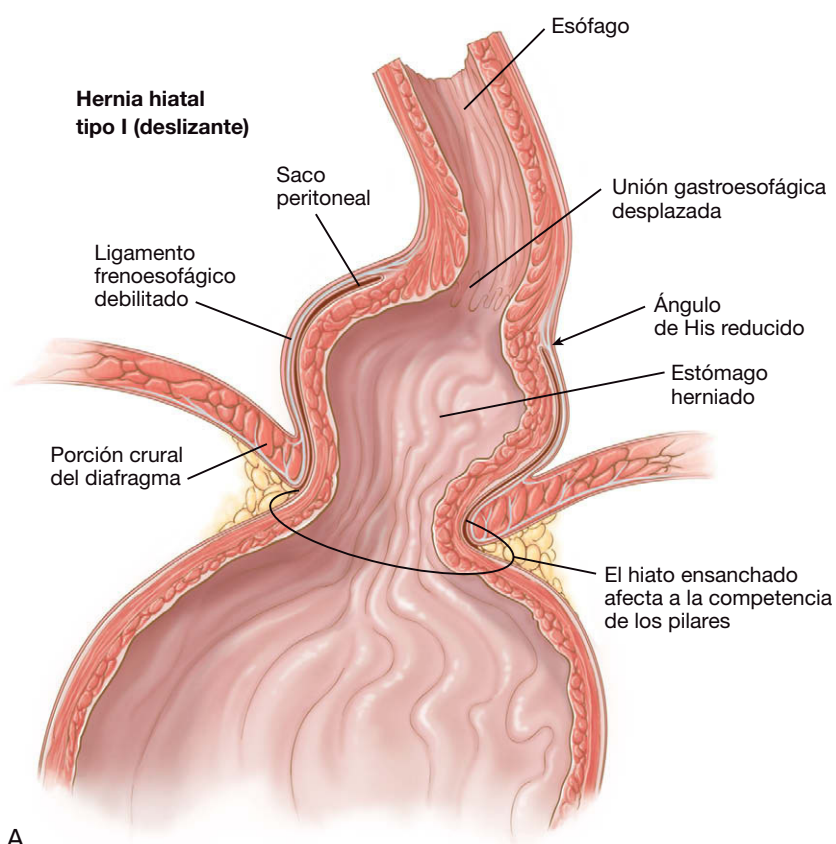
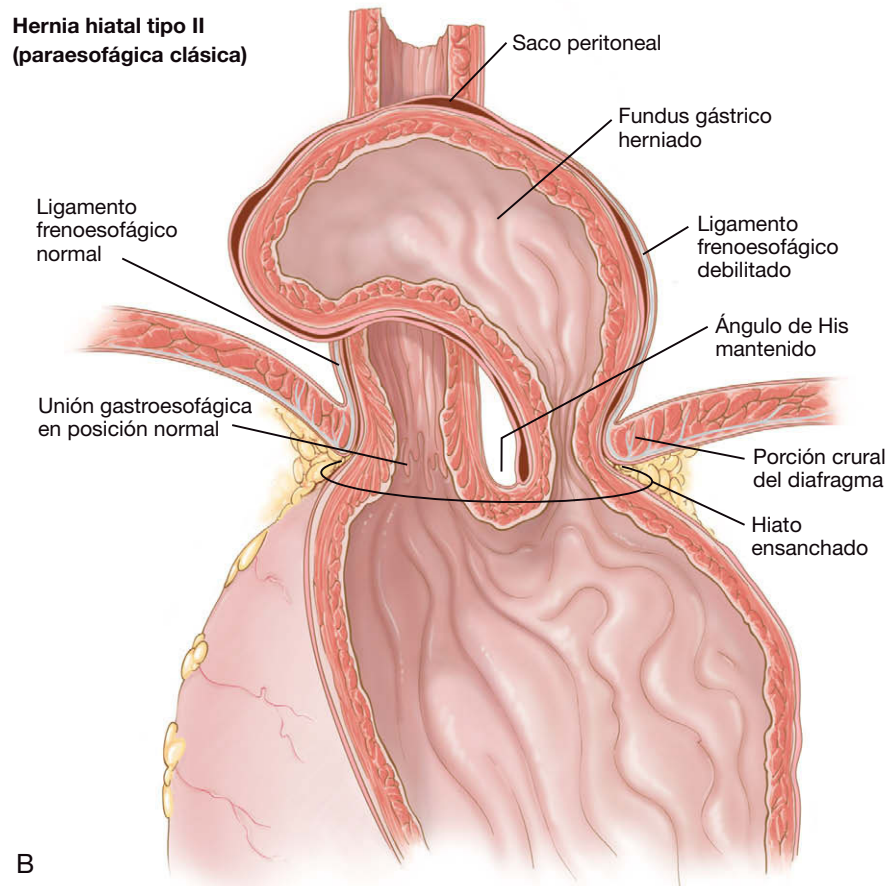


FIGURA 4-2. A, hernia hiatal tipo I (deslizante). La unión gastroesofágica se ha deslizado en sentido proximal por encima del diafragma dentro del mediastino.

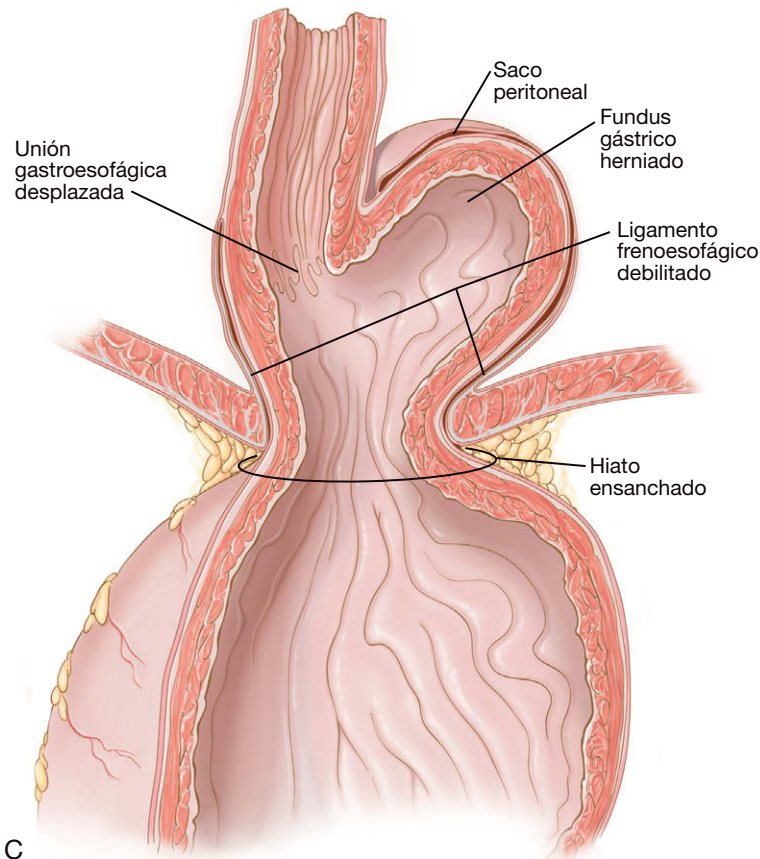


**Hernia hiatal tipo II  
(paraesofágica clásica)**



B

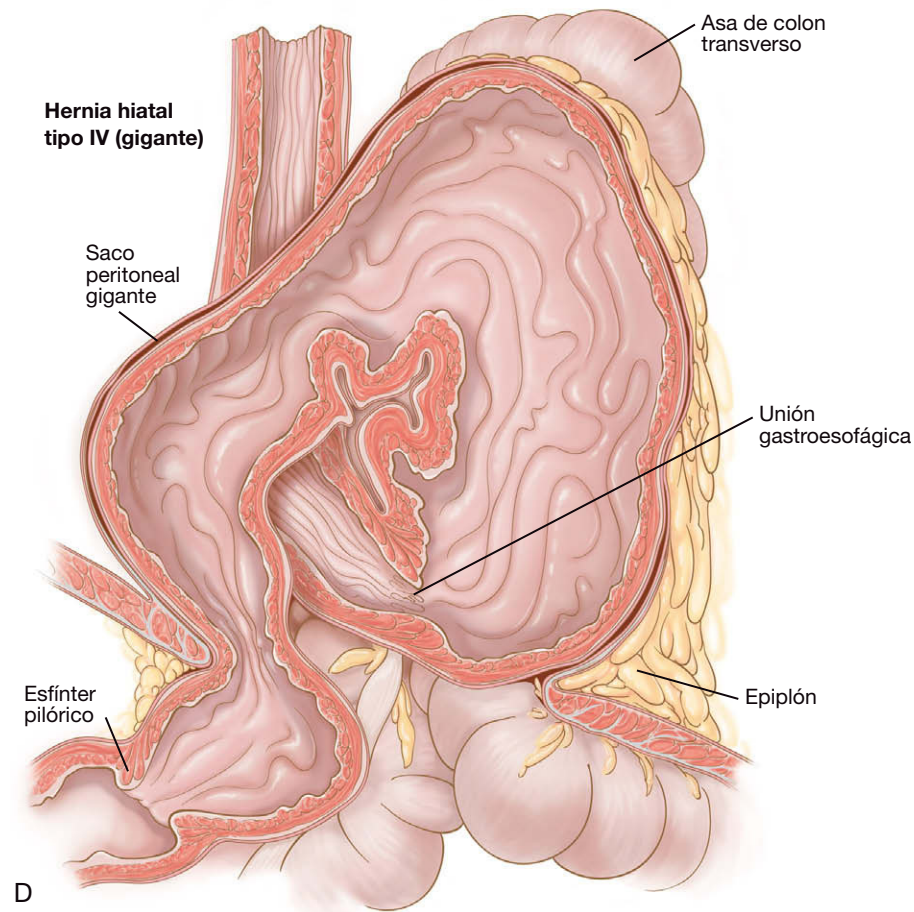
**Hernia hiatal tipo III  
(paraesofágica mixta)**



C

**FIGURA 4-2. CONTINUACIÓN.** B, hernia hiatal tipo II (paraesofágica clásica). La unión gastroesofágica permanece en el diafragma o por debajo del diafragma. El fundus/cuerpo del estómago ha emigrado hacia el mediastino a lo largo del esófago, alterando así la relación normal entre el fundus y la unión gastroesofágica. C, hernia hiatal tipo III (paraesofágica mixta). La unión gastroesofágica se ha deslizado en sentido proximal por encima del diafragma dentro del mediastino. El fundus/cuerpo del estómago ha emigrado al mediastino a lo largo del esófago, alterando también la relación normal entre el fundus y la unión gastroesofágica.

*Continúa*



**FIGURA 4-2. CONTINUACIÓN.** D, hernia hiatal gigante (tipo IV) que contiene estómago, colon y epipión. La porción del estómago herniada en el tórax ha rotado (vólvulo) sobre su eje longitudinal. Esta situación puede causar isquemia y necrosis gástrica.

series en las que se ha empleado sin riesgo la observación de hernias paraesofágicas asintomáticas. En general, los autores se sienten inclinados todavía a ofrecer la cirugía para estas hernias, sobre todo si el paciente tiene un riesgo operatorio bajo. De hecho, la hernia paraesofágica verdaderamente asintomática no es frecuente. Si el paciente presenta síntomas, la indicación para la reparación es mucho mayor.

Los síntomas de isquemia/necrosis de estómago secundarios a vólvulo de una hernia paraesofágica (v. figs. 4-2C y D) constituyen una urgencia quirúrgica y está indicada la intervención urgente. El paciente con hemorragia gastrointestinal alta debe ser sometido a un algoritmo estándar para la hemorragia GI y, después de la estabilización, debe ser operado. El paciente con obstrucción debe ser sometido a reanimación, optimización y reparación semiurgente. En resumen, el paciente con hernia tipo II a IV complicada que sea capaz de tolerar la anestesia general debe ser sometido a cirugía urgente. En caso contrario, existe un riesgo elevado de muerte.

## EVALUACIÓN PREOPERATORIA

La valoración preoperatoria del paciente con hernia hiatal es similar a la empleada para la funduplicatura de Nissen (v. cap. 3). Las observaciones en la radiografía GI alta y la tomografía computarizada (TC) ofrecen información sobre el contenido de la hernia y proporcionan al cirujano una idea del tamaño del defecto hiatal. Esta última dimensión es relevante, ya que el cirujano debe tener una estrategia preparada por si no puede solucionar con cierre primario un defecto demasiado grande o cuyo cierre quedaría some-

tido a una tensión excesiva. Además de obtener información anatómica sobre la hernia, el cirujano debe asegurarse que el paciente será capaz de tolerar un periodo prolongado de neumoperitoneo. Muchos pacientes con hernia paraesofágica son ancianos o se encuentran en un estado delicado.

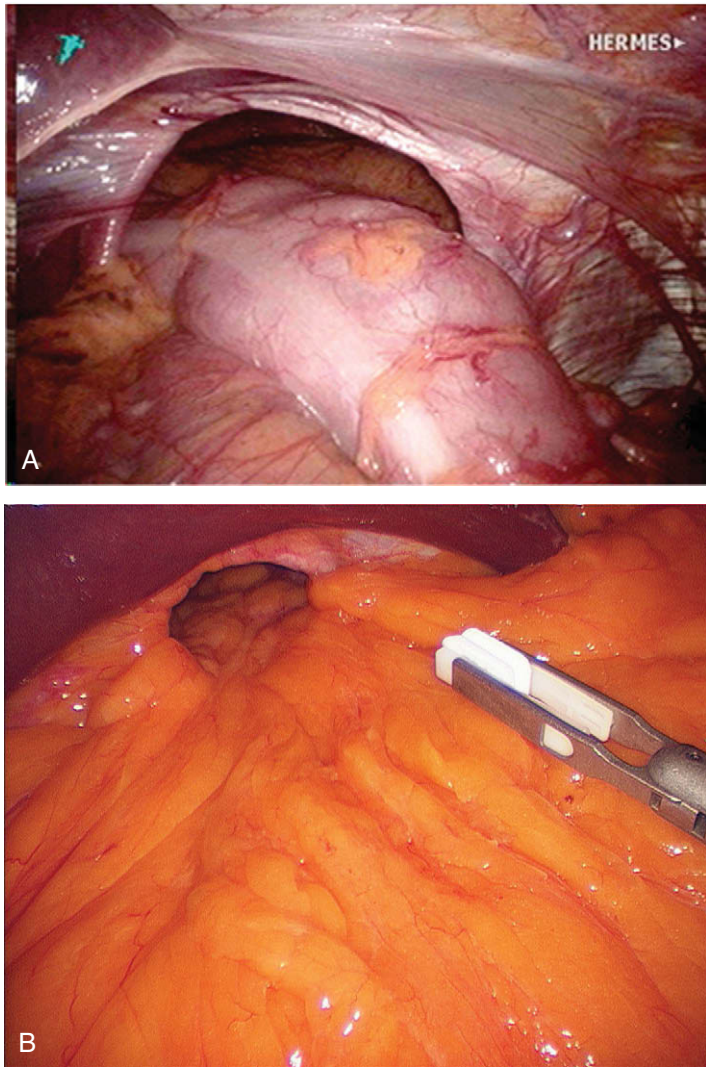
## POSICIÓN DEL PACIENTE Y COLOCACIÓN DE LOS TRÓCARES

La posición del paciente y la colocación de los trócares son similares a las empleadas para la funduplicatura de Nissen (v. cap. 3). Durante la reparación de una hernia hiatal grande puede ser útil colocar los trócares superiores lo más cerca posible del margen costal para contar con mejor acceso al mediastino. Como alternativa se pueden usar instrumentos largos de cirugía bariátrica, aunque no siempre se dispone de ellos. Con el fin de optimizar los puntos de inserción de los trócares, es preferible marcar esos sitios después de haber insuflado totalmente el abdomen.

## TÉCNICA OPERATORIA

Con el paciente en posición de Trendelenburg inversa pronunciada, el contenido del saco de la hernia hiatal es reducido en el abdomen con tres pinzas atraumáticas (dos manipuladas por el cirujano y otra por el primer ayudante; fig. 4-3). En la gran mayoría de los casos, el contenido anterior del saco (sea estómago, colon o intestino delgado) es móvil y puede ser reducido con tracción suave. La presencia de adherencias que fijan el contenido dentro del saco

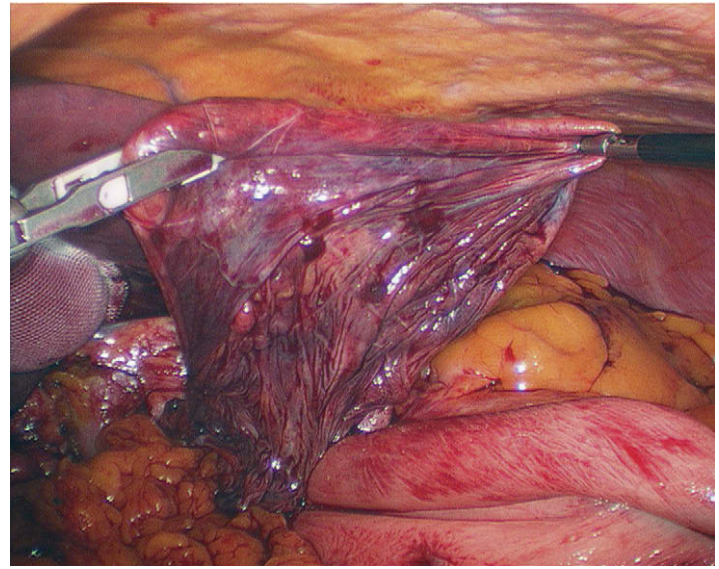




**FIGURA 4-3.** A y B, vistas laparoscópicas de una gran hernia hiatal tipo IV. El contenido del saco herniario comprende estómago, epiploon y colon. La pinza atraumática que se muestra reducirá el contenido del saco herniario.

suele indicar la presencia de otro proceso. Una vez reducido el contenido anterior de la hernia, el epiploon gastrohepático (también conocido como epiploon menor o pars flaccida) se tensa y se corta en su área más fina sobre el lóbulo caudado del hígado. La incisión se realiza por encima del arco superior del hiato esofágico. El saco herniario se sujeta después por la parte anterior y se desplaza poco a poco, pero con insistencia, fuera del mediastino hacia el abdomen (fig. 4-4). El saco herniario habitualmente es muy fino y se desgarga con facilidad. Conviene señalar que el lado izquierdo del saco herniario suele estar en contacto con la pleura parietal. Un desgarró en ella provocará un neumotórax; por tanto, el cirujano debe tener cuidado para evitar esa complicación (v. más adelante «Complicaciones»).

Después de reducir la porción anterior del saco herniario, éste se abre justo sobre el arco crural con un bisturí ultrasónico o un dispositivo similar. La incisión del saco se realiza desde la derecha hacia la izquierda, sobre la parte superior del hiato hasta el fascículo crural izquierdo. La porción anterior del saco se mantiene bajo tensión constante conforme se disecciona para separarlo del mediastino. Una vez reducido, habitualmente el saco anterior se separa de la superficie anterior del estómago con el bisturí ultrasónico. Aunque el saco puede constituir un punto excelente para aplicar tracción, la mayoría de las veces es tan grande que impide el progreso de la disección, por lo que debe ser eliminado.



**FIGURA 4-4.** Reducción del saco herniario hiatal en el abdomen preparándolo para su extirpación.

Después, el fascículo crural derecho se separa del cuerpo del estómago con técnica roma. En este punto el hiato posterior suele estar ocupado todavía por el cuerpo gástrico, lo que significa que la arteria gástrica izquierda ha sido desplazada al mediastino posterior y corre el riesgo de ser lesionada durante la disección subsiguiente. Después de disecar el fascículo derecho, el cirujano debe ser capaz de ver el mediastino, con el lado medial del esófago y el estómago en el campo de visión. En este momento se puede insertar por la boca un endoscopio o una sonda esofágica iluminada, que se hace avanzar hasta el esófago distal mientras el cirujano vigila su avance con el laparoscopio.

Con la ayuda de la iluminación esofágica, el cirujano moviliza el esófago en sentidos medial y anterior a lo largo de la porción distal. La mayor parte de la movilización se obtiene con técnica roma; es arriesgado utilizar el bisturí eléctrico u otra técnica en el mediastino. Después de esta disección anteromedial, el cirujano puede reducir la porción posterior del estómago, que en el caso de la hernia paraesofágica mixta (v. fig. 4-2C) está situada habitualmente detrás de la unión gastroesofágica. Como se ha mencionado, se debe tener cuidado en esta localización para identificar la arteria gástrica izquierda, ya que su disposición anatómica normal probablemente estará alterada. Se debe conservar la irrigación vascular de la curvatura menor, puesto que los vasos gástricos cortos del fundus se ligarán más tarde. Así pues, el compromiso de la arteria gástrica izquierda podría provocar la isquemia del fundus. El tronco de la arteria gástrica izquierda puede estar adherido al fórnix posterior creado por los fascículos crurales derecho e izquierdo. En este caso se requerirá una disección cuidadosa con un instrumento afilado para su movilización. Además, el tronco vagal posterior no se debe separar del esófago. Esto puede suponer la lesión o compresión de este nervio durante la subsiguiente cruroplastia.

Al reducir el estómago posterior y la arteria gástrica izquierda, el cirujano puede pasar una pinza de 10 mm (desde la parte medial hasta la lateral a través del trócar lateral derecho) detrás de la unión gastroesofágica y traccionar en dirección anterocaudal. Esta maniobra eleva el esófago y el estómago y expone el espacio retrogástrico, de forma que el cirujano puede identificar y separar los fascículos crurales derecho e izquierdo. En este momento el cirujano también puede crear una «ventana» posterior al estómago, es decir, un espacio continuo entre la curvatura menor que cursa detrás del



fundus y sale lateralmente cerca del ángulo de His cerca del polo superior del bazo. La creación de una ventana en este momento no es crucial, pero el cirujano debe asegurarse de que los fascículos crurales han sido bien disecados. Es más fácil y seguro completar la ventana después de haber movilizado el fundus gástrico.

Después de realizar las disecciones anterior, medial y posterior, los vasos gástricos cortos que irrigan el fundus del estómago se pueden seccionar con un bisturí ultrasónico. Es útil identificar primero el ángulo de His, de forma que la sección de los vasos gástricos cortos no comience en un punto demasiado distal de la curvatura mayor. En el paciente con una hernia hiatal grande los vasos gástricos cortos suelen estar elongados, lo que convierte su sección en relativamente fácil. Una vez movilizado el fundus, las adherencias laterales restantes del esófago distal en el mediastino se pueden identificar mediante tracción del estómago y el esófago en dirección inferomedial. Se debe resear cualquier saco herniario restante situado en la parte posterior.

El objetivo de la disección mediastínica es una movilización circunferencial del esófago inferior y el estómago superior de forma que, al completar esta disección, la unión gastroesofágica y todo el estómago estén situados debajo del diafragma sin tensión (fig. 4-5). Algunos autores han descrito el síndrome del «esófago corto» en la hernia paraesofágica, lo que significa la imposibilidad de obtener longitud esofágica adecuada durante la movilización mediastínica. El consejo que se ha dado para resolver esta situación consiste en realizar una maniobra de alargamiento esofágico (p. ej., operación de Collis). Sin embargo, los autores no han encontrado el síndrome del esófago corto en sus casos de hernia paraesofágica. Es decir, siempre han podido obtener la longitud adecuada del esófago sin tener que realizar una operación de Collis.

El paso siguiente después de la movilización circunferencial del esófago inferior y el estómago superior es la cruroplastia (hiatoplastia). El cirujano debe manipular primero los fascículos crurales y determinar si se puede realizar un cierre hiatal primario sin tensión. Después se realiza una cruroplastia posterior con (según preferencia de los autores) puntos sueltos de poliéster trenzado 2-0 (figs. 4-6A y B). El desplazamiento anterior de la unión gastroesofágica con un instrumento de 10 mm (de acuerdo con lo descrito anteriormente) facilita la exposición de los pilares durante este paso. Además la sonda esofágica (50-60 F) debe estar colocada para

que el cierre no quede demasiado estrecho. Los bocados de tejido deben ser lo más grandes que pueda controlar el cirujano. Se debe tener cuidado cuando se dan puntos profundos en los fascículos crurales debido a la proximidad de la aorta y la vena cava. Los autores comienzan la sutura a nivel de la comisura posterior y progresan hacia delante con puntos separados unos 5 mm. Esta cruroplastia primaria posterior se realiza en la extensión permitida por el tejido. Si las suturas comienzan a desgarrar el tejido o las columnas crurales se notan tensas, el cirujano no debe forzar más las suturas. Se puede añadir una cruroplastia anterior mientras no exista tensión excesiva del arco por encima del esófago.

Si el cierre primario origina mucha tensión en la línea de sutura, el cirujano debe valorar el refuerzo de la reparación con una malla protésica. En un ensayo clínico previo, la indicación de los autores para la utilización de malla fue un diámetro del defecto hiatal de 8 cm o mayor. Los autores han ampliado algo esa indicación ya que la cruroplastia primaria puede quedar sometida a tensión excesiva en defectos de sólo 5 cm. Como se ha mencionado anteriormente, el desgarramiento tisular o las columnas tensas deben alertar al cirujano sobre la posibilidad de ese problema. Además existen otros «factores de riesgo» para la rotura de una cruroplastia primaria y el cirujano debe tenerlos en cuenta (edad avanzada, obesidad, esfuerzo/levantamiento de peso continuado) para decidir el empleo de una malla. En cualquier caso, las indicaciones para la utilización de la malla en el hiato esofágico son discutibles (v. más adelante «Resultados y evolución»).

Como ya se ha indicado anteriormente, los autores usan malla en el hiato si la cruroplastia parece experimentar riesgo. Sin embargo, antes de cualquier hiatoplastia con malla, el cirujano debe realizar una inspección cuidadosa del estómago proximal y el fundus para comprobar que no se ha producido ninguna lesión completa de la pared gástrica. En caso de duda sobre la presencia de fuga, el cirujano puede pedir al anestesiólogo que infle el órgano mientras lo mantiene sumergido en suero fisiológico. La colocación de una prótesis permanente en presencia de una lesión gástrica o esofágica sería peligrosa y en general no se recomienda (v. más adelante «Complicaciones específicas del procedimiento»).

La técnica exacta de la reparación con malla varía entre los autores de este capítulo. Una técnica consiste en colocar una lámina circunferencial de PTFE (doble cara, p. ej., DualMesh®) alrededor

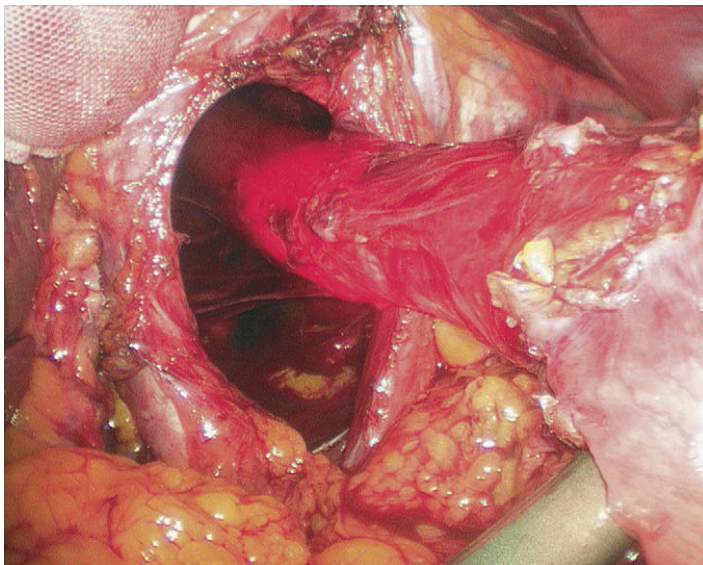


FIGURA 4-5. Movilización circunferencial del esófago inferior y del estómago superior. El esófago está iluminado por la sonda.

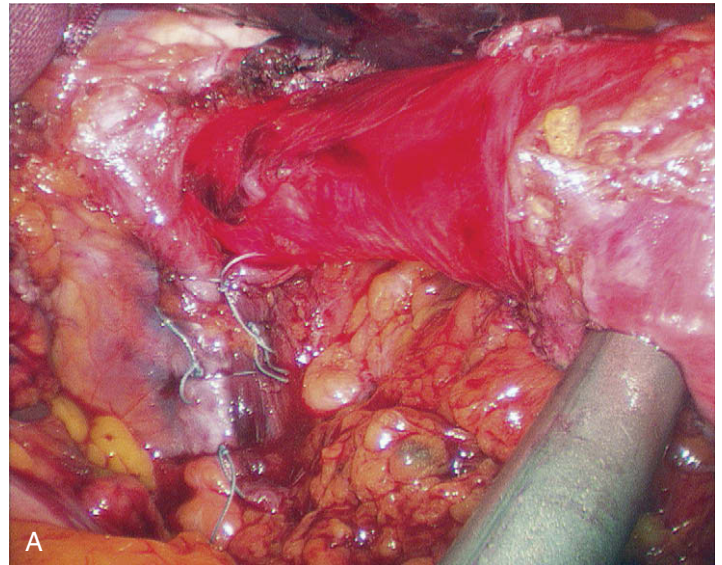


FIGURA 4-6. Cruroplastia posterior con puntos sueltos permanentes. A, imagen intraoperatoria.

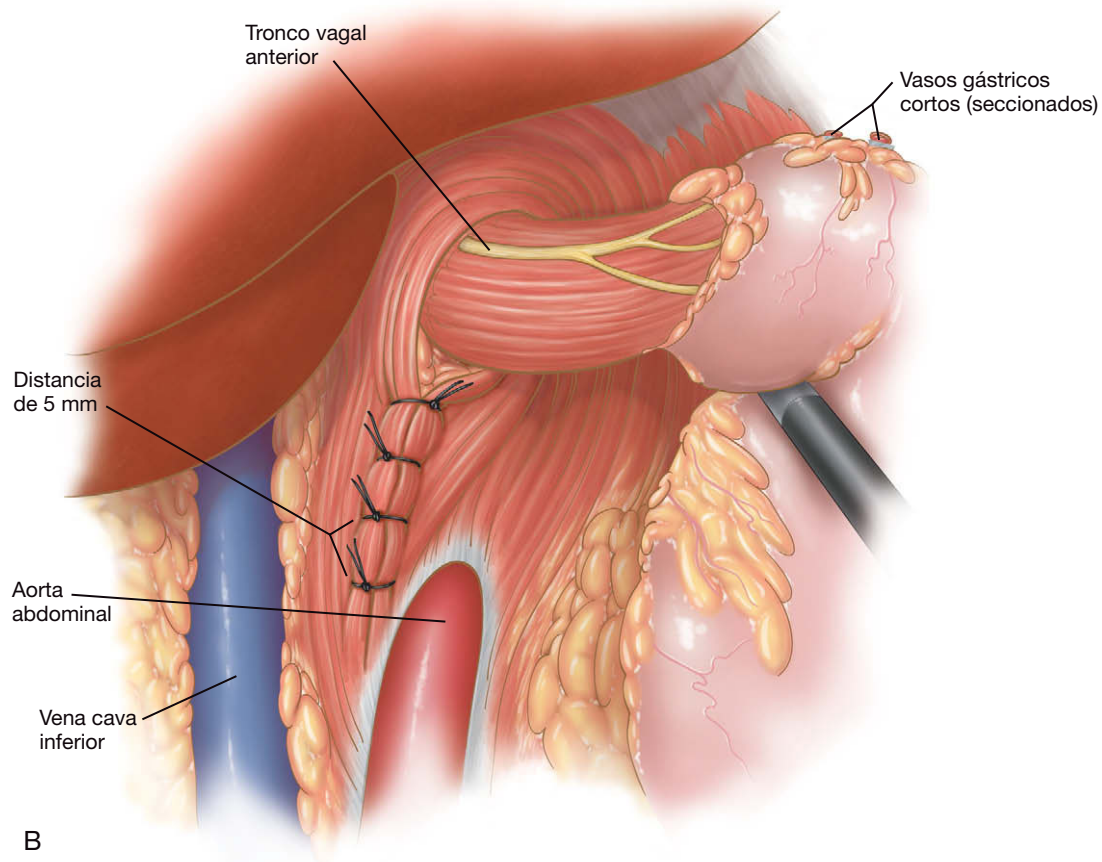


FIGURA 4-6. CONTINUACIÓN. B, ilustración.

de la unión gastroesofágica y contra el diafragma. Se corta una lámina circular de PTFE de 15 cm de diámetro y se hace un ojal en forma de cerradura con una ranura desde el centro (consultar el DVD que acompaña la obra para los detalles visuales). La malla se marca con un marcador indeleble en las posiciones 3 y 9 de reloj (el «ecuador») y también en las 12 (sólo la hoja medial). Se colocan tres puntos de poliglactina para orientación y sujeción, una en la esquina superior de cada hoja del ojo de cerradura y otra en la posición de las 6. La malla se enrolla después y se pasa a través de un trócar en el abdomen. Se debe evitar el contacto de la malla con la piel del paciente. Como alternativa, el cirujano puede usar una malla de poliéster recubierto (Parietex®), que generalmente es más fácil de manejar que el PTFE y tiene una ventaja de «visibilidad» gracias a su estructura macroporosa.

Una vez dentro del abdomen, la malla se despliega y la hoja medial del ojo de cerradura se pasa debajo del esófago desde la derecha hacia la izquierda. Se debe tener cuidado para no introducir un giro en la malla conforme pasa debajo de la unión gastroesofágica. Con el uso de las marcas de tinta y los puntos de poliglactina de orientación, la malla se coloca con la ranura del ojo de cerradura orientada verticalmente. Para el anclaje de la malla se puede emplear una grapadora de hernia de 10 mm de grapas convencionales (p. ej., Ethicon EMS®). La primera grapa se coloca en la esquina superior de la hoja medial del ojo de cerradura y, avanzando en sentido contrario a las agujas del reloj, se asegura el perímetro medial de la malla hasta la posición de las 6. El cabezal de la grapadora se orienta radialmente de forma que un extremo de cada grapa coja la malla mientras que el otro extremo se fija en el diafragma. La introducción de grapas convencionales o espirales (*tacks*) en el diafragma se debe hacer con prudencia, ya que se han publicado casos de lesión cardíaca con esta técnica.

Una vez asegurado el perímetro medial de la malla, se asegura el margen medial del ojo de cerradura al fascículo crural derecho subyacente, avanzando también desde la posición de las 12 horas hasta la de las 6. La malla no debe ser aplicada al esófago por esta hilera interna de grapas. Además la sonda se debe mantener colocada para evitar la constricción del esófago por la malla. La hoja lateral del ojo de cerradura se asegura después al diafragma/fascículo crural izquierdo con la grapadora de una forma similar, pero esta vez en sentido horario desde las 12 horas hasta las 6. Las dos hojas del ojo de cerradura se aseguran después la una a la otra a lo largo de la ranura orientada verticalmente. La figura 4-7 muestra el aspecto de la hiatooplastia con malla una vez completa. Durante el grapado de la malla, el cirujano debe comprobar con frecuencia su posición con respecto a las marcas de tinta para asegurar continuamente la colocación correcta de la malla. En la región posterolateral, se debe tener cuidado para evitar la aplicación de la malla al bazo o al epiploon gastroesplénico.

Un método alternativo para la hiatooplastia con malla conlleva el uso de malla de polipropileno o PTFE con forma de V, con forma de U o rectangular, que se desliza debajo de la unión gastroesofágica y se aplica a la cruroplastia primaria como un refuerzo (fig. 4-8). Estas reparaciones también han demostrado una eficacia y una duración excelentes. Una ventaja potencial de una malla no circunferencial (como la mostrada en la fig. 4-8) es que en teoría disminuye el riesgo de constricción o estrangulación del esófago por contracción o retracción de la malla, en comparación con la malla circunferencial (v. fig. 4-7). Aunque la constricción de la unión gastroesofágica probablemente es un riesgo real si se usa una malla gruesa de polipropileno para la hiatooplastia, la experiencia clínica no ha demostrado estos problemas con una reparación como la mostrada en la figura 4-7.



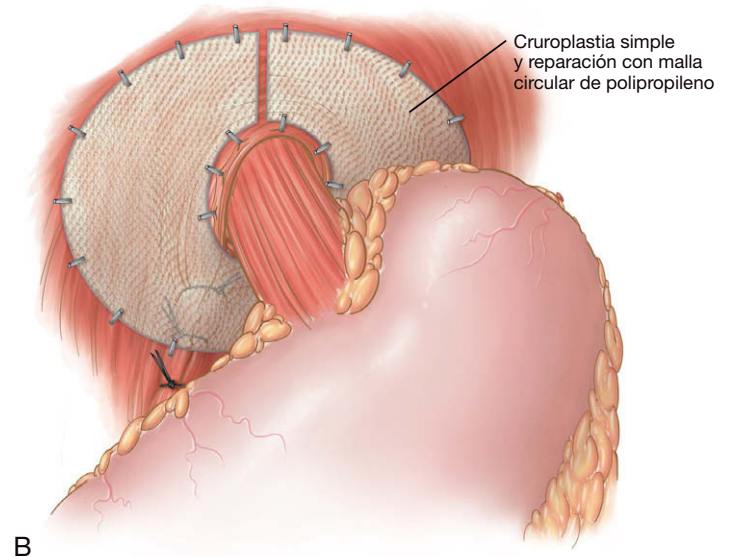
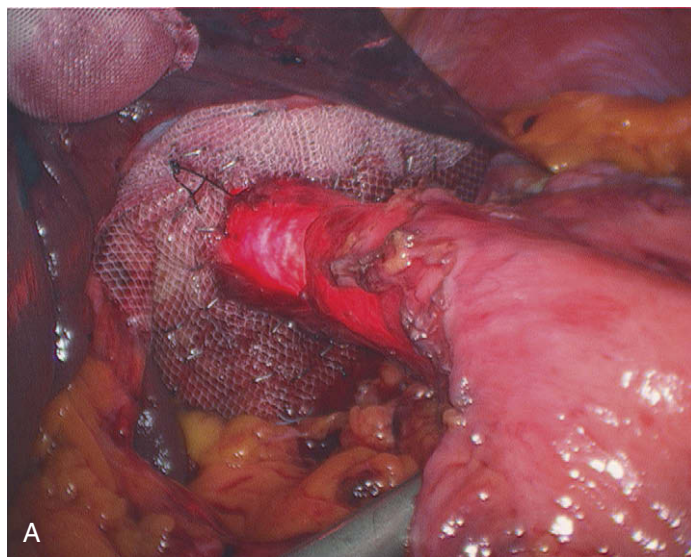


FIGURA 4-7. Hiatoplastia circunferencial con malla completada. A, imagen intraoperatoria. B, ilustración.

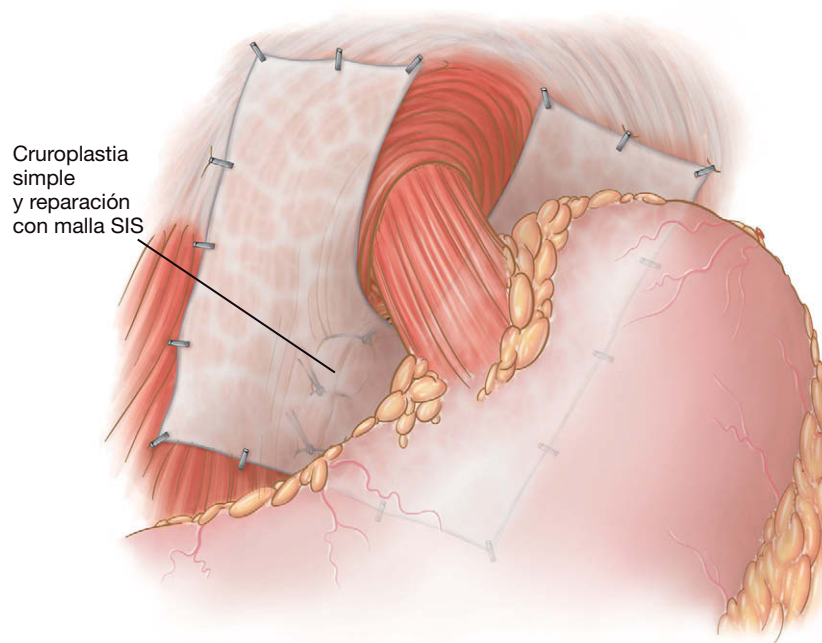


FIGURA 4-8. Hiatoplastia posterior con malla (en forma de U).

Una vez completa la hiatoplastia, el cirujano tiene la opción de realizar una operación contra el reflujo. Los autores prefieren crear una funduplicatura de Nissen en la mayoría de los pacientes (fig. 4-9). Cuando usan la malla circunferencial mostrada en la figura 4-7, la asociación de una técnica Nissen no ha producido disfagia a largo plazo en sus pacientes. Es necesario algún tipo de operación antirreflujo en estos pacientes, puesto que los restos del mecanismo natural fueron destruidos por la disección. Los detalles de la realización de esta técnica son los mismos descritos para la funduplicatura de Nissen en el capítulo 3. Además, los autores anclan la funduplicatura a la malla con el punto más cefálico de la envoltura. Después de completar la plicatura, la operación se concluye con el cierre de fascia de los trócares y la evacuación del neumoperitoneo.

## CUIDADOS POSTOPERATORIOS

Comparada con la funduplicatura de Nissen simple para reparar una hernia hiatal pequeña, la reparación de una hernia hiatal grande es más propensa a la perforación gástrica o esofágica. Por tanto se hace sistemáticamente un estudio radiológico con Gastrografin® la mañana del primer día postoperatorio. Si la prueba no demuestra extravasación del contraste, se administra una dieta con líquidos claros. Puesto que el paciente típico es de edad avanzada, pueden ser necesarios varios días de hospitalización. En el momento del alta se puede pasar a una dieta blanda, como la descrita en el capítulo 3 para la funduplicatura de Nissen. Las restricciones de la actividad y el seguimiento también son similares a los descritos en

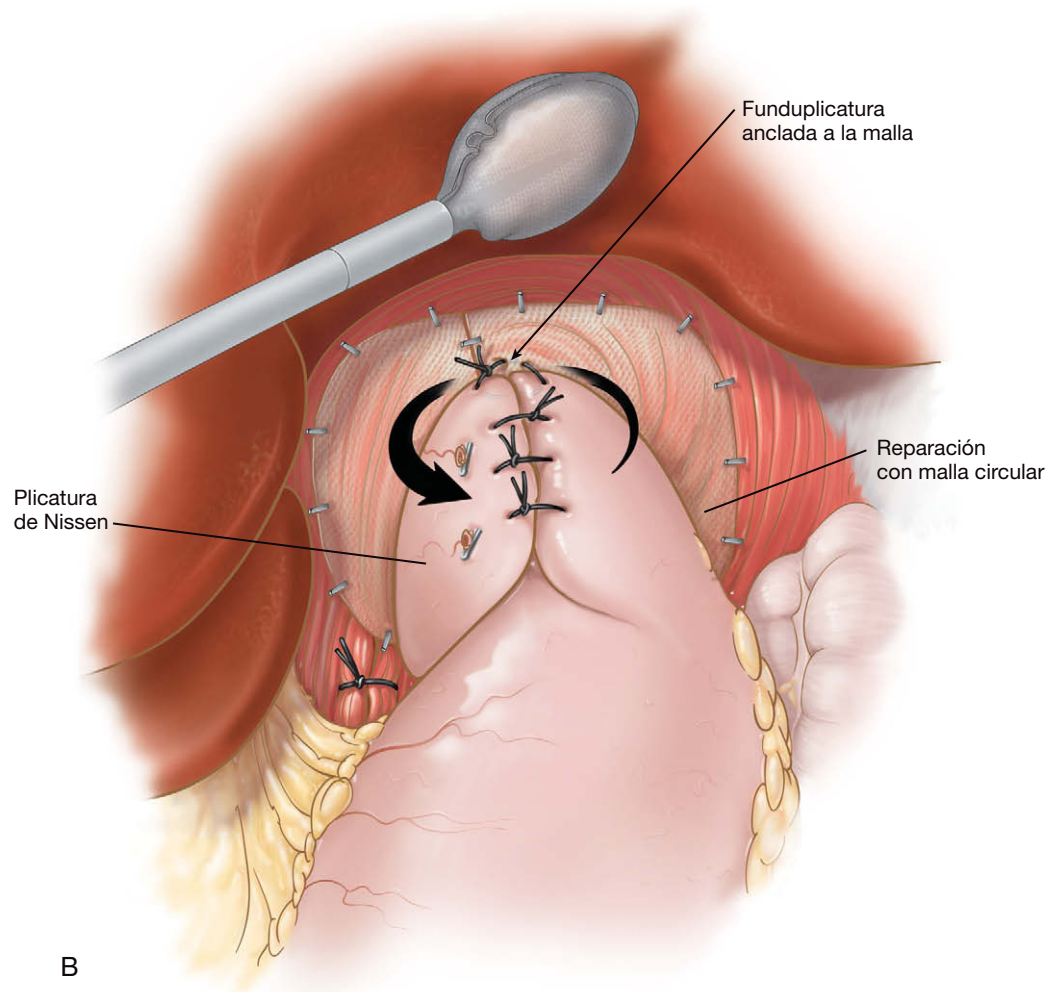
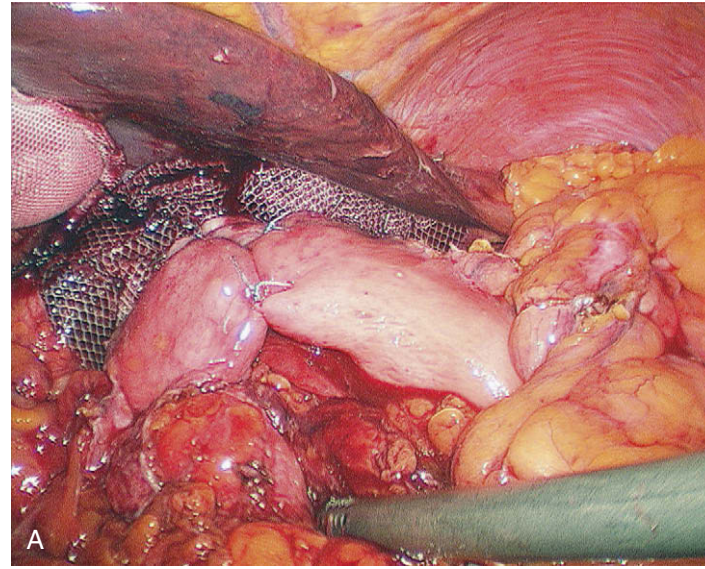


FIGURA 4-9. Reparación hiatal completada con funduplicatura de Nissen. A, imagen intraoperatoria. B, dibujo.

el capítulo 3, con la excepción de que en la visita de los seis meses se hace un estudio con papilla de bario.

### COMPLICACIONES ESPECÍFICAS DEL PROCEDIMIENTO

Las complicaciones descritas en el capítulo 3 pueden ocurrir también después de la reparación de una hernia hiatal grande. Además,

este último procedimiento conlleva mayor riesgo de lesión vagal, neumotórax, perforación y absceso/fuga. Además existen otras complicaciones más infrecuentes de la reparación de una hernia hiatal grande, entre ellas el taponamiento cardíaco (por aplicación demasiado profunda de grapas diafragmáticas) y la lesión aórtica (durante la cruroplastia). Si no se reconocen y se tratan inmediatamente, estas últimas complicaciones pueden ser mortales rápida-

mente. Una complicación más común y benigna es el neumomediastino con enfisema subcutáneo en tórax, cuello y cabeza. Aunque esta complicación puede producir un aspecto cosmético temporal alarmante, es autolimitada y rara vez tiene consecuencias fisiológicas. Otra anomalía postoperatoria común y benigna es el seroma mediastínico. Puede aparecer en la radiografía de tórax como un nivel hidroaéreo y, en ausencia de signos y síntomas, no requiere intervención específica.

La presencia de un neumotórax se puede reconocer durante la operación por eventración del diafragma en la región superior izquierda del abdomen. Además pueden aparecer taquicardia, desaturación, hipercapnia, hipotensión y otros signos físicos típicos de neumotórax. Esta complicación no necesariamente requiere conversión a cirugía abierta. El cirujano puede controlar la situación si disminuye la presión del neumoperitoneo y pide al anestesta que hiperventile al paciente. Estas maniobras suelen corregir las alteraciones de los signos vitales. La colocación de un tubo de drenaje torácico suele requerir la conversión debido a la imposibilidad de mantener el neumoperitoneo. Sin embargo, el drenaje con aguja puede proporcionar descompresión suficiente permitiendo continuar con el neumoperitoneo. Si, a pesar de las intervenciones anteriores, el paciente permanece inestable, puede ser necesaria la conversión a cirugía abierta.

El mecanismo primario de perforación es la tracción con las pinzas. Para minimizar este riesgo, los autores prefieren usar pinzas de 10 mm con palas atraumáticas (Atraugrip®). En la hernia hiatal grande el esófago puede ser desplazado hacia atrás y adoptar forma de acordeón en el mediastino. Una sonda iluminada, introducida cuidadosamente en el esófago después de la reducción de la hernia, ayudará a identificar y movilizar el esófago. Algunos cirujanos creen que el uso de una sonda conlleva mayor riesgo de perforación esofágica. Sin embargo, en opinión de los autores, los beneficios de la disección superan a los riesgos. Si se diagnostica una perforación durante la operación, se debe proceder al cierre primario con puntos sueltos. La conveniencia de usar una malla permanente en presencia de una perforación es cuestión de juicio clínico. Factores como la contaminación con contenido digestivo y la seguridad de la reparación influyen en la decisión. Como alternativa, el cirujano puede considerar el uso de una bioprótesis en presencia de perforación. Si el diagnóstico de perforación se establece durante el postoperatorio en un paciente sometido a cruroplastia reforzada con malla, probablemente se procederá a la reintervención precoz con extracción de la malla. Si el paciente no tenía colocada una malla, la fuga post-

operatoria quizás se pueda controlar de forma conservadora, con antibióticos, nutrición parenteral y drenaje percutáneo.

Una complicación poco frecuente de la reparación de hernia hiatal reforzada con malla es la erosión por la malla o la estenosis inducida por la misma. Si se produce una de estas complicaciones, probablemente sea necesaria la retirada de la malla. Sin embargo, los autores no han tenido ningún caso de este tipo en 16 años de experiencia en la reparación laparoscópica de hernias hiales.

## RESULTADOS Y EVOLUCIÓN

Se ha documentado que la herniorrafia hiatal primaria (laparoscópica o abierta) tiene una tasa de recidiva alta. Desde la década de 1990 varios estudios han demostrado que la reparación de hernia hiatal reforzada con malla tiene una tasa de recidiva mucho menor que la reparación primaria. Quienes se oponen a la reparación con malla han argumentado que la utilización de prótesis en el hiato esofágico predispone a complicaciones como la erosión y la estenosis. Aunque estos riesgos tienen validez teórica, existen pocas pruebas documentadas de estas complicaciones con el material de malla moderno. Los autores aceptan estas críticas, pero en su experiencia (que incluye un ensayo aleatorizado) no han hallado efectos adversos apreciables con el uso del material de malla moderno en el hiato esofágico.

### Lecturas recomendadas

- Carlson MA, Condon RE, Ludwig KA, Schulte WJ: Management of intrathoracic stomach with polypropylene mesh prosthesis reinforced transabdominal hiatus hernia repair. *J Am Coll Surg* 1998;187:227-230.
- Carlson MA, Frantzides CT: Prosthetic reinforcement of posterior cruroplasty during laparoscopic hiatal herniorrhaphy. *Surg Endosc* 1997;11:769-771.
- Frantzides CT, Carlson MA: Paraesophageal herniation. In Baker RJ, Fischer JE (eds): *Mastery of Surgery*, 4th ed. Philadelphia, Lippincott Williams & Wilkins, 2001.
- Frantzides CT, Madan AK, Carlson MA, Stavropoulos GP: A prospective, randomized trial of laparoscopic polytetrafluoroethylene (PTFE) patch repair vs. simple cruroplasty for large hiatal hernia. *Arch Surg* 2002;137:649-652.
- Granderath FA, Carlson MA, Champion JK, et al: Prosthetic closure of the esophageal hiatus in large hiatal hernia repair and laparoscopic antireflux surgery. *Surg Endosc* 2006;20:367-379.
- Granderath FA, Schweiger UM, Kamolz T, et al: Laparoscopic Nissen fundoplication with prosthetic hiatal closure reduces postoperative intrathoracic wrap herniation: Preliminary results of a prospective randomized functional and clinical study. *Arch Surg* 2005;140:40-48.
- Oelschlager BK, Pellegrini CA, Hunter J, et al: Biologic prosthesis reduces recurrence after laparoscopic paraesophageal hernia repair: A multicenter, prospective, randomized trial. *Ann Surg* 2006;244:481-490.



# Gastrectomía total laparoscópica para la enfermedad maligna

La gastrectomía total laparoscópica es una técnica mínimamente invasiva reciente usada para el cáncer gástrico proximal precoz. Aunque existen pocos estudios en comparación con la resección colorrectal laparoscópica por neoplasia, están apareciendo datos internacionales demostrativos de que la gastrectomía laparoscópica es segura y aplicable, y de que, en manos expertas, puede satisfacer todos los principios oncológicos. La reconstrucción más común después de la gastrectomía total laparoscópica es la esofagoyeyunostomía en Y de Roux. Esta operación constituye uno de los procedimientos laparoscópicos más difíciles realizados en la actualidad, y sólo la debe llevar a cabo un cirujano experto en laparoscopia y familiarizado con los principios oncológicos del cáncer gástrico.

## INDICACIONES OPERATORIAS

La cirugía es el tratamiento de elección para el cáncer gástrico potencialmente resecable (fases I-III). Un tumor de estómago T1 (limitado a la submucosa) puede ser tratado con gastrectomía radical. Los pacientes con lesiones T2 o superiores pueden recibir quimioterapia preoperatoria seguida de gastrectomía radical. Si el tumor está localizado en el cuerpo o el antro, se puede realizar una gastrectomía subtotal; si el tumor asienta en el cardias, se puede hacer una gastrectomía total (aunque también se ha descrito la gastrectomía proximal para esa indicación). Son preferibles los márgenes longitudinales de más de 5 cm. Si el paciente tiene enfermedad M1 (incluyendo diseminación peritoneal) o infiltración de una estructura vascular mayor (p. ej., el tronco celíaco), o si no se puede obtener una resección completa (R0) por otra razón, no está indicada la resección con fines curativos. Se deben eliminar con el espécimen un mínimo de 15 ganglios para una correcta estadificación. Cabe señalar que la extensión de la resección y de la linfadenectomía para el cáncer gástrico sigue siendo tema de debate. En Estados Unidos y Europa se prefiere generalmente una resección D1 (eliminación del estómago y los epiplones mayor y menor). En Japón se utiliza con mayor frecuencia la resección D2, más extensa. La gastrectomía total también puede estar indicada para paliación de los tumores gástricos M1 que presentan hemorragia u obstrucción. Otras opciones quirúrgicas para el cáncer gástrico comprenden la resección mucosa endoscópica y la resección en cuña laparoscópica. Ambas modalidades se utilizan para el tratamiento del cáncer gástrico precoz. La experiencia en la medicina occidental con estos proce-

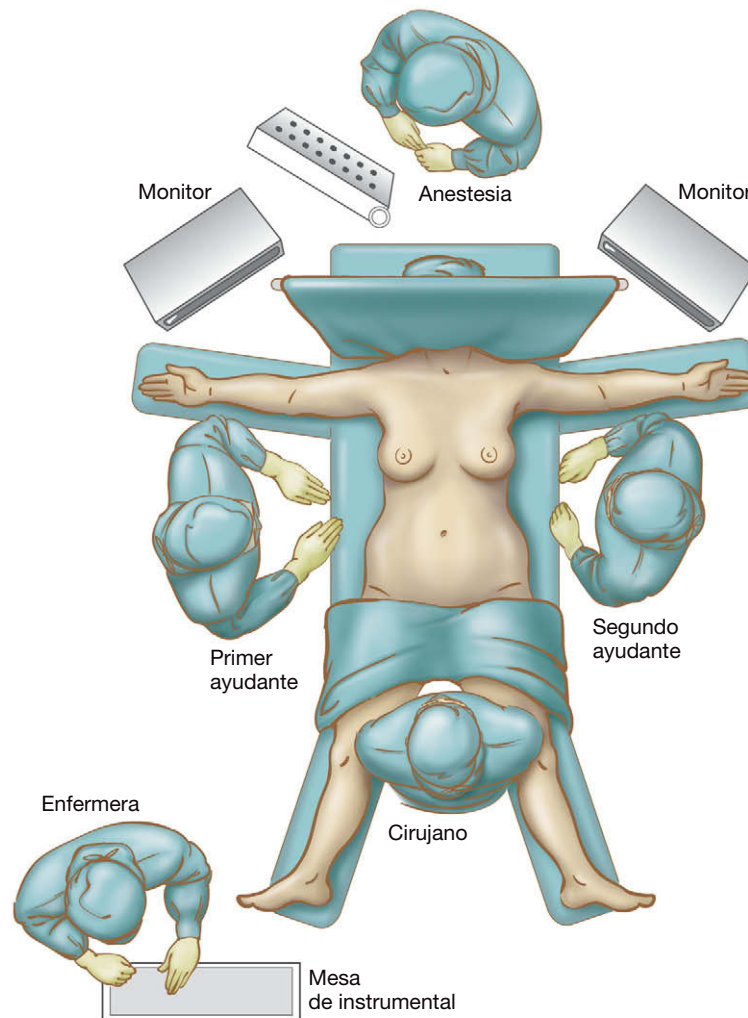
dimientos minimalistas ha sido muy escasa y se necesitan más estudios antes de hacer recomendaciones.

## EVALUACIÓN PREOPERATORIA, PRUEBAS COMPLEMENTARIAS Y PREPARACIÓN

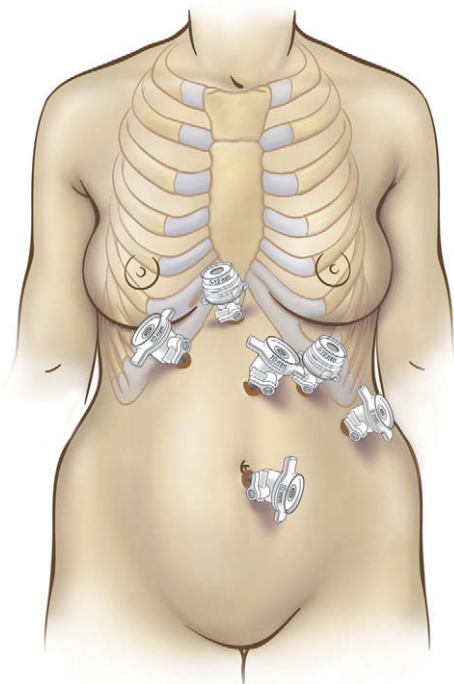
La historia clínica y la exploración preoperatoria del paciente con cáncer gástrico conocido se debe centrar en la detección de la enfermedad metastásica oculta (p. ej., ganglios linfáticos supraclaviculares, ganglios linfáticos umbilicales, fondo de saco de Douglas). El paciente debe ser sometido a una esofagogastroduodenoscopia con biopsia para confirmar la malignidad. La ecografía endoscópica puede ser útil para determinar la profundidad y la extensión de la neoplasia. La tomografía computarizada (TC) de tórax y abdomen es importante para la estadificación del tumor. Algunos centros utilizan con frecuencia la tomografía por emisión de positrones (PET) combinada con la TC como una modalidad complementaria para la identificación de metástasis. El paciente debe ser sometido a una valoración nutricional concienzuda y, en casos indicados, se puede emplear la nutrición parenteral total preoperatoria.

## POSICIÓN DEL PACIENTE Y COLOCACIÓN DE LOS TRÓCARES

Los autores prefieren la mesa de quirófano Alphastar® con soportes para reposapiés. El paciente se coloca en decúbito supino con las piernas separadas, pero no flexionadas, y asegurado de forma apropiada (fig. 5-1). El cirujano se coloca de pie entre las piernas del paciente, el primer ayudante (separador hepático y cámara) se coloca a la derecha del paciente y el segundo ayudante se sitúa a la izquierda del paciente. Para nuestro abordaje estándar se emplean un total de seis trócares (fig. 5-2). Se utiliza un trocar de 10 mm en el ombligo (los autores prefieren la técnica abierta para entrar en la cavidad peritoneal). Se colocan otros dos trócares de 10 mm, uno en posición paramediana epigástrica (para la óptica) y otro en posición subcostal derecha en la línea medioclavicular (separador hepático). Se usan dos trócares de 5-12 mm (Versaport, U.S. Surgical), uno en posición subxifoidea y otro en la línea medioclavicular izquierda, cuatro traveses de dedo por debajo del borde costal. Por último se coloca un trocar de 5 mm en la línea axilar anterior izquierda, lateral al trocar de 5-12 mm, para separación gástrica adicional. Se conecta un segundo insuflador para optimizar el neumoperitoneo (dióxido de carbono a 15 mmHg) en caso de que se necesite aspiración frecuente.



**FIGURA 5-1.** Disposición del quirófano para una gastrectomía total laparoscópica. La paciente es colocada con las piernas separadas y el cirujano se sitúa entre ellas, el primer ayudante (operador de la cámara/separador hepático), a la derecha de la paciente y el segundo ayudante, a la izquierda.



**FIGURA 5-2.** Posiciones de los trócares para la gastrectomía total.

## TÉCNICA OPERATORIA

Se introduce el laparoscopio de 10 mm y 30 grados y se realiza una exploración general. El cirujano comprueba que el tumor es resecable. Se inspecciona cuidadosamente la superficie peritoneal, el hígado, el páncreas y la raíz del mesocolon. Si existe ascitis, se hace un examen citológico. La ascitis maligna no convierte el tumor en irresecable, pero conlleva peor pronóstico. Si el cirujano no puede identificar el tumor gástrico, se debe hacer una endoscopia para confirmar la localización de la neoplasia.

### Movilización del epiplón y los vasos gástricos cortos

El paciente se coloca en posición de Trendelenburg inversa pronunciada. Si el estómago está distendido, el anestesiólogo debe colocar una sonda orogástrica para descompresión. Este tubo se retira lo antes posible para evitar cualquier problema durante el grapado posterior. Con la cámara en el trócar del centro del abdomen y las manos del cirujano utilizando los trócares de 5-12 mm subxifoideo y subcostal izquierdo, se moviliza todo el epiplón mayor separándolo del colon transverso (desde el duodeno hasta el bazo; fig. 5-3). El segmento hepático lateral izquierdo es separado en sentidos anterior y superior con un separador manual. La hemorragia se puede evitar manteniendo el plano apropiado de disección entre los apéndices del colon y del epiplón. El segundo ayudante puede usar una pinza intestinal atraumática (trócar lateral

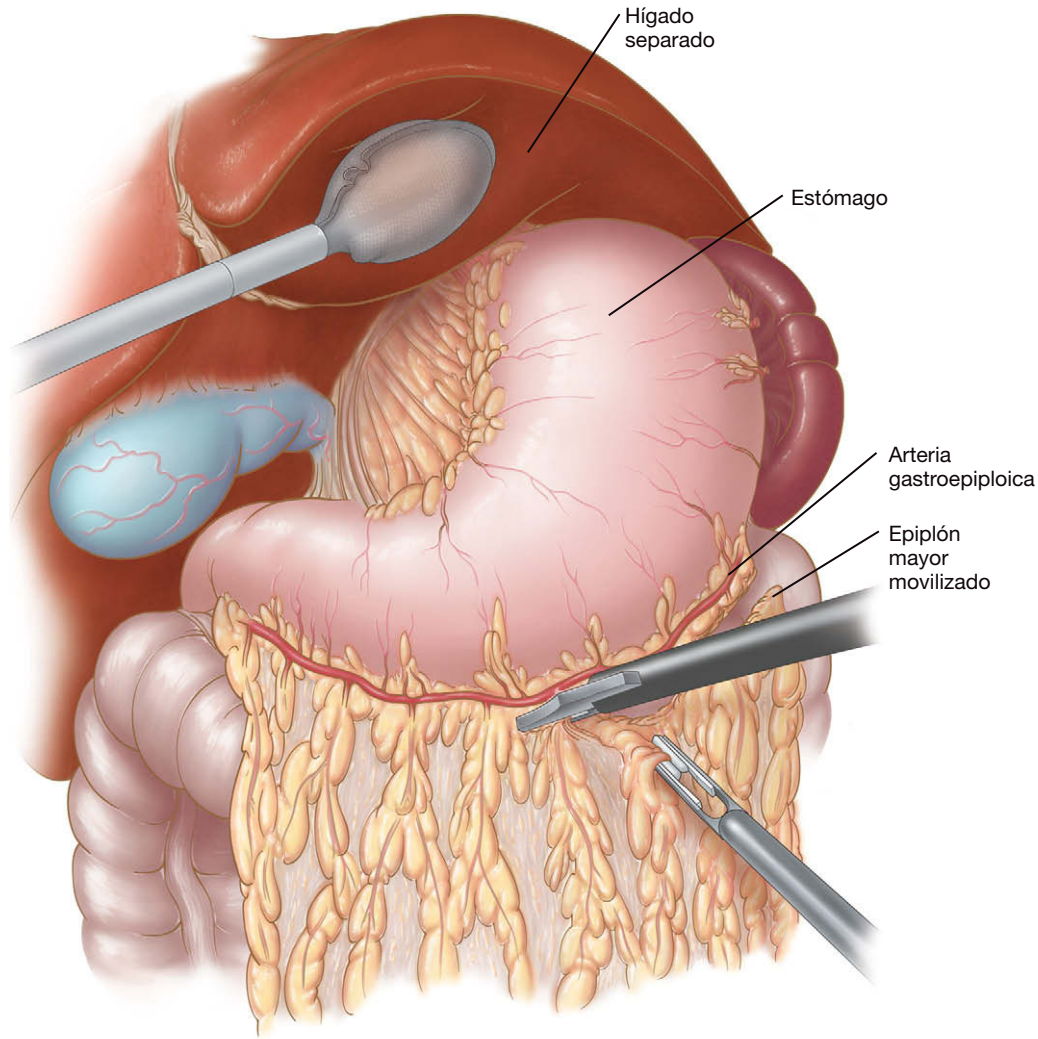


FIGURA 5-3. Sección del epiplón mayor entre la curvatura mayor del estómago y el colon.

izquierdo de 5 mm) para mantener la tracción caudal sobre el colon transverso. Conforme continúa la disección, es importante elevar el epiplón separándolo del mesocolon transverso para evitar la lesión de los vasos cólicos medios.

Se entra en el saco menor y se seccionan los vasos gástricos cortos con el bisturí ultrasónico (fig. 5-4). El proceso continúa hacia arriba hasta el nivel del pilar izquierdo. La exposición suele ser difícil mientras se seccionan los vasos gástricos cortos y se disecciona cerca del pilar izquierdo. Entre las maniobras útiles se incluyen las siguientes:

- Colocar la pinza del segundo ayudante en el pliegue lateral del epiplón (en la porción media del ligamento gastroesplénico) y traccionar en sentido lateral hacia el bazo.
- Aumentar temporalmente el neumoperitoneo hasta 20 mmHg.
- Colocar al paciente en posición de Trendelenburg inversa máxima.
- Inclinar al paciente hacia el decúbito lateral derecho.
- Mantener un nivel adecuado de relajación muscular durante la anestesia.
- Colocar la pinza del segundo ayudante en la parte posterior del fundus gástrico y desplazarlo (empujarlo) hacia el lado derecho del paciente.
- A veces es necesario un trócar de 5 mm en una posición más alta y más medial del cuadrante superior izquierdo para separar la grasa perigástrica y exponer la unión gastroesofágica.

Todas las adherencias posteriores con el páncreas se deben seccionar con cuidado de no lesionar la arteria esplénica. La sección se realiza mejor con las tijeras laparoscópicas. La colocación de las pinzas del segundo ayudante en la parte posterior del fundus gástrico y su separación hacia el lado derecho del paciente deben facilitar la exposición de estas adherencias. Si las adherencias no se seccionan antes del grapado, pueden producirse desgarros y una hemorragia molesta.

### Disección/sección transversal del duodeno

El segundo ayudante tracciona la curvatura mayor en dirección anterior y lateral, hacia el hombro derecho del paciente. La mano izquierda del cirujano sujeta la grasa del ligamento gastrocólico (a través del trócar de 5-12 mm en la línea medioclavicular derecha) y la tracciona en sentido caudal. La mano derecha del cirujano maneja el bisturí ultrasónico. El resto del ligamento gastrocólico entre el antro y la arcada gastroepiploica se secciona con el bisturí ultrasónico. Los vasos gastroepiploicos derechos se seccionan con una grapadora lineal Endo GIA® de 2,5 mm con 60 mm de longitud del cartucho o entre clips de titanio de 10 mm.

El píloro y la primera porción del duodeno se palpan con la pinza laparoscópica para confirmar/delinear la anatomía. Cualquier rama restante entre la arcada gastroepiploica y el antro/píloro se secciona con el bisturí ultrasónico, avanzando hacia la cara inferior de la primera porción del duodeno. Habitualmente, la disección se



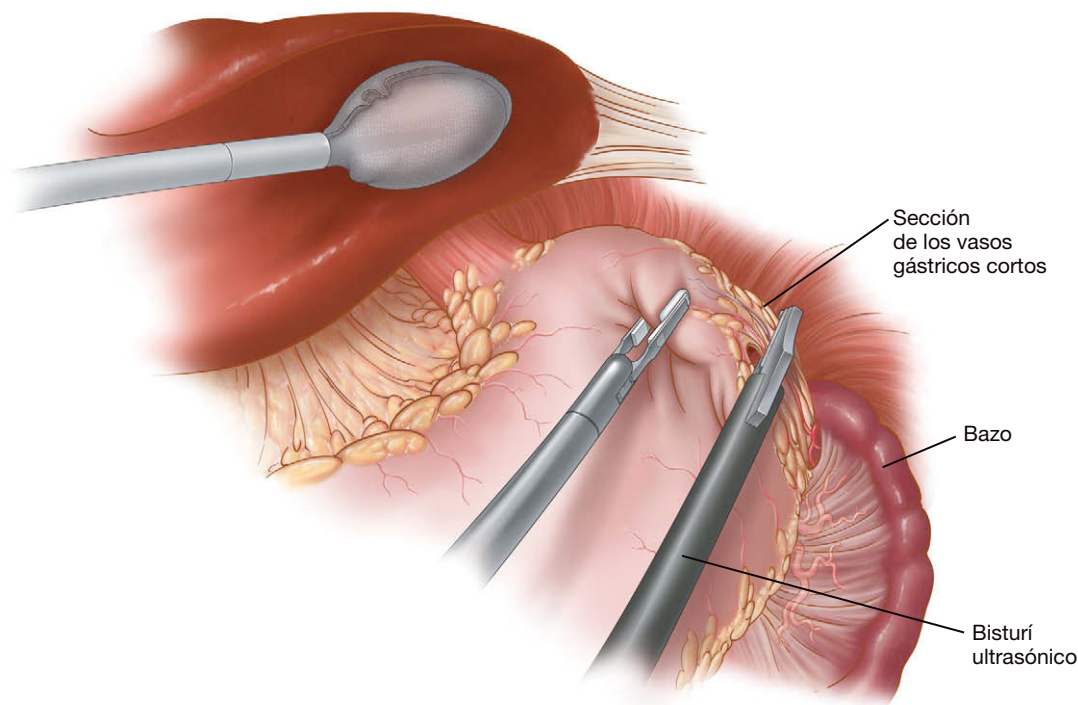


FIGURA 5-4. Sección de los vasos gástricos cortos.

extiende hasta justo después del complejo vascular inferior al píloro. En la parte superior se diseca y se liga la arteria gástrica derecha. Es importante evitar los clips hemostáticos en esa zona (sobre todo en el lado duodenal) para prevenir la interferencia de un clip con la línea de grapas. El tejido retroduodenal y supraduodenal se diseca con el bisturí ultrasónico, teniendo cuidado de no causar lesión térmica del duodeno. El segundo ayudante tracciona el estómago en sentido lateral y anterior de forma que el cirujano pueda ver la curvatura mayor y la porción posterior del estómago para la disección retroduodenal. La arteria gastroduodenal, que ocupa una posición posterior entre las porciones primera y segunda del duodeno, marca el límite distal de la disección.

Con un disector en ángulo recto de 10 mm se hace una ventana de 1 cm (tamaño suficiente para acomodar una grapadora lineal) posterior y superior a la primera porción del duodeno y medial al conducto biliar común (fig. 5-5). Desde un punto de vista ideal, la ventana supraduodenal se localiza entre la serosa del duodeno y las ramas pilóricas de la arteria gástrica derecha. El duodeno se secciona con una grapadora lineal Endo GIA de 3,5 mm (longitud de la carga, 60 mm) reforzada con Bioabsorbable Seamguard®; se debe dejar un muñón duodenal de 2-5 mm (fig. 5-6). La grapadora se suele aplicar a través del trócar de 5-12 mm medioclavicular izquierdo. El segundo ayudante tracciona el antro hacia el lado izquierdo del paciente con el fin de facilitar la maniobra. El material de refuerzo Seamguard obvia la necesidad de sobresuturar el muñón duodenal. Si el cirujano es incapaz de completar la ventana supraduodenal, un método alternativo consiste en seccionar los dos tercios inferiores del duodeno con la grapadora lineal, completar la ventana supraduodenal y después seccionar el duodeno restante con otra aplicación de la grapadora.

### Disección hiatal, disección del tronco celiaco y sección de los vasos gástricos izquierdos

El segundo ayudante sujeta el píloro y lo tracciona en sentido inferior para tensar ligeramente el epiplón menor. El epiplón menor traslúcido se secciona para exponer (de derecha a izquierda) el ló-

bulo caudado, el pilar derecho, el hiato esofágico y, cuando existe, la hernia hiatal. La pinza del segundo ayudante es recolocada para traccionar el cardias hacia el lado izquierdo del paciente. Si existe, será necesario seccionar la arteria hepática izquierda aberrante, que se puede encontrar en hasta el 20% de los pacientes. El peritoneo sobre el pilar derecho se incide con el electrocauterio de gancho o el bisturí ultrasónico, y se procede a la disección de su borde medial hacia arriba hasta el ápex del hiato y hacia abajo hasta la confluencia de los fascículos crurales derecho e izquierdo (fig. 5-7). Se secciona la membrana frenoesofágica. Se identifica el vago posterior (habitualmente 2-3 cm lateral y posterior a la pared esofágica derecha) y después se secciona. También se secciona el vago anterior (que cursa por delante del esófago).

La disección de la ventana posterior detrás del esófago distal y el estómago proximal se completa mediante sección de todas las adherencias entre el esófago y la confluencia crural inferior. Las adherencias restantes entre el estómago y el pilar izquierdo, no seccionadas durante la ligadura de los vasos gástricos cortos, deben ser seccionadas ahora. Con el estómago traccionado hacia la izquierda y hacia abajo, el cirujano coloca un drenaje de Penrose mediano de unos 17 centímetros de largo a través de la ventana posterior (fig. 5-8). Se sujetan ambos extremos del drenaje de Penrose y se aplica un clip. El segundo ayudante sujeta después el drenaje de Penrose para proporcionar mejor separación esofágica mientras se ensancha la ventana posterior.

Se moviliza el esófago para aumentar su longitud intraabdominal. La disección esofágica en el mediastino posterior se continúa lo más cranealmente que sea posible. Se usa la tracción del drenaje de Penrose para optimizar la exposición posterior y lateral. De esta forma se moviliza el esófago respecto a la pleura, la aorta y las adherencias crurales laterales. El cirujano debe actuar con cuidado en la disección lateral en esta zona, dado el riesgo de abrir la pleura. Si se entra accidentalmente en el espacio pleural, el cirujano debe informar al anestesiólogo para vigilar las presiones en la vía aérea y la ventilación. Normalmente no es necesario usar drenajes torácicos en estos casos.

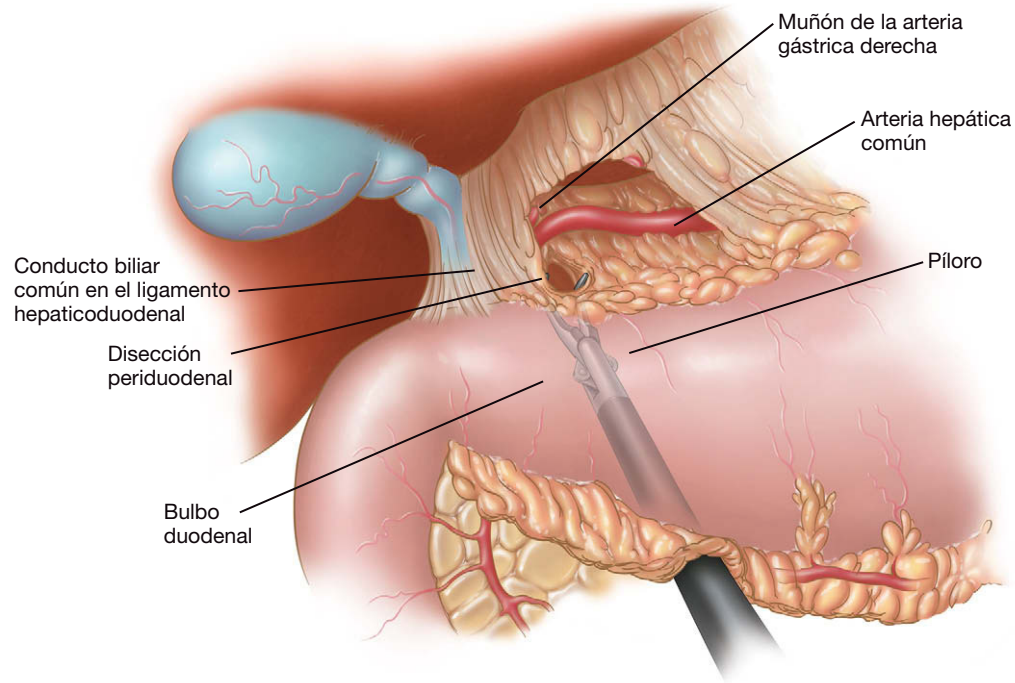


FIGURA 5-5. Creación de una ventana posterior a la primera porción del duodeno.

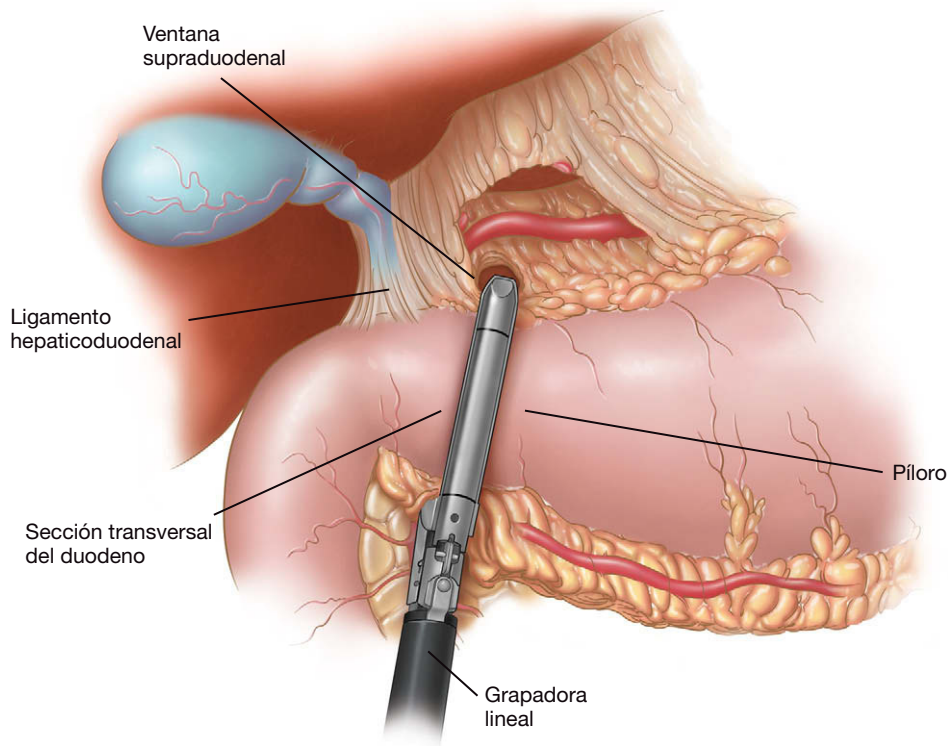


FIGURA 5-6. Sección duodenal transversal con grapadora lineal.

El segundo ayudante eleva el fundus gástrico y lo tracciona hacia delante y hacia el hombro derecho del paciente. Los vasos gástricos izquierdos deben ser visibles ahora hacia la curvatura menor. Se diseca la arteria hacia el tronco celíaco, arrastrando los ganglios linfáticos de la arteria gástrica izquierda hacia la curvatura menor. Después se secciona el pedículo gástrico izquierdo con la grapadora Endo GIA de 2,5 mm. La vena coronaria (caudal a la arteria gástrica izquierda) se puede seccionar a menudo junto con la arteria.

Si se planea una disección ganglionar D1 (ganglios perigástricos), se necesitan por lo menos 15 ganglios para una estadificación adecuada. En algunos centros (sobre todo japoneses) se hace sistemáticamente una disección ganglionar D2 más extensa, aunque los datos occidentales no han confirmado totalmente sus beneficios. Si se desea una disección D2 se debe resear todo el tejido linfático de los territorios de la arteria hepática común, la arteria gástrica izquierda, el tronco celíaco y la arteria esplénica (además de los ganglios linfáticos perigástricos). Se incide el peritoneo a lo largo de la

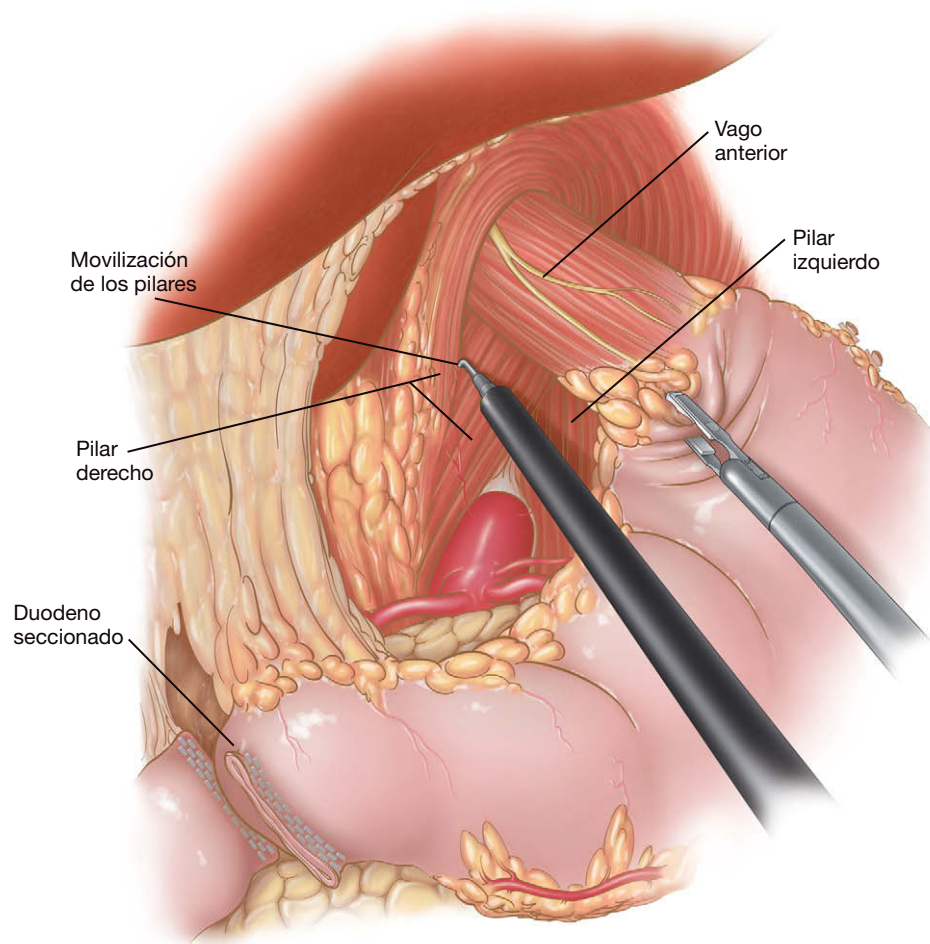


FIGURA 5-7. Exposición de los fascículos crurales derecho e izquierdo del hiato esofágico.

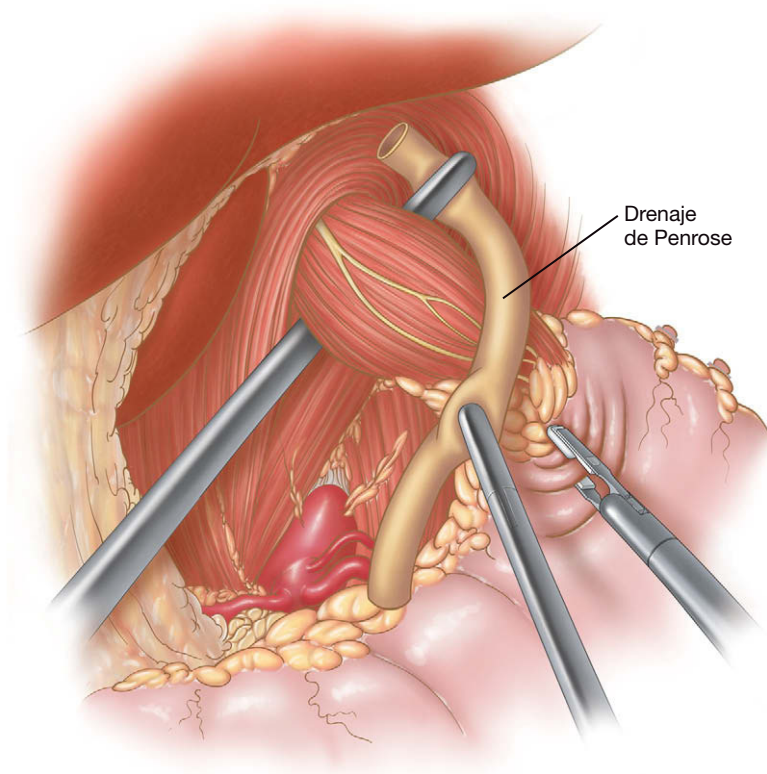


FIGURA 5-8. Colocación de un drenaje de Penrose a través de la ventana posterior a la unión gastroesofágica.



arteria hepática que se extiende en sentido distal hasta la arteria gastroduodenal y en sentido proximal hasta el tronco celiaco. La arteria se disecciona cuidadosamente, arrastrando el tejido linfático hacia la curvatura menor. De forma similar, el cirujano debe diseccionar los ganglios linfáticos a lo largo de la arteria esplénica hacia la curvatura menor.

### Sección esofágica y esofagoyeyunostomía con grapadora circular

La endoscopia intraoperatoria puede ayudar a verificar la localización exacta de la unión gastroesofágica. Se coloca una grapadora Endo GIA (3,5 mm) a través del trócar de 5-12 mm subxifoideo, y el esófago se secciona justo por encima de la unión. Se quita el trócar de 5-12 mm subcostal izquierdo y se agranda esta incisión (la grapadora circular será colocada a través de ella más adelante). Se introduce una bolsa impermeable a través de esa incisión y se extrae el espécimen. Para facilitar la extracción del espécimen puede exteriorizarse la bolsa y sacar primero el muñón duodenal. El resto del estómago y el epiplón se pueden extraer después con un movimiento de giro espiral. Puede facilitarse la operación (sobre todo en caso de espécimen voluminoso) si se extrae el espécimen quirúrgico al final de la intervención, de forma que el cirujano no tenga que cerrar una gran incisión para mantener el neumoperitoneo. Un inconveniente de este último método es que el anatomopatólogo no puede confirmar los márgenes quirúrgicos antes de completar la anastomosis.

Los autores prefieren la grapadora circular de 25 mm CEEA® para realizar la esofagoyeyunostomía. Se pasa una sutura de Prolene 2-0 por el pincho de la grapadora y se le hace una lazada para facilitar su retirada más tarde. La punta se retrae después por completo en la grapadora. Además, se corta un trozo de funda de plástico de la cámara y se une con tira adhesiva alrededor del borde de la grapadora (para prevenir la infección de la herida durante la extracción). El cabezal de ésta se fija con un punto a una sonda nasogástrica cortada apropiadamente por el extremo ancho. El anestesiólogo pasa entonces este conjunto a través de la boca hasta que la punta de la sonda toca la línea de grapas esofágica. El instrumento izquierdo del cirujano y el segundo ayudante sujetan suavemente las esquinas de la línea de grapas y las traccionan en dirección inferomedial para facilitar el paso de la sonda. Se hace una esofagotomía mediante las tijeras ultrasónicas, y la punta de la sonda se saca a través del trócar subcostal izquierdo. El anestesiólogo manualmente facilita el paso del cabezal a través del esfínter esofágico superior. En ocasiones es necesario deshinchar temporalmente el globo del tubo endotraqueal para introducir el cabezal. La sonda se tracciona a través del trócar hasta que la punta metálica del cabezal sale del esófago. La sonda se retira después de cortar la sutura que la une al cabezal.

La óptica se introduce ahora por el trócar umbilical. Se puede hacer una abertura con forma de V en el epiplón para facilitar el paso antecólico del asa de Roux. Mientras los ayudantes traccionan el colon transversal hacia arriba, se localiza el ligamento de Treitz y se miden unos 50 cm de yeyuno proximal (en general suficientes para proporcionar bastante mesenterio) para preparar la esofagoyeyunostomía. Para evitar los desgarros de la serosa intestinal se usan unas pinzas planas de 5 mm. Se eleva el yeyuno para inspeccionar el mesenterio y comprobar si llegará al hiato sin tensión. Si el mesenterio yeyunal es corto, puede ser necesario hacer incisiones de relajación mesentérica. Se usan unas pinzas de 10 mm en ángulo recto para abrir una ventana entre el mesenterio yeyunal y la pared intestinal. Se secciona el yeyuno con una grapadora Endo GIA de 2,5 mm (longitud de 45 mm) cubierta

con Bioabsorbable Seamguard®. Después se reseca la línea de grapas distal con el bisturí ultrasónico.

Después de la sección yeyunal, se retira el trócar subcostal izquierdo y la grapadora circular se introduce en la enterotomía del yeyuno distal, primero varios centímetros en el extremo abierto del asa yeyunal distal y después en dirección cefálica hacia el hiato. La grapadora debe llegar al esófago (que contiene el cabezal) sin tensión. Si esto no se puede conseguir, quizás sea necesario pasar el asa transmesocólica o aumentar la movilización esofágica. El pincho de plástico blanco se avanza para atravesar la pared antimesentérica del yeyuno aproximadamente a unos 6-7 cm del extremo abierto. Después se saca del abdomen, tirando de la sutura unida a la punta del pincho. La óptica se recoloca en el trócar abdominal medio. El cabezal (en el esófago) se une después con la grapadora (fig. 5-9). Es importante que no quede nada atrapado entre el esófago y el yeyuno dentro de la grapadora ni pinzar la pared intestinal (lo que podría crear una obstrucción). Se dispara la grapadora y después se saca de la enterotomía con un suave movimiento de balanceo. Se quita la tira adhesiva que sujeta el trozo de funda de plástico. La grapadora se retira mientras se avanza sobre su punta el trozo de plástico, para prevenir que haya contacto directo con la herida.

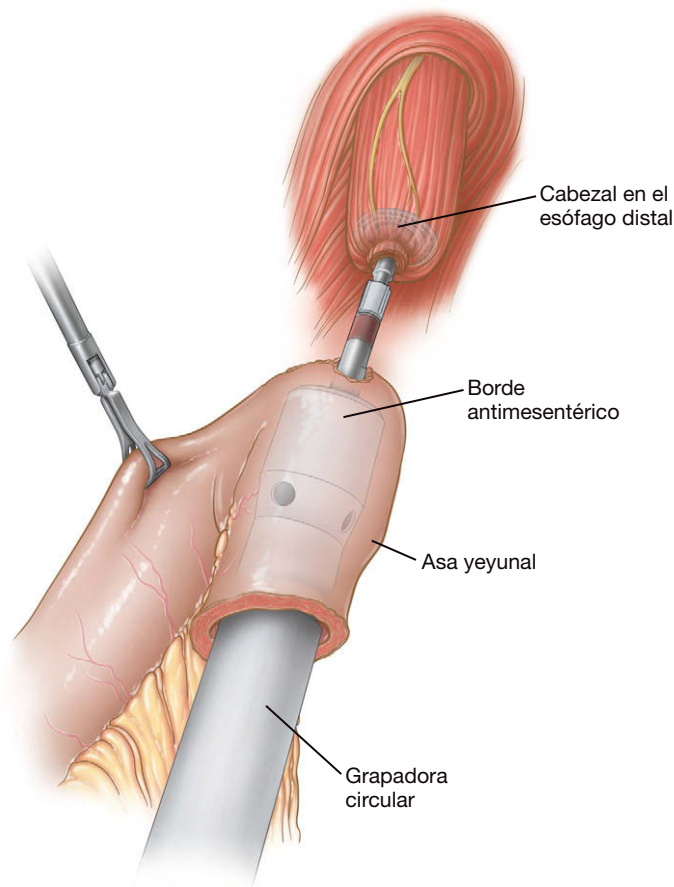


FIGURA 5-9. Creación de la esofagoyeyunostomía con una grapadora circular de 25 mm.

Si es necesario, se pueden colocar puntos de refuerzo de Vicryl 3-0 en la anastomosis. Se inspecciona el asa de Roux abierta en busca de sangrado. Cualquier goteo por la enterotomía puede indicar hemorragia en la esofagoyeyunostomía y, por tanto, debe ser evaluado. Si es necesario, se puede introducir la óptica a través de la enterotomía para visualizar directamente la anastomosis. Si no existe hemorragia, por la misma incisión usada para la grapadora circular se usa una grapadora lineal de 2,5 mm reforzada con Seam-

guard® para cerrar el muñon yeyunal. La punta de la grapadora debe estar en el mesenterio yeyunal para asegurar que el yeyuno abierto ha sido cerrado por completo. De lo contrario, se puede producir una fuga hacia el mesenterio. El pequeño segmento de yeyuno se extrae por el trocar medioclavicular derecho. Por último, el anestesiólogo inserta una sonda orogástrica (o una sonda nasogástrica si va a permanecer colocada después de la operación), se pinza el asa de Roux y se inyecta azul de metileno para descartar la presencia de fugas. Como alternativa, se puede usar un endoscopio para inspeccionar la esofagoyeyunostomía y realizar una prueba de fuga de aire. El inconveniente del segundo método es que el aire puede distender el intestino delgado y dificultar la anastomosis distal.

### Técnicas alternativas para construcción de la esofagoyeyunostomía

Algunos cirujanos prefieren el paso transmesocólico del asa de Roux. Las pinzas del segundo ayudante se colocan en los apéndices epiploicos del colon transversal y los traccionan en sentido superior. Se usa el bisturí ultrasónico para hacer una ventana entre el ligamento de Treitz y los vasos cólicos medios. El asa de Roux se pasa después a través de esa ventana hacia el hiato esofágico. Además, la esofagogastrostomía se puede realizar con la grapadora lineal o con sutura manual. Para usar la grapadora lineal se hace una enterotomía en el borde antimesentérico del asa de Roux y se abre el punto medio de la línea de grapas esofágica. Las palas de la grapadora Endo GIA de 3,5 mm (longitud de 45 mm) se colocan en estas aberturas y se dispara la grapadora, creando una anastomosis posterior. La parte anterior se cierra después con puntos. Se puede emplear una sutura manual en dos capas sobre una sonda nasogástrica o un endoscopio (para asegurar la permeabilidad). El uso de esa técnica puede prolongar el tiempo operatorio. Con independencia de la técnica utilizada para la realización de la esofagoyeyunostomía, tiene una gran importancia que la anastomosis no quede en tensión y que se compruebe la ausencia de fugas.

### Yeyunoyeyunostomía y cierre

La óptica se recoloca en el trocar umbilical. El cirujano se traslada al lado derecho del paciente. El asa de Roux se mide por lo menos 40-50 cm (para minimizar el reflujo de bilis) y se hace una enterotomía en este punto con el bisturí ultrasónico sobre el lado antimesentérico del yeyuno. Se hace otra enterotomía separada 1-2 cm del extremo grapado del yeyuno proximal. Este asa biliopancreática debe estar en el lado izquierdo del paciente y en posición cefálica. El asa de Roux debe estar en el lado derecho del paciente y en posición caudal. El cirujano debe tener cuidado para que no se produzca una torsión del mesenterio y para que ambas grapadoras se disparen en el borde antimesentérico con el fin de no crear una anastomosis isquémica. La grapadora lineal de 2,5 mm (longitud de 60 mm) se introduce a través del trocar subxifoideo orientada hacia la pelvis. Se realiza una anastomosis laterolateral estándar entre el asa biliopancreática y el asa de Roux. La enterotomía se cierra en dos capas con seda 2-0.

Es importante cerrar todos los ojales mesentéricos con el fin de evitar las hernias internas y las complicaciones asociadas. Desde la misma posición (el cirujano y el primer ayudante en el lado derecho del paciente), el ojal mesentérico de la yeyunoyeyunostomía se cierra con una sutura continua de seda 2-0 (24 cm de longitud). Los autores prefieren incorporar la serosa del yeyuno en el último punto de este cierre. El cirujano se vuelve a colocar después entre las piernas del paciente para cerrar el defecto de Petersen (entre el mesenterio yeyunal y el mesocolon transversal). El paciente se coloca en posición de Trendelenburg inversa ligera. A veces es necesario

insertar un trocar de 5 mm adicional en el cuadrante inferior izquierdo para optimizar los ángulos de sutura. Los ayudantes sujetan los apéndices epiploicos del colon transversal y los traccionan en sentido superior. El espacio entre el mesenterio del colon transversal y el mesenterio yeyunal se cierra con una sutura continua de seda 2-0. El último punto debe incorporar la serosa del yeyuno y las tenias del colon transversal.

Se puede colocar una yeyunostomía de alimentación (tipo Witzel) 30-40 cm distal a la yeyunoyeyunostomía, aunque no siempre se realiza. Los autores ya no colocan drenajes aspirativos cerca del muñón duodenal ni cerca de la esofagoyeyunostomía. Todos los defectos fasciales mayores de 5 mm se cierran con un dispositivo automático de suturas de Vicryl del 0. Las incisiones cutáneas se cierran con suturas monofilamentos absorbibles subcuticulares.

### CUIDADOS POSTOPERATORIOS

Los pacientes son vigilados estrechamente durante por lo menos 6 horas. Se mantienen los líquidos intravenosos para asegurar una diuresis de por lo menos 0,5-1 ml/kg/hora. La deambulación precoz es vital; la mayoría de los pacientes de los autores deambulan a última hora del día de la cirugía. Suele ser necesaria la analgesia con bomba controlada por el paciente durante los 2 primeros días. Se realiza un estudio GI alto con contraste el segundo o el tercer día del postoperatorio, según sea la situación clínica. Si el resultado del estudio es satisfactorio, el paciente puede ingerir líquidos claros durante 24 horas, seguidos por una dieta de purés. Una vez que el paciente tolera los alimentos en puré, puede ser dado de alta (normalmente el quinto o sexto día postoperatorio).

### COMPLICACIONES ESPECÍFICAS DEL PROCEDIMIENTO

La fuga a través de la esofagoyeyunostomía es la complicación más grave de esta intervención. El factor crítico es la tensión de la anastomosis. Así pues, es importante hacer todo lo posible para realizar una anastomosis sin tensión. El tratamiento de una fuga depende de la situación clínica. Si la fuga es menor (visible sólo en el estudio con contraste) y el paciente se mantiene estable, pueden resultar adecuados el drenaje percutáneo, la descompresión con sonda nasogástrica y el tratamiento antibiótico. Si la fuga se diagnostica precozmente, se puede revisar mediante laparoscopia y realizar alguna sutura adicional, aplicar cola biológica y colocar drenajes de calibre grande y una yeyunostomía de alimentación. La anastomosis no se debe rehacer totalmente, puesto que esto conducirá de forma casi inevitable a otra fuga o a una dehiscencia completa de la anastomosis. En algunas circunstancias pueden ser necesarias la toracoscopia o la toracotomía para garantizar un drenaje adecuado. En casos más graves, puede ser necesaria una esofagostomía cervical. La hemorragia se puede evitar mediante hemostasia meticulosa intraoperatoria. El bisturí ultrasónico se puede usar para vasos de 1-2 mm. Sin embargo, los vasos mayores como los gástricos derechos, los gastroepiploicos derechos y los gástricos izquierdos deben ser seccionados con una grapadora lineal o asegurados con clips metálicos de 10 mm. Si existe hemorragia intraoperatoria importante, puede ser útil la conversión a cirugía asistida con la mano para conseguir la hemostasia inmediata y mantener algunos beneficios de la cirugía laparoscópica.

### RESULTADOS Y EVOLUCIÓN

Aunque la cirugía gástrica laparoscópica tiene un papel bien establecido para la enfermedad benigna, no se ha definido por completo el papel de la resección gástrica laparoscópica para la enfermedad maligna. La laparoscopia se usó inicialmente sobre todo para fines

de estadificación antes de la gastrectomía en pacientes con enfermedad maligna. Actualmente, la gastrectomía laparoscópica se está realizando con cada vez más frecuencia, sobre todo para procesos benignos. Sólo unos pocos centros especializados (sobre todo de Japón) están utilizando la gastrectomía laparoscópica en muchos casos de enfermedad maligna. Las ventajas principales de la gastrectomía laparoscópica sobre la operación abierta equivalente son similares a las de otros procedimientos laparoscópicos: estancia hospitalaria y convalecencia más cortas, menor traumatismo quirúrgico (evidenciado por los marcadores biológicos), menor dolor y recuperación más temprana de la función gastrointestinal. En paralelo con el creciente número de estudios que apoyan el uso de la cirugía laparoscópica para las neoplasias malignas colorrectales, informes recientes también han demostrado que la gastrectomía mínimamente invasiva para la enfermedad maligna puede satisfacer los criterios oncológicos de la resección R0. Un reciente ensayo aleatorizado comunicó tasas similares de supervivencia global y de supervivencia libre de enfermedad a los 5 años entre los grupos de laparoscopia y los de gastrectomía abierta. Por lo tanto, en manos expertas la gastrectomía laparoscópica parece ser oncológicamente adecuada por lo que respecta a los márgenes y la exéresis de ganglios linfáticos. La realización de una linfadenectomía D2 formal (según lo definido en la *Japanese Classification of Gastric Carcinoma*) sigue constituyendo un reto técnico con la laparoscopia, pero también puede ser conseguida por el cirujano experto. Conforme aparecen más datos de seguimiento, anticipamos que la gastrectomía laparoscópica será tan común para la enfermedad maligna como la resección laparoscópica para la neoplasia de colon.

### Lecturas recomendadas

- Dulucq J, Wintringer P, Perissat J, Mahajna A: Completely laparoscopic total and partial gastrectomy for benign and malignant diseases: A single institute's prospective analysis. *J Am Coll Surg* 2005;200:191–197.
- Dulucq J, Wintringer P, Stabilini C, et al: Laparoscopic and open gastric resections for malignant lesions: A prospective comparative study. *Surg Endosc* 2005;19:933–938.
- Goh PM, Alponat A, Mak K, Kum CK: Early international results of laparoscopic gastrectomies. *Surg Endosc* 1997;11:650–652.
- Goh P, Khan A, So J, et al: Early experience with laparoscopic radical gastrectomy for advanced gastric cancer. *Surg Laparosc Endosc Percutan Tech* 2001;11:83–87.
- Huscher C, Mingoli A, Sgarzini G, et al: Laparoscopic versus open subtotal gastrectomy for distal gastric cancer: Five-year results of a randomized prospective trial. *Ann Surg* 2005;241:232–237.
- Japanese Gastric Cancer Center: Japanese classification of gastric carcinoma, 2nd English edition. *Gastric Cancer* 1998;1:10–24.
- Kitano S, Shiraishi N, Uyama I: A multicenter study on oncologic outcome of laparoscopic gastrectomy for early cancer in Japan. *Ann Surg* 2007;245:68–72.
- Miura S, Kodera Y, Fujiwara M, et al: Laparoscopy-assisted distal gastrectomy with systemic lymph node dissection: A critical reappraisal from the viewpoint of lymph node retrieval. *J Am Coll Surg* 2004;198:933–938.
- National Comprehensive Cancer Network: Clinical Practice Guidelines in Oncology: Gastric Cancer. Version 1, 2007. Available at [www.nccn.org](http://www.nccn.org).
- Pugliese R, Maggioni D, Sansonna F, et al: Total and subtotal laparoscopic gastrectomy for adenocarcinoma. *Surg Endosc* 2007;21:21–27.
- Tanimura S, Higashino M, Fukunaga Y, et al: Laparoscopic gastrectomy with regional lymph node dissection for upper gastric cancer. *Br J Surg* 2007;94:204–207.
- Ueda K, Matteotti R, Assalia A, Gagner M: Comparative evaluation of gastrointestinal transit and immune response between laparoscopic and open gastrectomy in a porcine model. *J Gastrointest Surg* 2006;10:39–45.
- Weber K, Reyes C, Gagner M, Divino C: Comparison of laparoscopic and open gastrectomy for malignant disease. *Surg Endosc* 2003;17:968–971.

# Bypass gástrico laparoscópico con gastroyeyunostomía en Y de Roux

El tratamiento quirúrgico de la obesidad ha evolucionado de modo espectacular desde su introducción a principios de la década de 1960. Las técnicas completamente malabsortivas, entre ellas la derivación intestinal yeyunoileal (DYI), fueron seguidas por procedimientos puramente restrictivos como la gastroplastia vertical anillada (GVA). Aunque la pérdida de peso proporcionada por la DYI era satisfactoria, la intensa desnutrición caloricoproteica, la insuficiencia hepática y otras complicaciones malabsortivas condujeron al abandono de esta intervención. La GVA ha perdido protagonismo debido a la insuficiente pérdida de peso mantenida a largo plazo y a numerosos fracasos técnicos. A mediados y a finales de la década de 1980, el *bypass* gástrico en Y de Roux abierto (BGYRA) se convirtió en el patrón de la cirugía bariátrica. Se la considera una operación híbrida, puesto que combina componentes de restricción y de malabsorción para aumentar al máximo la seguridad y la pérdida de peso mantenida. Con la introducción de la cirugía mínimamente invasiva y la disponibilidad de instrumentación laparoscópica avanzada, el *bypass* gástrico en Y de Roux laparoscópico (BGYRL) ha experimentado un crecimiento exponencial. La seguridad, la eficacia y la popularidad del BGYRL han aumentado el número de pacientes que ahora consideran la posibilidad de tratamiento quirúrgico.

El cirujano que realiza procedimientos laparoscópicos para la reducción de peso debe contar con formación en cirugía bariátrica y con habilidades avanzadas en cirugía laparoscópica. Para mejorar sus capacidades quirúrgicas laparoscópicas, los cirujanos pueden elegir cursos de posgrado de un año de duración, minicursos de una semana o diversos cursos de educación médica continuada (EMC) intensiva disponibles en congresos nacionales. Sin duda, se necesita una inversión considerable de tiempo para dominar las técnicas quirúrgicas laparoscópicas avanzadas, necesarias para completar estas intervenciones.

## INDICACIONES OPERATORIAS

El tratamiento quirúrgico de la obesidad mórbida evolucionó como resultado de los resultados insatisfactorios de las terapias médicas para perder peso. La obesidad mórbida no tratada pone al paciente en riesgo de múltiples procesos asociados y, en último, término acorta la esperanza de vida. La estratificación del riesgo se basa en el índice de masa corporal (IMC). El aumento del IMC se asocia con un aumento del riesgo médico y de las complicaciones quirúrgicas. En marzo de 1991, la National Institutes of Health Consen-

sus Conference on Obesity concluyó que: 1) la cirugía es la única forma de obtener una pérdida de peso constante y permanente en los pacientes con obesidad mórbida, y 2) la cirugía para reducción del peso está indicada en los pacientes con un IMC por encima de 40 kg/m<sup>2</sup>, así como para aquellos con IMC de 35 a 39,9 kg/m<sup>2</sup> y patologías médicas asociadas, incluidas la hipertensión, la diabetes y la apnea obstructiva del sueño. Se debe demostrar el fracaso de otros tratamientos para perder peso. Es importante instruir a los pacientes que solicitan cirugía para perder peso sobre los riesgos y beneficios de la operación bariátrica, así como de los requerimientos dietéticos postoperatorios que son esenciales para el éxito a largo plazo. Por último, ni la cirugía ni la dieta tendrán éxito sin un programa de ejercicio adecuado para el paciente.

Las contraindicaciones relativas para una operación laparoscópica de pérdida de peso incluyen cirugía abierta intraabdominal previa, especialmente del intestino superior, y herniorrafia previa de la pared abdominal (con malla). Estas contraindicaciones relativas dependen de la experiencia laparoscópica del cirujano. De hecho, el *bypass* gástrico laparoscópico se puede realizar con seguridad después de casi cualquier intervención quirúrgica abierta o laparoscópica.

## EVALUACIÓN PREOPERATORIA, PRUEBAS COMPLEMENTARIAS Y PREPARACIÓN

Con frecuencia los pacientes están bien informados antes de la consulta quirúrgica, puesto que se dispone de una gran cantidad de información educativa en Internet. La instrucción del paciente es fundamental para una buena evolución. Se aconseja acudir a algún seminario preoperatorio de cirugía bariátrica, así como completar las clases de educación preoperatoria. Otros aspectos del estudio preoperatorio pueden incluir valoraciones nutricionales y psicológicas. Esas pruebas pueden servir para identificar a los pacientes con alteraciones psiquiátricas no tratadas, como un trastorno depresivo mayor, hábito de comilonas (*binge*) o abuso de drogas/alcoholismo. Puede ser necesaria la psicoterapia antes de la cirugía. El cirujano principal realiza una exploración física concienzuda y después se puede tomar la decisión de utilizar la cirugía abierta o la laparoscópica. Los riesgos y los beneficios específicos deben ser explicados con detalle al paciente y a la familia, para poder obtener el consentimiento informado.

Muchas compañías de seguro sanitario requieren completar un programa de pérdida de peso supervisado por un médico que in-



cluya dieta y ejercicio. Algunos de esos requisitos conducen a un periodo de espera prolongado (3-18 meses) antes de que el seguro conceda la preautorización. No se han realizado ensayos controlados que documenten los beneficios obtenidos a largo plazo por los pacientes con la aplicación de este programa.

Las pruebas de laboratorio preoperatorias pueden incluir radiografía de tórax, hemograma y bioquímica sanguínea, ecografía de la vesícula biliar, electrocardiograma (ECG), pruebas de esfuerzo cardiológicas, pruebas de función pulmonar (incluyendo polisomnografía nocturna), fibrogastroscofia (FGS) y estudio gastrointestinal con contraste. Si el paciente tiene una historia personal o familiar de tromboembolia pulmonar (TEP) o trombosis venosa profunda (TVP) puede ser necesaria más investigación para descartar hipercoagulabilidad (v. cap. 10). Si la ecografía preoperatoria demuestra colelitiasis, la vesícula biliar se puede extirpar con seguridad durante el BGYRL. En los pacientes sin cálculos, se ha demostrado que la administración de ursodiol durante 3 meses reduce el riesgo de litiasis biliar sintomática. Las náuseas y el dolor abdominal son los efectos secundarios más frecuentes de la terapia con ursodiol. Si se identifica una hernia hiatal durante la operación (o en el estudio radiológico preoperatorio con contraste o en la endoscopia), se puede reparar con seguridad al mismo tiempo que el BGYRL. Después de la reducción de la hernia hiatal y la movilización esofágica apropiada, el defecto diafragmático se debe cerrar mediante cruroplastia anterior y posterior sobre una sonda orogástrica de diámetro adecuado colocada por el anestesiólogo. Es importante reducir por completo la hernia hiatal con el fin de evitar la creación de una bolsa o reservorio gástrico demasiado grande. Una vez completa la reparación crural se extrae la sonda y después se crea el reservorio gástrico. El objetivo de las pruebas preoperatorias es identificar y optimizar los procesos médicos coexistentes antes de la cirugía y la anestesia general.

Las dietas preoperatorias efectivas incluyen un régimen rico en proteínas y bajo en calorías, o programas médicos como el Optifast® (un programa de sustitución de comidas). Las restricciones dietéticas preoperatorias pueden disminuir el tamaño del hígado (especialmente del lóbulo izquierdo) y la cantidad de tejido adiposo mesentérico, lo que permite una manipulación laparoscópica más fácil del estómago y el intestino. El costo de los programas prescritos de sustitución de comidas como el Optifast® puede ser prohibitivo para algunos pacientes. Cabe señalar la importancia de vigilar los electrolitos y el tratamiento diurético durante un plan dietético preoperatorio restrictivo.

Algunos cirujanos han adoptado el uso sistemático de la preparación intestinal mecánica y la profilaxis antimicrobiana antes de una operación electiva de pérdida de peso. La preparación preoperatoria del paciente puede incluir limpieza intestinal mecánica estándar, además de antibióticos orales. Si se desea, es posible utilizar una preparación intestinal mecánica con polietileno glicol (PEG), así como neomicina y eritromicina por vía oral (lo que se conoce como preparación intestinal de Condon-Nichols modificada). Además de la preparación intestinal mecánica y con antibióticos, el paciente se puede duchar o bañar la noche antes de la cirugía con un antiséptico tópico a base de clorhexidina. Los antibióticos intravenosos preoperatorios (como una cefalosporina de segunda generación) se deben iniciar antes de la incisión cutánea. Se pueden administrar dos dosis después de la operación y, a continuación, suspender la terapia antibiótica. Otras profilaxis antibióticas alternativas se describen en el capítulo 31.

Además de la utilización de medias de compresión neumática intermitente con tamaño apropiado para las extremidades inferiores, se recomienda la profilaxis de la tromboembolia venosa (TEV)

antes de la intervención quirúrgica. Ningún estudio ha demostrado diferencias entre heparina no fraccionada y heparina de bajo peso molecular. Algunos cirujanos han aconsejado la administración subcutánea de 5.000 unidades de heparina 2 horas antes de la cirugía, y después cada 8 horas hasta el alta hospitalaria. En la literatura médica se han documentado numerosas terapias alternativas con buenos resultados. El riesgo de TEV comparado con el de hemorragia (la complicación principal de la profilaxis de la TEV) debe ser sopesado por el cirujano. Otras opciones que hay que tener en cuenta incluyen la colocación de un filtro temporal en la vena cava inferior o la anticoagulación a largo plazo. El cirujano debe conocer bien la profilaxis y el tratamiento de la TEV para optimizar la terapia del paciente. La TEV se estudia también en el capítulo 10.

## COLOCACIÓN DEL PACIENTE

Se debe utilizar una mesa de operaciones capaz de soportar pacientes con obesidad mórbida (de hasta 350 kg, por lo menos), que se pueda colocar muy baja y en posición de Trendelenburg inversa, y que cuente con accesorios apropiados para asegurar la posición del paciente. Los accesorios para separar las piernas y los soportes en ángulo recto son útiles para aguantar el peso de un paciente que ha sido colocado en posición de Trendelenburg inversa pronunciada.

Se emplean dos monitores, uno por encima del hombro derecho del paciente y otro por el izquierdo. Dos insufladores de CO<sub>2</sub> de alto flujo de 40 l son útiles para mantener el neumoperitoneo en un paciente obeso. Además del equipo de cámara de alta resolución, son útiles los laparoscopios de longitud bariátrica con ópticas de 5 y 10 mm de diámetro y 0 y 30 grados de ángulo. Puesto que el equipo laparoscópico estándar de 33 cm no suele ser suficientemente largo para completar el procedimiento, se necesita instrumental de longitud bariátrica (45 cm). Los trócares también se encuentran disponibles con longitud extra y, aunque no siempre son necesarios, pueden serlo en el paciente con pared abdominal anterior muy gruesa. Por último, las pinzas intestinales atraumáticas (5 y 10 mm) y los separadores hepáticos atraumáticos completan la bandeja de instrumental. La figura 6-1 muestra una fotografía de la disposición del personal de quirófano y el equipo.

La conservación de la vía aérea en un paciente con obesidad mórbida tiene una importancia fundamental. Antes de la inducción de la anestesia, la cabeza del paciente puede ser colocada en posición de Jackson de «olfateo» (*sniffing position*). Las mantas o almohadas debajo de la espalda y la cabeza del paciente elevarán las orejas del paciente paralelas al esternón. Esa posición facilitará la

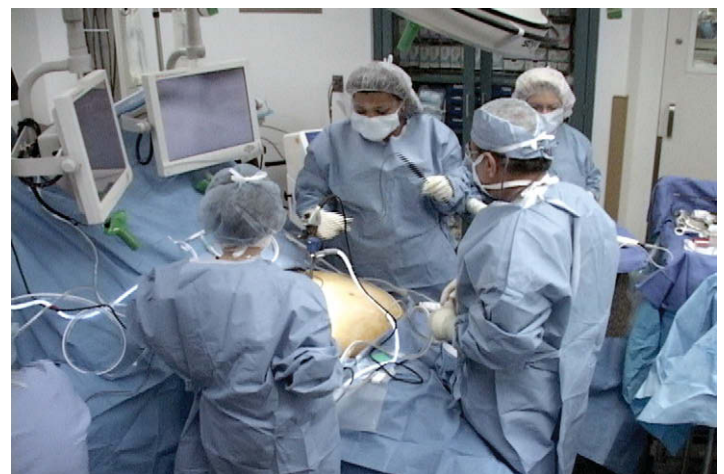

FIGURA 6-1. Disposición del equipo y el personal en el quirófano.

visualización de las cuerdas vocales y la intubación endotraqueal. Si las consideraciones anatómicas impiden la intubación en secuencia rápida, la intubación fibroscópica es una opción (v. cap. 32).

Después de la inducción de la anestesia, se debe tener cuidado para almohadillar las prominencias óseas descubiertas. Los brazos del paciente deben estar en posición extendida y ser almohadillados y asegurados a los reposabrazos para prevenir la tensión sobre el hombro y el plexo braquial. La monitorización de la oximetría del pulso se realiza con un detector digital. La monitorización hemodinámica invasiva (acceso arterial o venoso central) se deja a discreción del cirujano y del anestesiólogo. El paciente es colocado en posición supina y se utilizan accesorios para colocar las piernas separadas. Son necesarios estribos en ángulo recto después de separar las piernas para permitir la posición de Trendelenburg inversa pronunciada. Se coloca la mesa de quirófano en flexión para extender el abdomen superior y los márgenes costales. Las correas deben asegurar la parte superior de los muslos a los accesorios para separar las piernas y a la mesa de quirófano. Se colocan una sonda de Foley y una sonda orogástrica para descomprimir la vejiga y el estómago, respectivamente. La preparación operatoria estándar de la piel abdominal se completa antes de entallar al paciente.

El cirujano se coloca de pie entre las piernas del paciente (v. fig. 6-1) y el primer ayudante se sitúa a la izquierda del paciente. El operador de la cámara se coloca a la derecha del paciente. La instrumentista se sitúa en el lado derecho del cirujano, en posición inferior izquierda respecto al paciente. Se puede colocar un separador con sistema de autorretención fijado a la mesa de quirófano por debajo del brazo derecho del paciente. El paciente debe ser almohadillado para protegerle del contacto con el separador. El brazo articulado se pasa sobre el lado derecho del paciente, se le fija un separador de globo Soft-Wand® y se utiliza para elevar el lóbulo izquierdo del hígado.

## COLOCACIÓN DE LOS TRÓCARES

El acceso a la cavidad abdominal plantea un reto en los pacientes con obesidad mórbida. Existen varias técnicas, entre ellas el uso de trócares ópticos con cuchilla, trócares sin cuchilla, técnica de acceso abierto (cánula de Hasson) y la aguja de Veress. El trócar óptico sin cuchilla proporciona una técnica segura y reproducible para iniciar el neumoperitoneo. Se inserta una laparoscopia de 0 grados y 10 mm en una vaina de 12 mm Endopath Bladeless Trocar® y se coloca en posición subcostal izquierda en la línea medioclavicular (fig. 6-2). La versión manual ofrece un control excelente del trócar durante el acceso a la cavidad abdominal, lo que reduce la probabilidad de «hundimiento» en el abdomen. A continuación se establece el neumoperitoneo a 15-18 mmHg. Después de la valoración del contenido abdominal desde la posición de este trócar (trócar 1, v. fig. 6-2), se colocan otros 5 trócares de 12 mm bajo visualización directa. El trócar 2 se inserta en la línea medioclavicular derecha, a mitad de distancia entre el margen subcostal derecho y el ombligo; el trócar 3 se coloca en la línea axilar anterior izquierda a nivel subcostal; el trócar 4 se inserta en el área subxifoidea a la izquierda del ligamento falciforme (ligamento redondo); el trócar 5 se coloca en la línea media a mitad de camino entre la apófisis xifoides y el ombligo, y el trócar 6 se inserta en el ombligo. Se infiltra con bupivacaína al 0,5% en el tejido subcutáneo antes de colocar cada trócar.

## TÉCNICA OPERATORIA

Antes de comenzar el procedimiento, se deben preparar el cabezal y la grapadora Autosuture EEA®. El muelle del cabezal se quita uti-

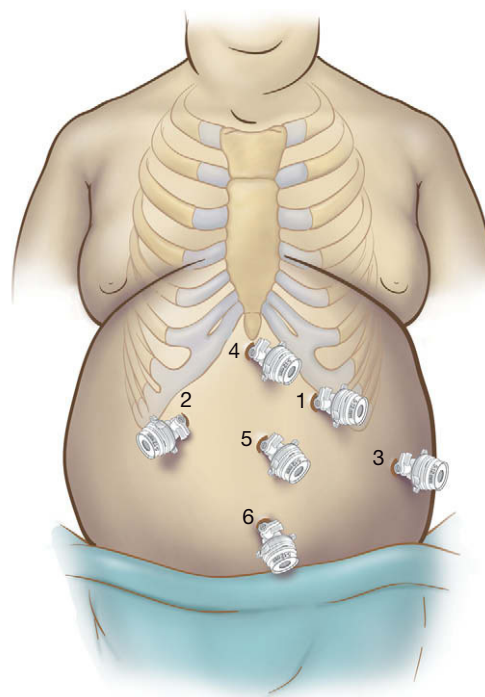


FIGURA 6-2. Colocación de los trócares.

lizando una pinza hemostática, con cuidado para evitar lesionarse con su hoja cortante. Después de eliminar el muelle, se presiona con una pinza hemostática sobre la plataforma de la base (tambor) y se «libera» para permitir que el cabezal bascule con libertad. Éste se puede asegurar después en una sonda orogástrica 18-F con sutura monofilamento 2-0 (v. las imágenes del cap. 33).

Para prevenir la contaminación de la pared abdominal cuando la grapadora EEA se retira después de realizar la gastroyeyunostomía, se puede crear un «dispositivo protector de la herida» en la grapadora EEA. Un trozo de funda de cámara laparoscópica estándar se corta unos 8-10 cm y se fija al extremo de la grapadora EEA utilizando Steri-Strips® o la cinta proporcionada con la funda. Después de disparar la grapadora, la funda se puede evertir sobre el cabezal de la grapadora y usarla para proteger la pared abdominal.

## Disección del ángulo de His

El separador hepático con globo atraumático de 10 mm se inserta a través del trócar 4, y se separa el lóbulo izquierdo del hígado para exponer el estómago y la unión gastroesofágica (fig. 6-3). Después de descomprimir el estómago con una sonda orogástrica, se retira esa sonda y cualquier otro tubo esofágico. El estómago se sujeta utilizando dos pinzas de Babcock atraumáticas introducidas a través de los trócares 2 y 3, y se tracciona en sentido caudal para descubrir el ligamento frenoesofágico. El ligamento y el reflejo peritoneal del ángulo de His se seccionan con el electrobisturí de gancho a través del trócar 1 (fig. 6-4). La disección debe continuar hasta que se identifiquen el pilar izquierdo y el esófago. Muchas veces existe una almohadilla grasa sobre esa área, pero no es necesario extirparla. Se debe movilizar suficientemente, de forma que la almohadilla grasa no quede atrapada en la grapadora durante la formación del reservorio. Se debe tener cuidado de no lesionar el bazo ni el esófago. La creación de este espacio permitirá pasar la grapadora con seguridad cuando se crea el reservorio. Se usa una sonda de palpación roma para exponer el esófago en el ángulo de His y el fascículo izquierdo del pilar derecho del diafragma.



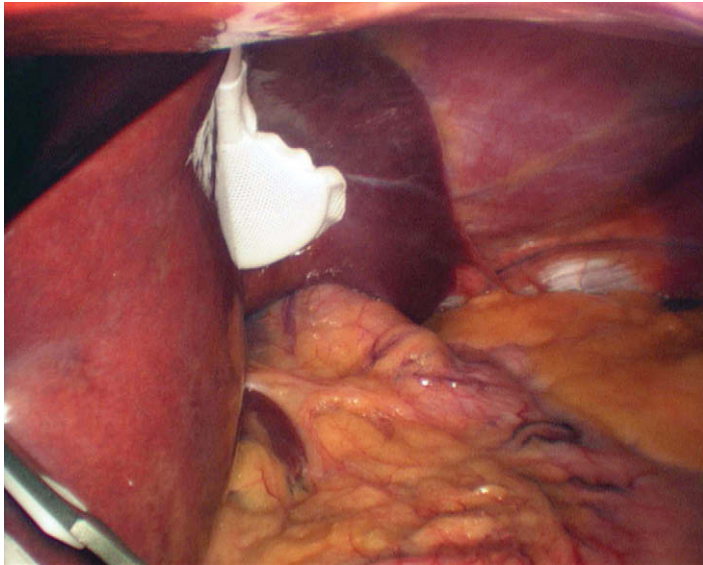


FIGURA 6-3. Separación del lóbulo izquierdo del hígado con el separador de globo Soft-Wand®.

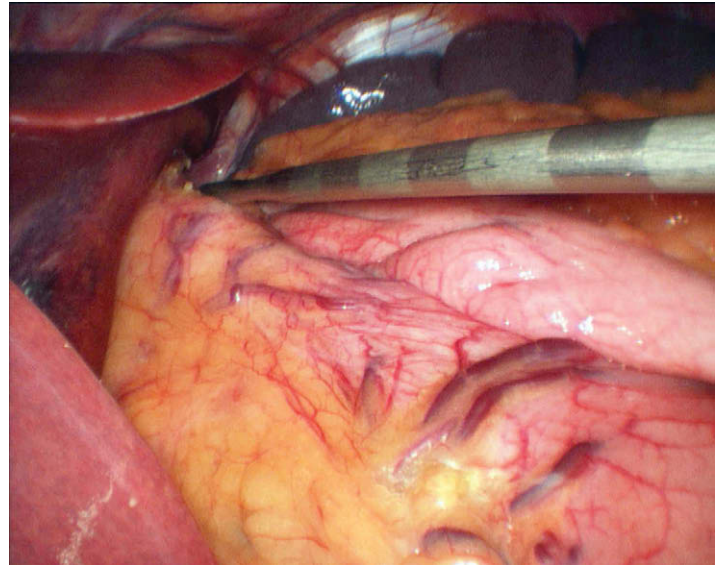


FIGURA 6-5. Se usa una sonda de palpación calibrada para medir 5 cm desde la unión gastroesofágica.

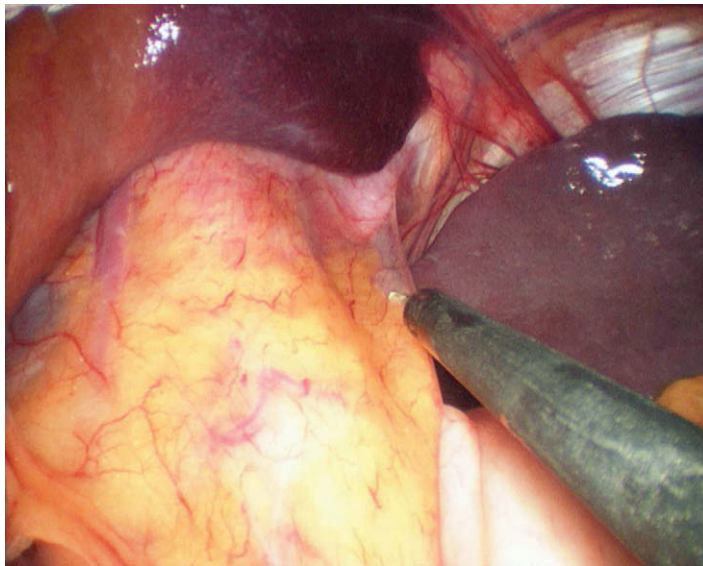


FIGURA 6-4. Identificación del ángulo de His. Sección de la reflexión peritoneal con el electrobisturí de gancho.

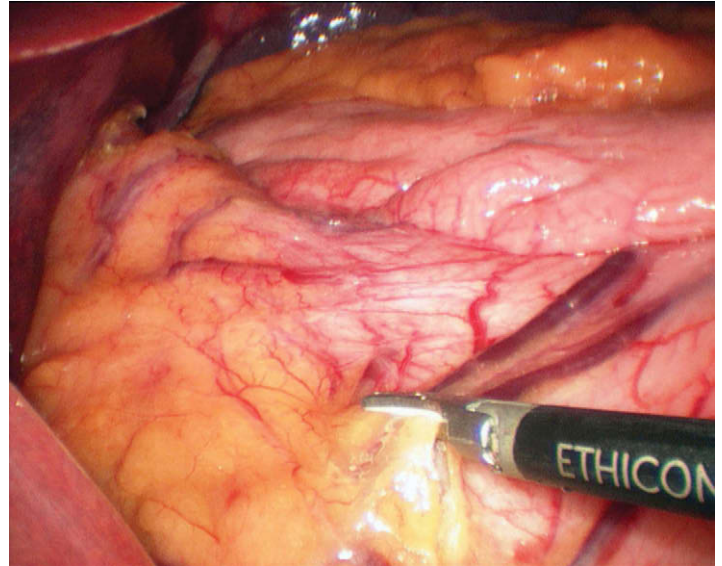


FIGURA 6-6. Sección del fascículo neurovascular a lo largo de la curvatura menor del estómago usando el bisturí Harmonic ACE®, mientras se conserva el nervio de Latarjet.

### Creación del reservorio gástrico

Después de liberar la tracción caudal del estómago, el Babcock colocado a través del trócar 3 se reposiciona en el cuerpo del estómago. Se emplea una sonda de calibración (con marcas cada 1 cm) para medir aproximadamente 5 cm desde la unión gastroesofágica (fig. 6-5). Se seccionan dos de los fascículos neurovasculares de la curvatura menor con el bisturí ultrasónico (fig. 6-6). La disección se continúa hasta la hoja posterior del epiplón menor. Una vez que se ha entrado en el saco menor, se agranda la apertura mediante el paso de una pinza roma desde el trócar 2 (fig. 6-7). Durante esta disección se debe tener cuidado para evitar la lesión térmica o la sección de los nervios de Latarjet anteriores y posteriores. Una vez creada una abertura de 2 a 3 cm en el saco menor, el estómago se secciona horizontalmente 5 cm por debajo de la unión gastroesofágica, con una grapadora lineal laparoscópica de carga azul (con grapas 3,5 mm) y 45 mm de longitud (fig. 6-8) introducida a través del trócar 2. Antes de disparar la grapadora, el cirujano debe confirmar que se han retirado del estómago la sonda orogástrica y cualquier otro dispositivo de monitorización gástrica o esofágica.

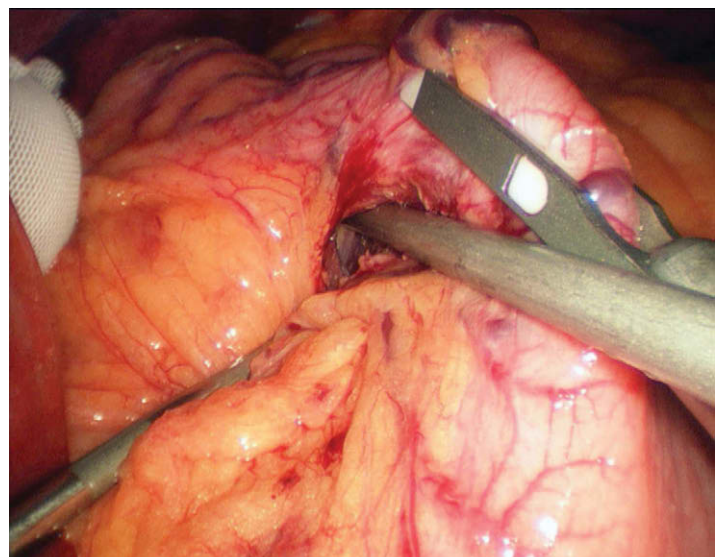


FIGURA 6-7. Entrada en el saco menor.



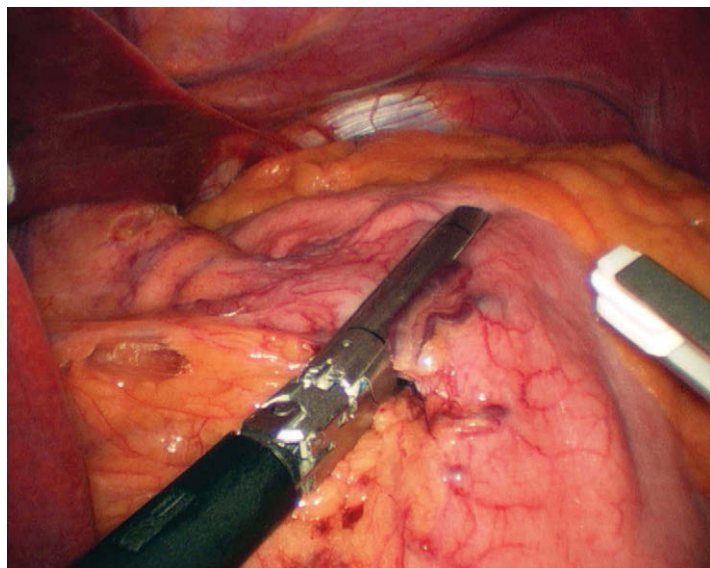


FIGURA 6-8. Sección horizontal del estómago utilizando una carga azul de grapas de 3,5 mm.

En este punto se puede usar la sonda de palpación roma para eliminar cualquier adherencia apreciada en el saco menor. La sonda puede usarse después para «alisar» la pared posterior del estómago (fig. 6-9). Si no se tiene cuidado para adecuar la pared posterior redundante del estómago, se puede crear un reservorio demasiado grande. Después de la sección gástrica horizontal, la grapadora se reinserta a través del trócar 1 y se completa el reservorio disparando cargas azules de 60 mm, progresando en dirección cefálica hacia el ángulo de His (fig. 6-10). Después de disparar la primera carga de grapas verticales, se pasa un separador esofágico en ángulo recto (colocado a través del trócar 1) por detrás del reservorio hacia el ángulo de His. Una vez angulada, la punta del separador esofágico debe ser visible en el espacio preparado previamente entre el esófago y el fundus del estómago (fig. 6-11). Esta abertura se crea a la derecha de los primeros vasos gástricos cortos. Si este pedículo vascular se deja conectado al reservorio, se creará una bolsa demasiado grande. Una vez que el tejido laxo se separa con el retractor esofágico, la punta se puede angular en sentido superior para crear una ventana suficientemente grande para la gra-

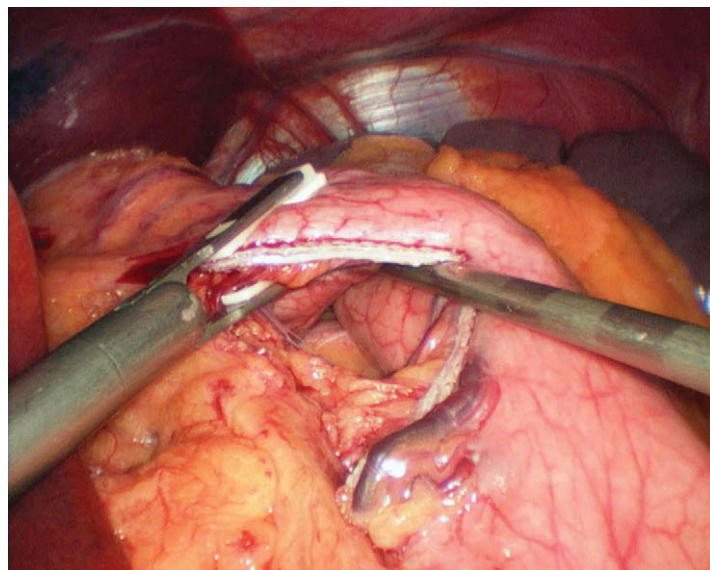


FIGURA 6-9. La sonda de palpación se utiliza para alisar la pared posterior del estómago y para preparar la colocación de la grapadora lineal.

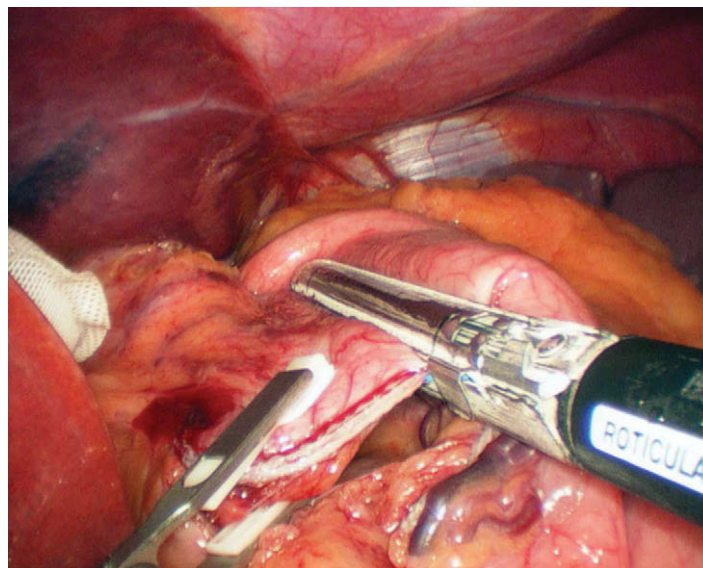


FIGURA 6-10. Sección vertical del estómago con la grapadora dirigida hacia el ángulo de His.

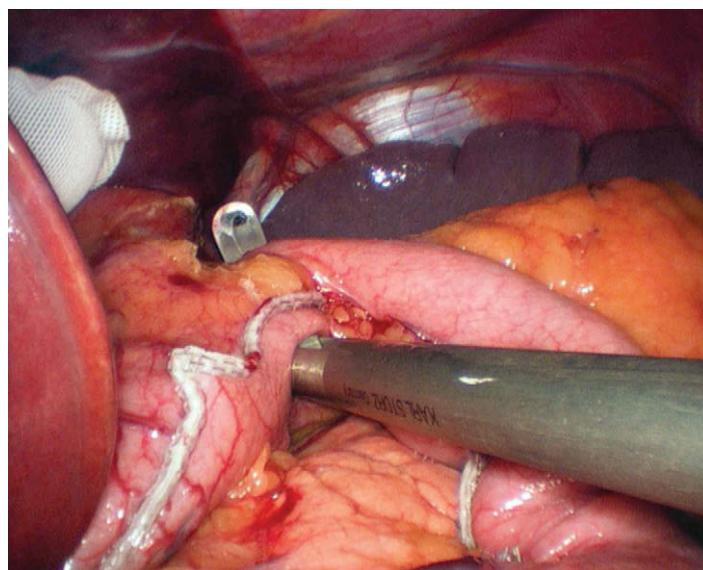


FIGURA 6-11. Separador esofágico angulado por encima del ángulo de His, lateral al fascículo izquierdo del pilar derecho del diafragma.

padora. El último disparo debe seccionar el remanente gástrico separándolo del reservorio (figs. 6-12 y 6-13). Así se crea una bolsa gástrica de aproximadamente 30 ml de capacidad. Puede ser necesario usar una carga de grapas de 4,8 mm (verde) si el tejido gástrico es muy grueso, lo cual ocurre principalmente en varones con obesidad central. A veces es necesario usar suturas adicionales para reforzar la línea de grapa perpendicular del remanente gástrico.

### Colocación transoral del cabezal

El reservorio gástrico se sujeta con dos pinzas atraumáticas a través de los trócares 2 y 3. El anestesiólogo avanza después la sonda orogástrica a través de la boca hasta que la primera línea negra de la sonda llega a los incisivos del paciente. En este punto, la punta de la sonda debe estar en el esófago distal, y después se avanza lentamente hasta que entra en el reservorio. Bajo visualización directa, la punta de la sonda orogástrica se coloca contactando la línea de grapas del reservorio y se mantiene en posición con ambas pinzas atraumáticas. Si se identifican vasos posteriores en el reservorio, éste se deberá girar en el sentido de las agujas del reloj, de forma



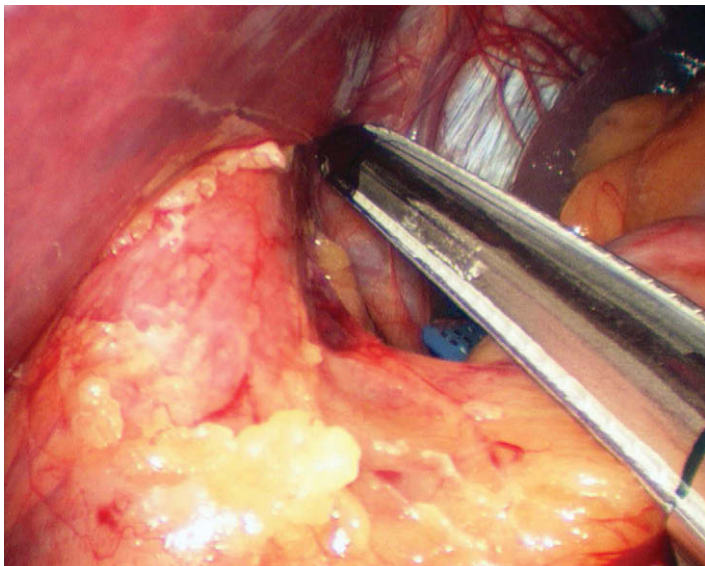


FIGURA 6-12. Posición de la grapadora final. Obsérvese el cartucho azul visible en el ángulo de His.

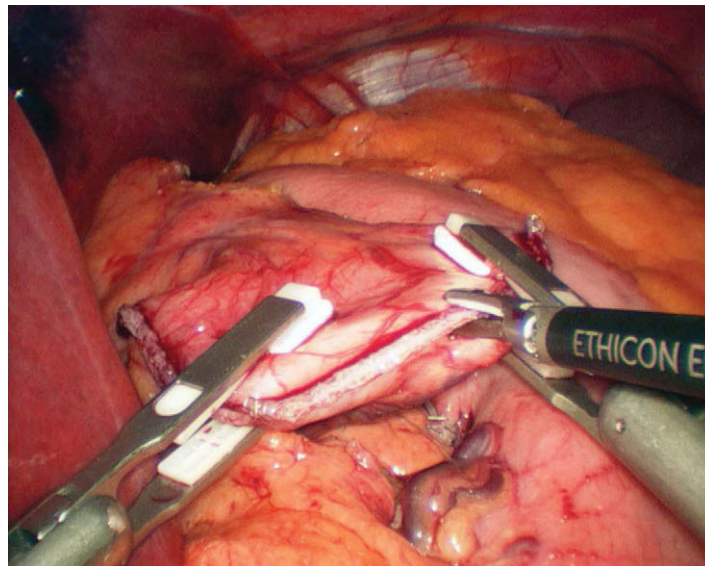


FIGURA 6-14. Se realiza una pequeña gastrotomía en el reservorio gástrico con el bisturí Harmonic ACE® para permitir el paso de la sonda orogástrica.

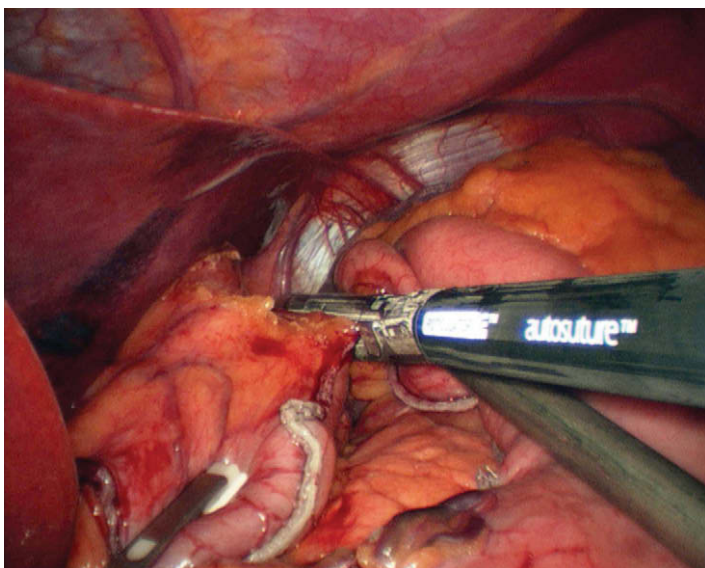


FIGURA 6-13. Grapadora final vertical colocada para completar la formación del reservorio y la separación del remanente gástrico.

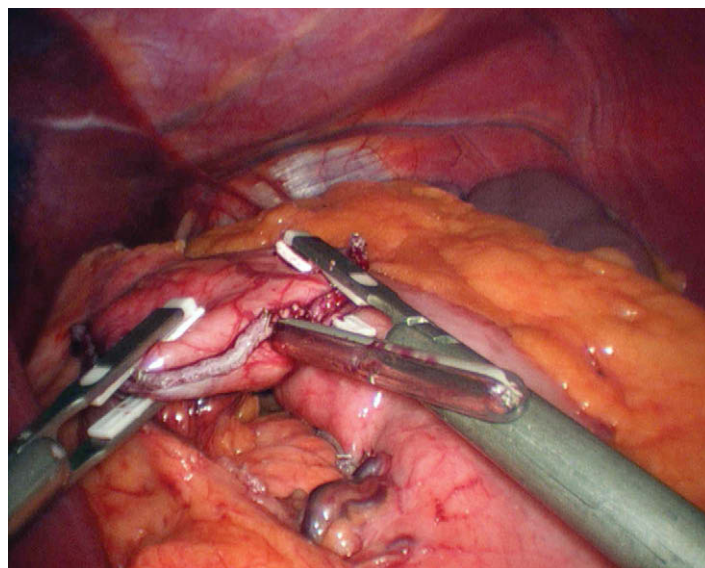


FIGURA 6-15. Sonda orogástrica introducida en el abdomen.

que el cabezal se pueda colocar evitando estos vasos. Con el bisturí ultrasónico se realiza una pequeña gastrotomía (fig. 6-14) que permita sólo el paso de la sonda orogástrica, que después se saca del reservorio (fig. 6-15). El anestesiólogo debe tener cuidado para orientar la parte lisa del cabezal hacia el paladar duro del paciente.

Una vez el cabezal pasa al esófago, el cirujano ayudante saca la sonda orogástrica fuera del abdomen (a través del trócar 3), y así el cabezal se coloca en el reservorio. Se debe usar la mínima fuerza para pasar el cabezal a través del esófago. Después se corta la sutura monofilamento y el cabezal se separa de la sonda orogástrica (fig. 6-16). La sonda orogástrica se puede entonces desechar dejando el cabezal en la bolsa gástrica. Mientras se sujeta el eje del cabezal con un Babcock colocado a través del trócar 2, una segunda pinza recoloca la base del cabezal por el trócar 1 (dentro del reservorio) de nuevo a su posición original, perpendicular al eje (fig. 6-17). Autosuture presentó recientemente un cabezal prefabricado conectado a una sonda orogástrica (OrVil®) que evita al cirujano la necesidad de confeccionar el conjunto cabezal-sonda orogástrica. Cuando se utiliza el nuevo OrVil®, la sonda orogástrica se debe

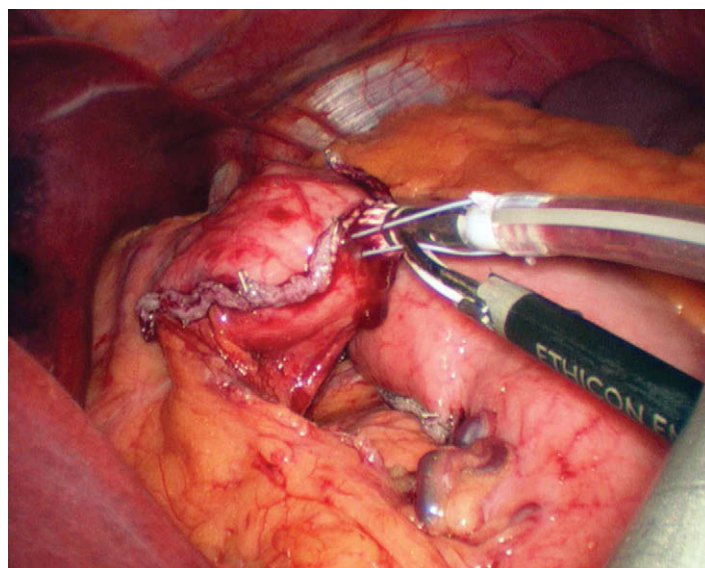


FIGURA 6-16. Sección de la sutura que une la sonda orogástrica con el cabezal.



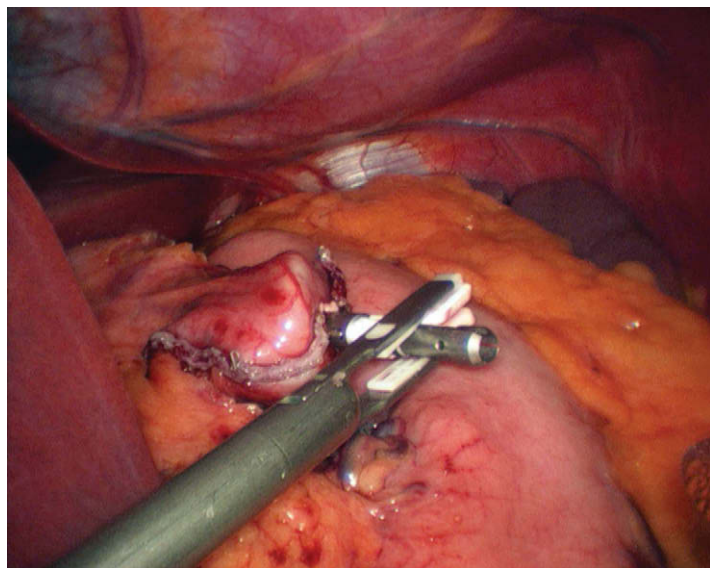


FIGURA 6-17. Se utilizan unas pinzas para recolocar la plataforma del cabezal en el reservorio.

avanzar en el esófago hasta que la tercera línea negra alcanza los incisivos. La colocación del cabezal en el reservorio puede continuar después según lo descrito más arriba. Una vez que la sonda orogástrica es introducida en el reservorio, se puede cortar la sutura y la sonda orogástrica se desconecta del cabezal.

### Alternativas para colocación del cabezal

Como alternativa a la colocación transoral de grapas, se puede hacer una gastrotomía antes de la formación del reservorio e introducir el cabezal. Más habitualmente, el eje del cabezal se pasa a su posición a través de la bolsa y después de su colocación se pueden realizar el dimensionado y el grapado del reservorio. Otra alternativa consiste en realizar una gastroyeyunostomía con una grapadora lineal. Después de crear el reservorio, el asa de Roux se sube y se anastomosa a la bolsa. Se han descrito técnicas antecólica/antegástrica (AC-AG) y retrocólica/retrogástrica (RC-RG). Después de asegurar los dos segmentos de intestino con puntos absorbibles se hace una enterotomía en el intestino delgado y una gastrotomía en el reservorio. A continuación se puede introducir y disparar una grapadora lineal para crear la anastomosis. Una vez retirada la grapadora, el defecto restante se puede cerrar con suturas en una o dos capas.

### Sección del epiplón

La sección del epiplón mayor es necesaria con frecuencia en la técnica AC-AG. Utilizando una pinza atraumática a través del trocar 3, el lado izquierdo del epiplón se sujeta y se tracciona en dirección cefálica. Mediante pinzas introducidas a través de los trócares 2 y 3 y el bisturí ultrasónico a través del trocar 1, el epiplón se secciona a nivel del colon transverso (fig. 6-18). Se debe tener cuidado para evitar la lesión del remanente gástrico que está situado debajo del epiplón seccionado. Después de la sección, el eje del cabezal queda centrado en el epiplón dividido. El separador con globo se reposiciona y se utiliza para traccionar el colon transverso en sentido cefálico, exponiendo así la raíz del mesenterio del intestino delgado y facilitando la identificación del ligamento de Treitz (fig. 6-19).

### Creación de la rama biliopancreática

Después de la identificación del ligamento de Treitz, se utilizan pinzas atraumáticas (trócares 2 y 6) para medir la longitud apropiada

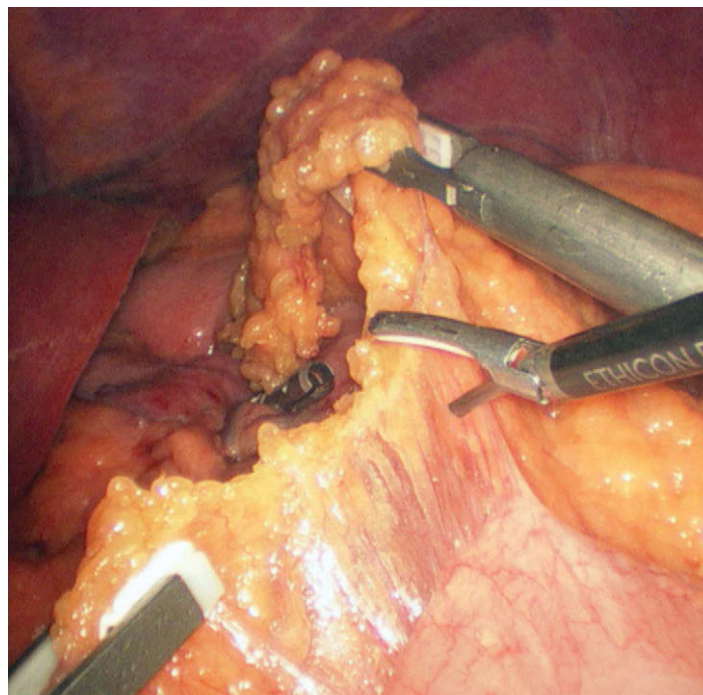


FIGURA 6-18. Sección del epiplón mayor.

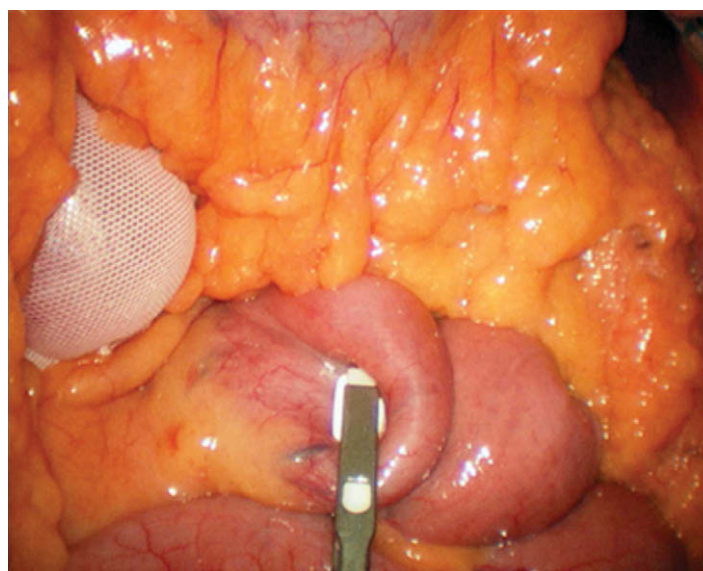
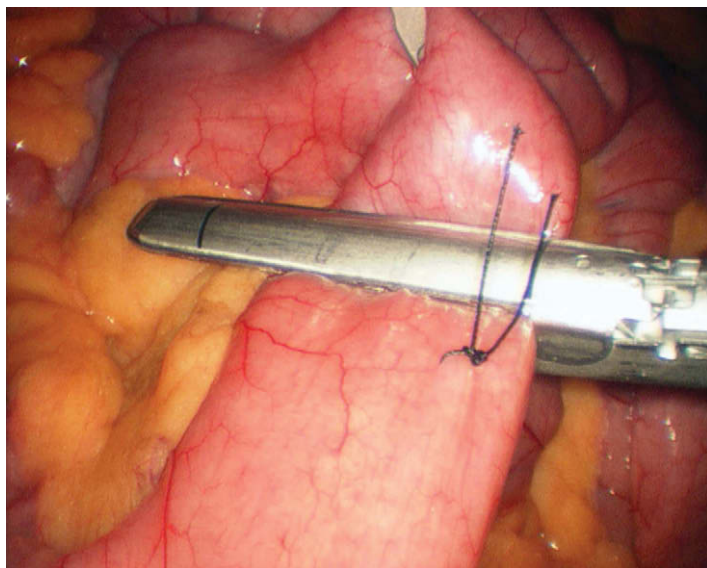


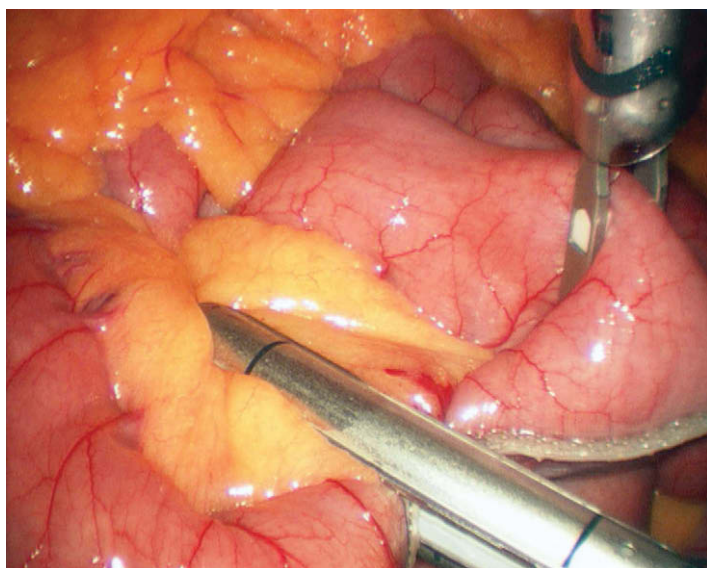
FIGURA 6-19. Identificación del ligamento de Treitz.

da de la rama biliopancreática (RBP). Se da un punto de seda 3-0 a unos 50-60 cm del ligamento de Treitz. El yeyuno se secciona después con una grapadora lineal (colocada a través del trocar 6) justo distal a la sutura de seda, usando una carga blanca de grapas de 45 mm × 2,5 mm (fig. 6-20). El mesenterio del intestino delgado se tensa después mediante pinzas colocadas a través de los trócares 2 y 3 y se secciona usando una carga gris de grapas de 45 mm × 2,0 mm a través del trocar umbilical (fig. 6-21). Un método alternativo para la hemostasia mesentérica es la utilización de SeamGuard®, un producto de refuerzo reabsorbible de la línea de grapas que se introduce en una carga blanca de grapas de 45 mm × 2,5 mm antes de dispararla. Una vez en posición, el material de refuerzo se puede usar para colocar el intestino delgado sin dañar el mesenterio. Existen otras técnicas para la sección mesentérica, entre ellas el uso de tijeras ultrasónicas o bipolares. Los autores prefieren una técnica de grapado, pues creen que proporciona una hemostasia más con-





**FIGURA 6-20.** Se usa una carga blanca de grapas de 2,5 mm para seccionar el yeyuno 50 cm distal al ligamento de Treitz. Obsérvese la sutura irreabsorbible que marca el extremo distal de la rama biliopancreática.

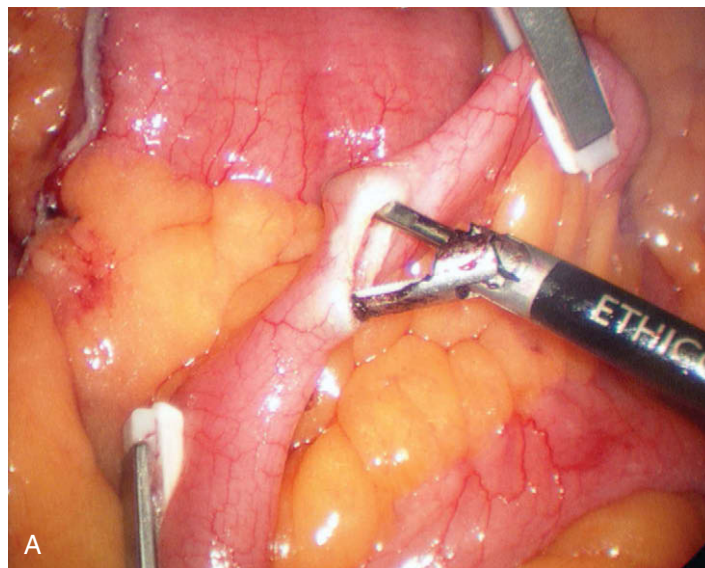


**FIGURA 6-21.** Sección del mesenterio completada con una carga gris de grapas de 2 mm.

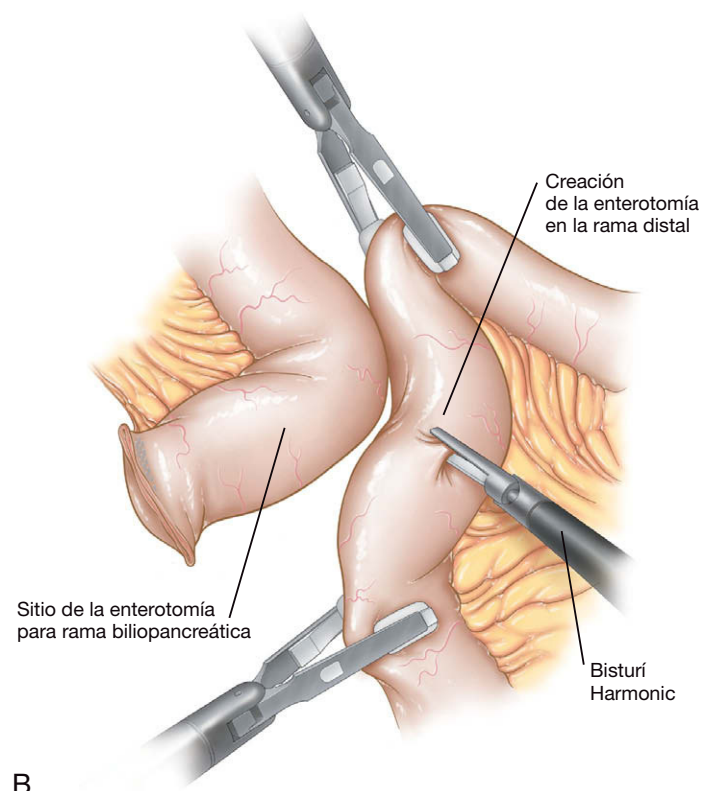
sistente. El intestino delgado se puede medir después con pinzas a través de los trócares 2 y 6 para crear un asa de Roux de 150 cm distal a la línea de grapas yeyunal.

### Técnica de grapado triple para la yeyunoyeyunostomía

Una yeyunoyeyunostomía laterolateral tradicional puede complicarse y provocar la formación de estenosis. Debido a las frecuentes complicaciones con esa anastomosis, se diseñó una técnica alternativa de grapado triple (técnica de grapado triple de Frantzides-Madan), que puede disminuir el riesgo de estenosis/obstrucción en la yeyunoyeyunostomía. Después de medir una longitud apropiada para el asa de Roux, la RBP y el extremo distal del asa de Roux se colocan paralelos entre sí y con las paredes antimesentéricas opuestas. Se hace una pequeña enterotomía en el borde antimesentérico del asa de Roux distal (fig. 6-22) con el bisturí ultrasónico. Se crea otra enterotomía en el borde antimesentérico de la rama biliopancreática a unos 5 cm de la sutura de seda (fig. 6-23). El intestino se coloca de forma que las enteroto-



A



B

**FIGURA 6-22.** Se utiliza el bisturí Harmonic ACE® para crear una enterotomía en el borde antimesentérico del asa de Roux distal. A, campo quirúrgico. B, representación esquemática.

mías queden adyacentes. Con una pinza de Babcock a través del trócar 2, se estabiliza el intestino, de forma que se pueda introducir la grapadora lineal (fig. 6-24). La rama de Roux y la RBP se unen con una carga blanca de grapas de 45 mm × 2,5 mm a través del trócar 6 (fig. 6-25). Se retira la grapadora (fig. 6-26) y la anastomosis, el instrumental y la cámara se rotan en sentido contrario a las agujas del reloj, y se elevan hasta el abdomen superior, justo a la izquierda del ligamento falciforme. Esto permite al cirujano ayudante introducir la grapadora lineal a través del trócar 3 y disparar otra carga blanca de grapas de 45 mm × 2,5 mm en dirección opuesta a la primera. Así se completan dos de los tres disparos de la técnica de grapado triple (fig. 6-27).



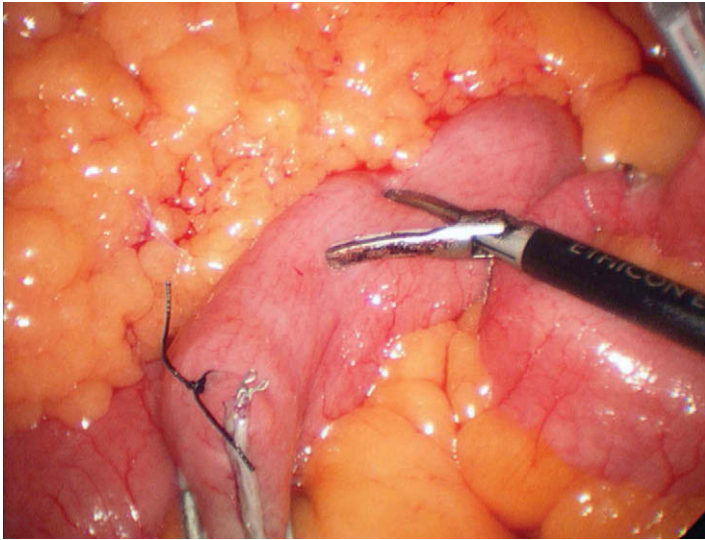


FIGURA 6-23. La enterotomía de la rama biliopancreática se crea a distancia adecuada proximal a la sutura de seda.

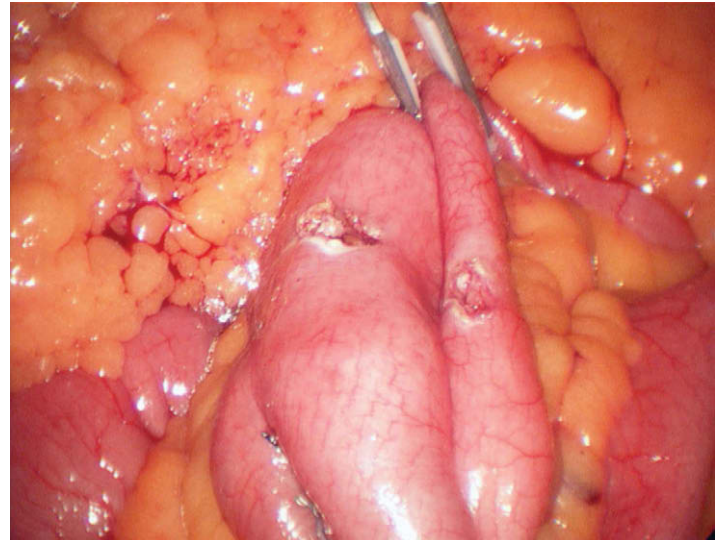


FIGURA 6-24. Se emplea una pinza de Babcock para estabilizar y alinear dos asas de intestino con orientación paralela.

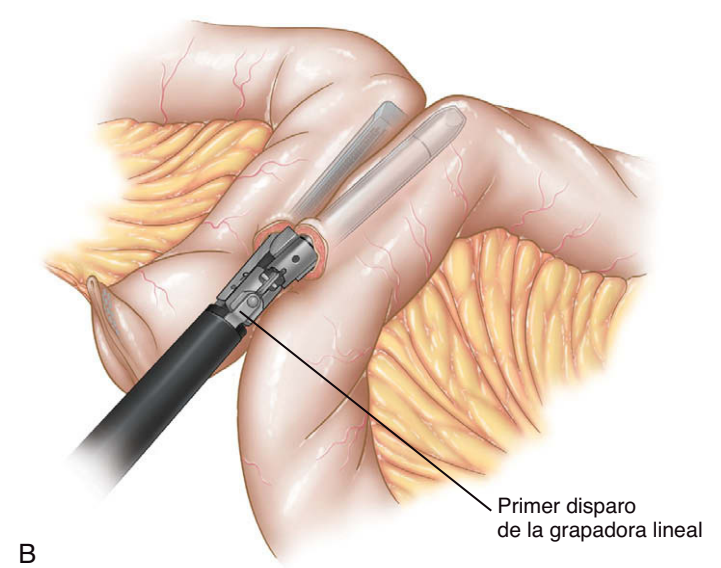
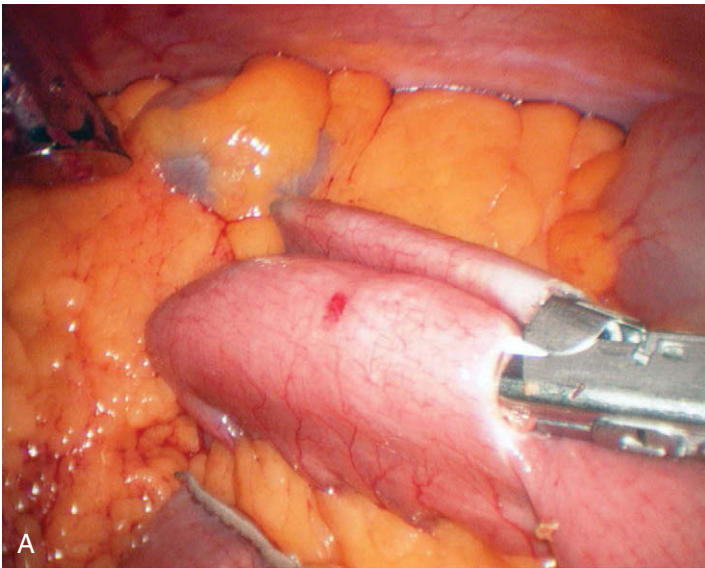


FIGURA 6-25. Se utiliza una carga blanca de grapas de 2,5 mm para unir las dos asas de intestino. A, campo quirúrgico. B, representación esquemática.

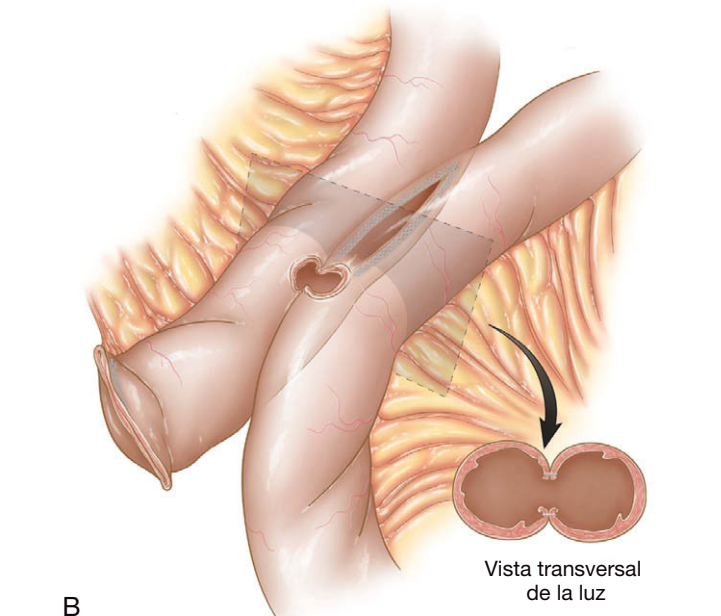
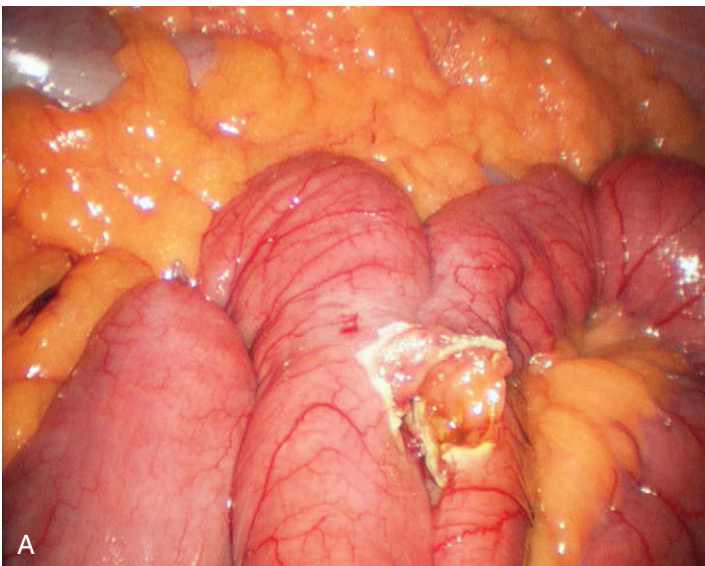
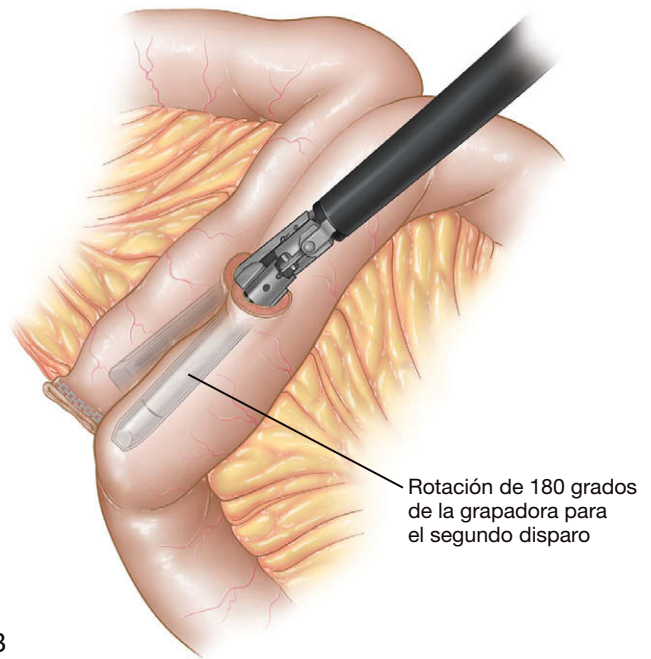
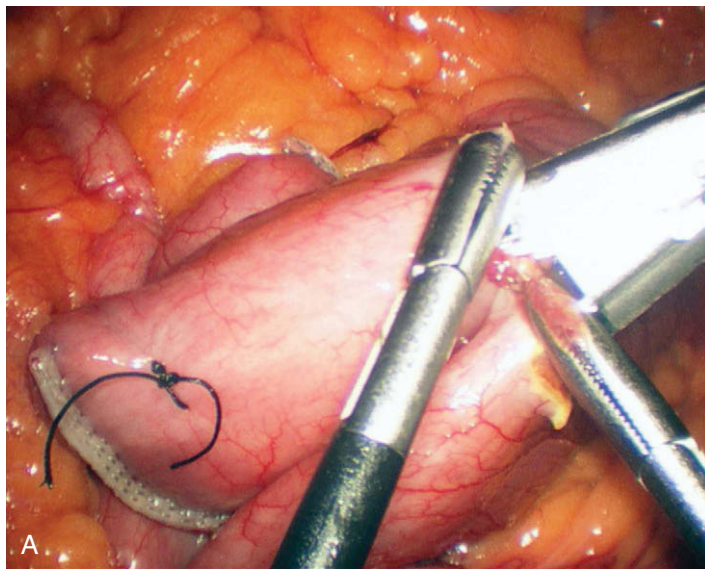


FIGURA 6-26. Defecto creado después de sacar la grapadora. A, campo quirúrgico. B, representación esquemática.





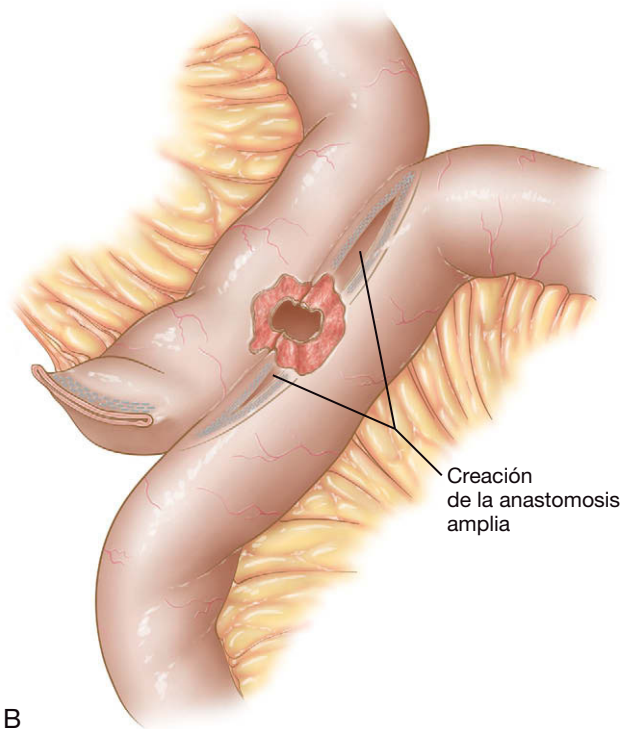
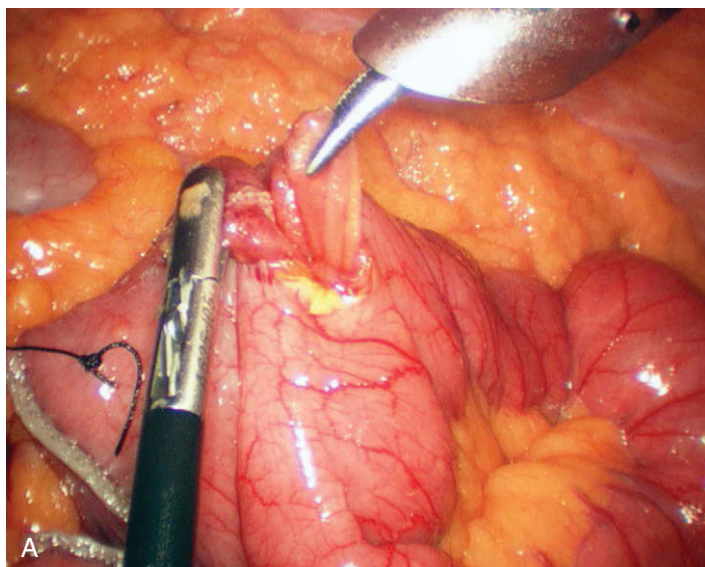
**FIGURA 6-27.** Se emplea una segunda carga blanca de grapas de 2,5 mm para crear la línea opuesta de grapado en la técnica de grapado triple. **A**, campo quirúrgico. **B**, representación esquemática.

Se revisa la hemostasia de la anastomosis y su pared posterior se inspecciona para asegurar la permeabilidad. Se usa un disector curvo a través del trócar 3 para presentar la enterotomía y disparar la tercera carga de la grapadora lineal (fig. 6-28). Se disparan una o dos cargas blancas de grapas de 45 mm × 2,5 mm en dirección perpendicular para completar la yeyunoyeyunostomía (figs. 6-29 y 6-30). Se pueden colocar clips metálicos en el punto de seda para marcar el final de la RBP. Estos clips se pueden usar para identificar la yeyunoyeyunostomía durante los estudios radiológicos con contraste después de la operación. Además se ha descrito la hernia interna del intestino delgado a través del defecto mesentérico de la

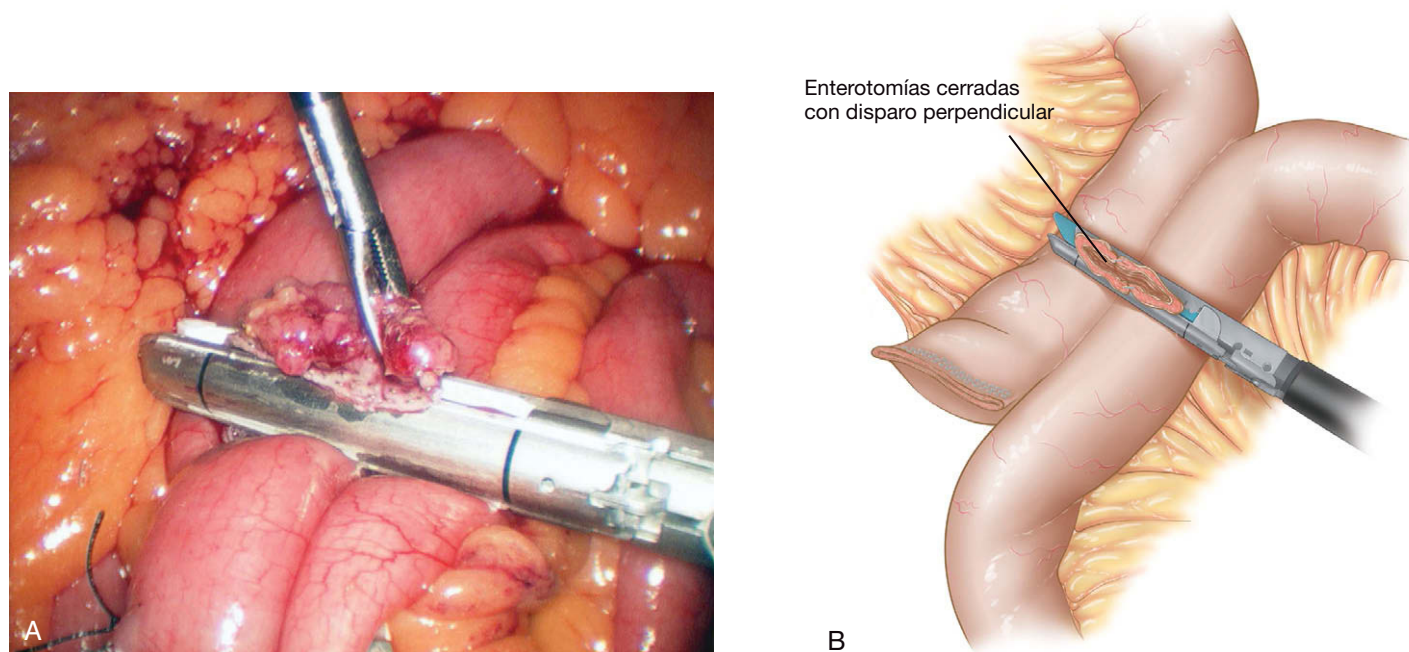
yeyunoyeyunostomía después del BGYRL. Por tanto, es aconsejable cerrar ese defecto con puntos sueltos (fig. 6-31).

### Gastroyeyunostomía

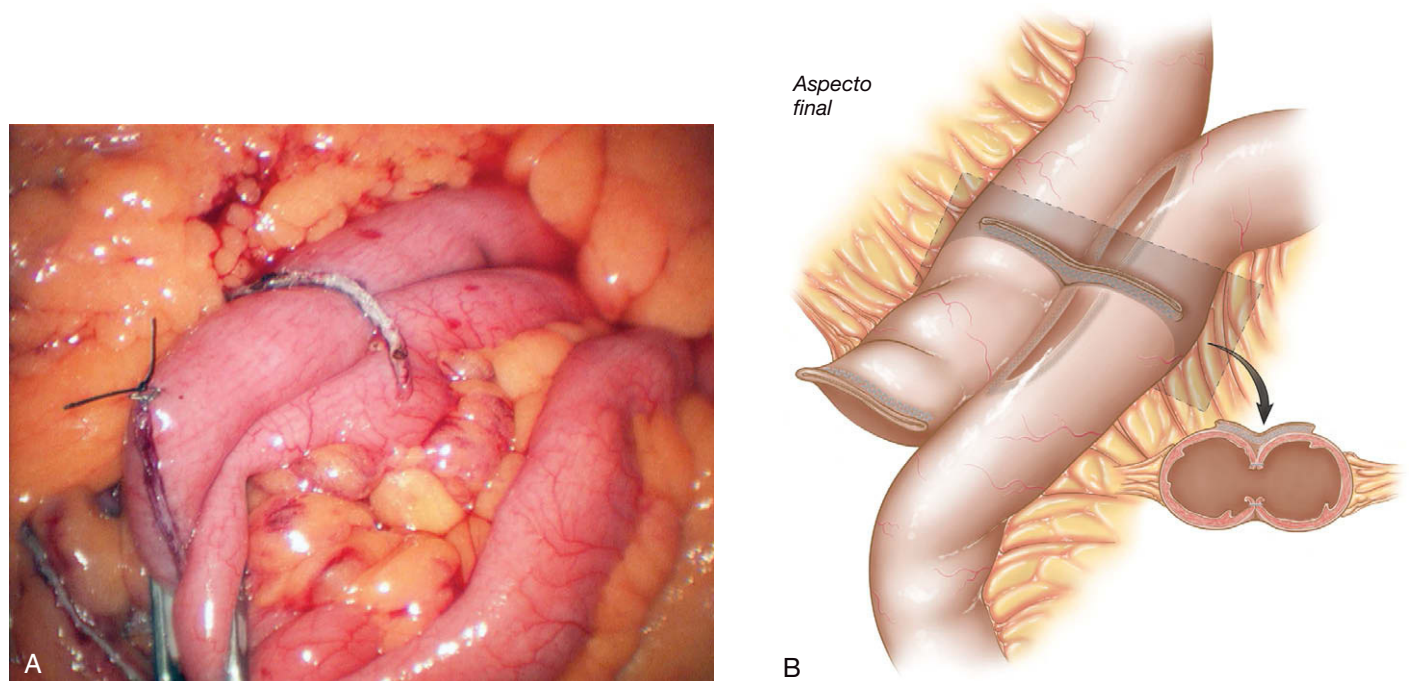
El asa de Roux se acerca hacia el reservorio gástrico vía antecólica entre el defecto creado previamente en el epiplón mayor, evitando con cuidado la rotación del intestino y su mesenterio. La línea de grapado yeyunal se abre con el bisturí ultrasónico. Se quita el trócar 3 y la incisión de la piel y la fascia se agranda para acomodar la grapadora EEA, que es introducida en el abdomen y después en el yeyuno abierto. La grapadora EEA se inserta en el yeyuno (fig. 6-32) has-



**FIGURA 6-28.** Se usa un disector curvo para presentar la enterotomía abierta para el tercer disparo final de la grapadora lineal. **A**, campo quirúrgico. **B**, representación esquemática.



**FIGURA 6-29.** Se usa una carga blanca de grapas de 2,5 mm para cerrar la enterotomía y restaurar la continuidad intestinal. A, campo quirúrgico. B, representación esquemática.



**FIGURA 6-30.** Orientación perpendicular de las líneas de grapas y yeyunoyunostomía completada utilizando la técnica de grapado triple de Frantzides-Madan. A, campo quirúrgico. B, representación esquemática.

ta que su extremo queda proximal al mesenterio seccionado. Después se saca el eje atravesando el lado antimesentérico del yeyuno. La grapadora se une al cabezal (fig. 6-33), se oponen los dos segmentos del intestino y se dispara la grapadora. Es importante asegurarse de que no existe epiplón atrapado entre el reservorio gástrico y el yeyuno, y que la bolsa no está mal alineada antes del disparo. A continuación se quita la grapadora y se inspecciona para comprobar la integridad de los rodetes anastomóticos. La funda de cámara de plástico se evierte para cubrir el extremo de la grapadora EEA antes de sacarla del abdomen (fig. 6-34). El extremo abierto del yeyuno se cierra usando una carga blanca de grapas de 60 mm × 2,5 mm a través del trócar 6. La pieza de yeyuno resecado se puede colocar después en un dispositivo Endocatch para su extracción. Una vez restaurada la continui-

dad intestinal se colocan múltiples puntos sueltos 3-0 absorbibles y no absorbibles en las regiones lateral, posterolateral y anterior con el fin de reforzar circunferencialmente la anastomosis.

### Evaluación de la anastomosis

Un método fiable para evaluar la anastomosis gastroeyunal consiste en la instilación de aire y azul de metileno (fig. 6-35). Se coloca en el reservorio una sonda orogástrica 18-F. El asa de Roux se ocluye con una pinza atraumática y se instilan 40-60 ml de suero fisiológico a través de la sonda orogástrica. Se irriga la anastomosis de esa forma hasta que se evacuan todos los coágulos y el efluente es claro. El abdomen superior se inunda con suero para sumergir el reservorio. Se insufla aire (40 ml) en él a través de la sonda orogástrica. Si se nota burbujeo, se deben



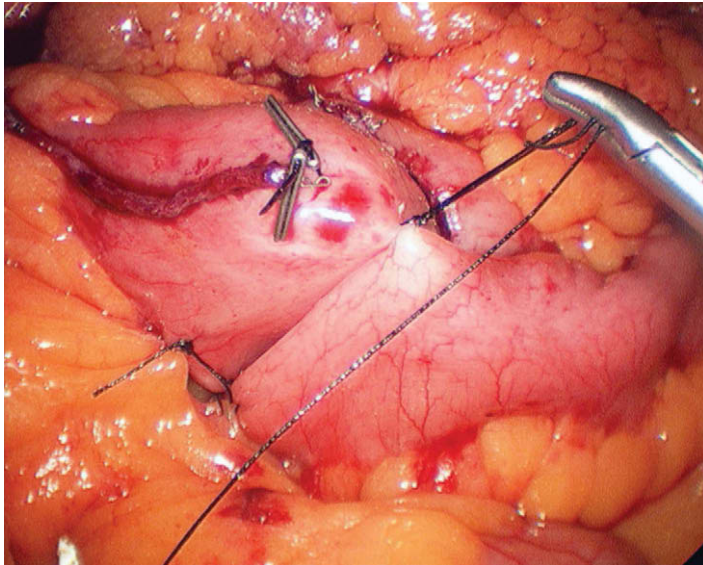


FIGURA 6-31. Cierre del defecto mesentérico. Se colocan dos clips para la identificación radiológica de la yeyunoyeyunostomía.

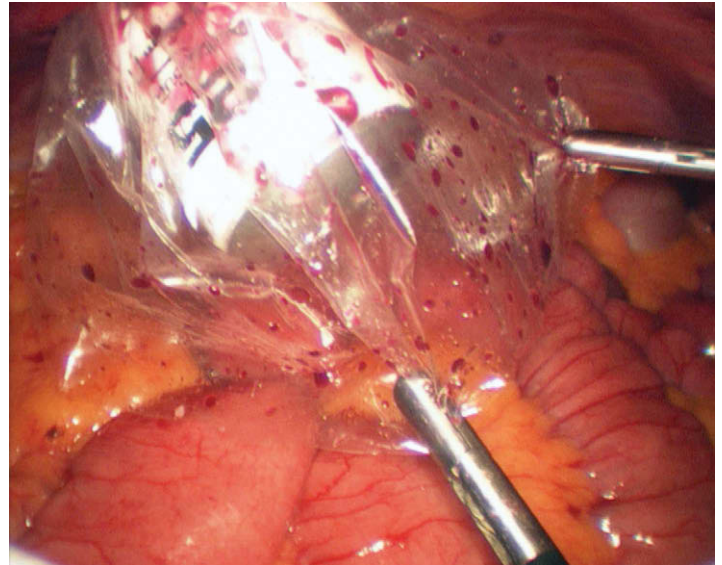


FIGURA 6-34. Funda de cámara evertida, usada para proteger la pared abdominal frente a la contaminación durante la retirada de la grapadora EEA.

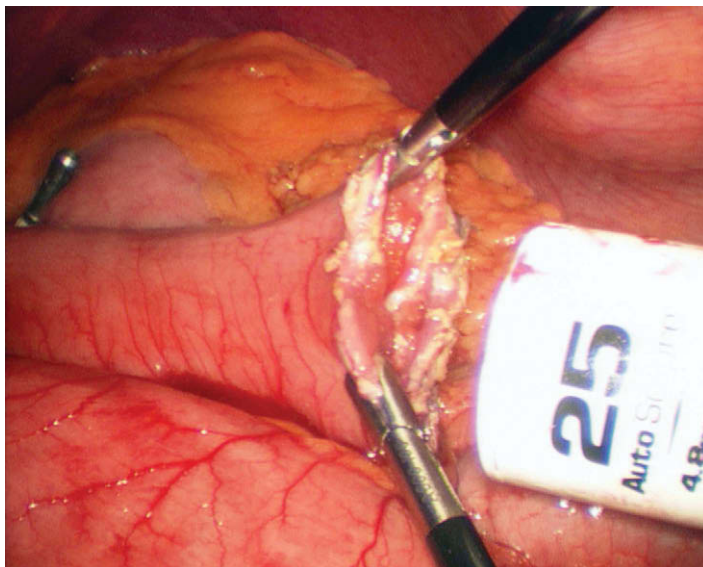


FIGURA 6-32. Introducción de la grapadora EEA de 25 mm en el extremo abierto del yeyuno.

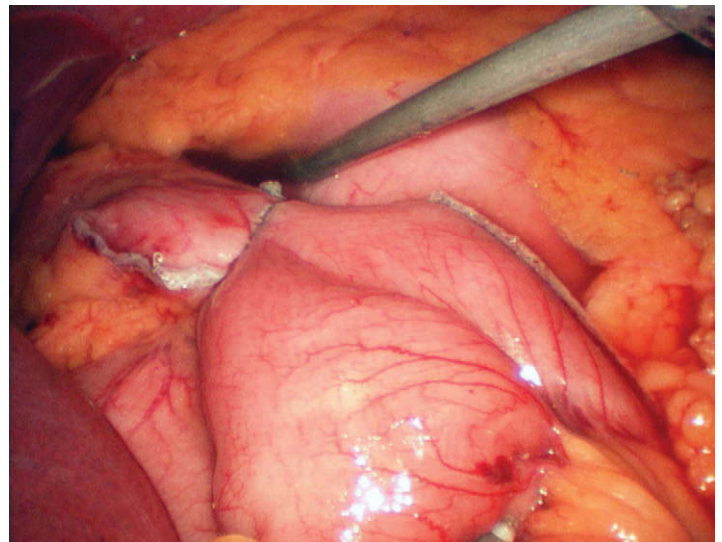


FIGURA 6-35. Anastomosis gastroyeyunal completada.

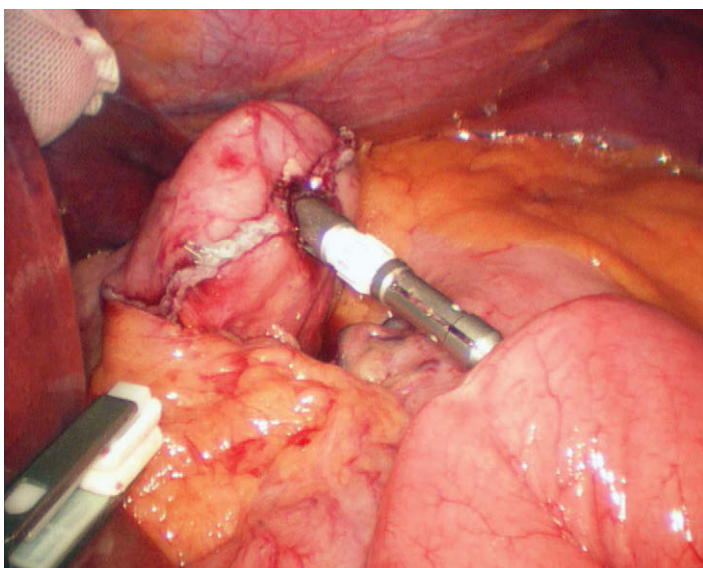


FIGURA 6-33. El eje del cabezal se conecta a la grapadora EEA.

colocar puntos sueltos de refuerzo para detener la fuga de aire. Por último, se añade 1 ml de azul de metileno a 100 ml de suero fisiológico y se instilan en el reservorio 40 ml de esta mezcla. No se deben apreciar indicios de extravasación del colorante. El extremo grapado del asa de Roux también debe ser valorado durante esas maniobras. La anastomosis también se puede evaluar mediante endoscopia. El gastroscopio se introduce a través de la boca en el reservorio, donde se puede evaluar la línea de grapas gástrica lateral y gastroyeyunal respecto a la hemostasia, la permeabilidad y la ausencia de fugas. Se puede insuflar la anastomosis mientras el reservorio está sumergido en suero.

Antes de la evacuación del neumoperitoneo se usa un dispositivo de cierre aponeurótico laparoscópico para cerrar las incisiones de los trócares con puntos de hilo trenzado absorbible grueso. Después se puede evacuar el neumoperitoneo y las incisiones cutáneas se cierran mediante hilo absorbible con una sutura subcuticular continua. No es necesario el drenaje sistemático del abdomen.

## CUIDADOS POSTOPERATORIOS

Habitualmente no es necesaria la monitorización con telemetría y el ingreso en cuidados intensivos. La deambulación precoz y la movili-



zación tienen gran importancia para prevenir la TEV. El traslado a la planta de cirugía se realiza cuando el paciente cumple los criterios de alta en la unidad de cuidados postanestesia (UCPA). Si el paciente está diagnosticado de apnea obstructiva del sueño (SAOS) y utiliza una máquina de presión positiva continua en la vía aérea/presión positiva binivel en la vía aérea (CPAP/BiPAP), debe ingresar en una unidad de cuidados intermedios (o una sala de cirugía que disponga de monitorización continua de la telemetría cardíaca y la oximetría del pulso).

El paciente debe ser instruido para caminar con ayuda al final del mismo día de la cirugía. También son beneficiosas la incentivación respiratoria y las nebulizaciones respiratorias. La profilaxis de la TEV se debe continuar después de la cirugía (a menos que esté contraindicada). Además de utilizar medias de compresión neumática intermitente de tamaño apropiado, se recomienda la heparina subcutánea no fraccionada o de bajo peso molecular. La hemorragia intraoperatoria o postoperatoria representa una contraindicación relativa para la anticoagulación (v. el cap. 10 para más detalles sobre la TEV).

La mañana del primer día postoperatorio, se puede realizar un estudio gastrointestinal alto con Gastrografin® para valorar el esófago, la anastomosis gastroyeyunal, el asa de Roux y la yeyunoyeyunostomía. El Gastrografin® (20-30 ml de una vez) se administra con el paciente de pie. Se debe producir vaciamiento rápido del esófago en el reservorio gástrico y después en el asa de Roux del yeyuno. Puesto que el Gastrografin® se diluye conforme avanza en sentido distal, puede ser difícil identificar la extravasación de material de contraste en la yeyunoyeyunostomía. Sin embargo, se debe apreciar paso del material de contraste distal a los clips marcadores.

Después del estudio gastrointestinal alto la mañana siguiente a la cirugía, se puede quitar la sonda de Foley e iniciar una dieta de líquidos claros específica para postoperados gástricos. Esta dieta incluye caldo de gallina sin grasa ni azúcar, gelatina, helados y zumos. El control del dolor se consigue con antiinflamatorios y paracetamol o codeína y paracetamol por vía oral, así como con ketorolaco intravenoso pautado. Se recomienda que el paciente camine al menos 3 veces al día y continúe con la incentivación respiratoria cada hora. Puede ser dado de alta la tarde del segundo día postoperatorio si los parámetros hemodinámicos son normales, el dolor está bien controlado y no existen disfagia, náuseas ni vómitos. No es necesario que el íleo postoperatorio se resuelva antes del alta. La dieta líquida de postoperado gástrico se continúa hasta la primera visita postoperatoria. En ese momento, se cambia a una dieta con purés y alimentos blandos.

Las visitas de seguimiento en la consulta se realizan al cabo de 1 semana y de 1, 3, 6 y 12 meses después de la cirugía, y más adelante, una vez al año. Son importantes la información nutricional y las pruebas de laboratorio apropiadas. El suplemento vitamínico postoperatorio recomendado comprende un complejo multivitamínico reforzado con hierro (2 veces al día), calcio (1.000 mg diarios), vitamina D (800 UI diarias) y vitamina B<sub>12</sub> (1.500 µg una vez a la semana por vía *sublingual*). También es necesario el suplemento de proteínas (65-75 g/día). Inmediatamente después de la cirugía, el suplemento de proteínas se puede administrar en forma de batidos, pero conforme avanza la dieta se pueden suministrar más proteínas en forma de carne y queso.

En general, los pacientes permanecen hospitalizados durante más tiempo después de la cirugía abierta y, por tanto, muchas complicaciones postoperatorias se identifican durante la hospitalización. Debido a la duración más corta de la estancia hospitalaria con el BGYRL, pueden ocurrir diversas complicaciones postoperatorias después del alta. Es importante instruir al paciente y a sus allegados sobre los signos y síntomas de las complicaciones postoperatorias, entre ellos taquicardia, fiebre, aumento del dolor abdominal y náuseas o vómitos persistentes. Se deben suministrar instrucciones escritas al pa-

ciente y a sus allegados para que se pongan en contacto con el cirujano o con la consulta si la situación del paciente cambia o empeora.

## COMPLICACIONES ESPECÍFICAS DEL PROCEDIMIENTO

La complicación postoperatoria más devastadora es la fuga por la anastomosis. La fiebre, la taquicardia mantenida y la diuresis baja indican fuga anastomótica. Estos signos requieren valoración rápida mediante estudio radiológico gastrointestinal alto con contraste hidrosoluble o tomografía computarizada (TC). Si los síntomas persisten a pesar de las pruebas negativas, se pueden valorar una laparoscopia diagnóstica o una laparotomía exploradora. La fuga se suele identificar unos 5-7 días después de la cirugía. Conforme disminuye la duración media de la estancia hospitalaria después del BGYRL, se pide a diferentes miembros del equipo bariátrico que se mantengan en contacto telefónico con los pacientes. El personal de consulta y otros profesionales sanitarios en comunicación con estos pacientes deben estar informados sobre los signos y síntomas de las complicaciones postoperatorias comunes.

Una vez creado el reservorio, debe ser manipulado suavemente con pinzas atraumáticas. La gastrotomía creada para el eje del cabezal debe ser lo más pequeña posible para prevenir los huecos después de disparar la grapadora EEA. Se debe evaluar la integridad de los rodets anastomóticos y, si están incompletos, se debe reforzar la anastomosis según lo descrito. La tensión excesiva sobre la anastomosis también puede provocar fugas. El mesenterio del intestino delgado se debe seccionar lo suficiente como para prevenir la tensión innecesaria cuando el asa de Roux se lleva en dirección cefálica hasta el reservorio gástrico. También se debe tener cuidado para evitar la rotación del mesenterio o el intestino de la RBP o el asa de Roux.

La embolia pulmonar es una de las causas más frecuentes de muerte durante los 30 primeros días (0,9%). Además de la profilaxis habitual contra la TEV, se deben considerar los filtros temporales recuperables en la vena cava inferior (VCI) para los pacientes de alto riesgo con historia personal o familiar de embolia pulmonar. La posición del paciente es muy importante para reducir la TVP de las extremidades inferiores. Históricamente, esta operación se ha realizado en una posición de litotomía modificada con las rodillas flexionadas. Esta posición puede contribuir a la formación de TVP en las fosas poplíteas y las extremidades inferiores. La técnica descrita, con el paciente en decúbito supino, predispone menos a la estasis venosa de las extremidades inferiores, que puede ser un precursor de la formación de trombos venosos profundos.

Se puede producir hemorragia postoperatoria en el 4-6% de los pacientes. Las medidas de soporte son importantes cuando existen indicios de hemorragia anastomótica (rectorragia o hematemesis después de la cirugía). Se deben suspender la profilaxis de la TEV y el ketorolaco. Probablemente sean necesarias las transfusiones de sangre hasta que la hemorragia se detenga. Rara vez se necesita una endoscopia alta o una reintervención para detener la hemorragia.

La gastroyeyunostomía se puede realizar con una grapadora EEA de 21 o de 25 mm. La anastomosis creada con la grapadora EEA de 21 mm se ha asociado con una tasa más alta de estenosis. Por tanto, los autores prefieren la grapadora EEA de 25 mm. Si el cirujano prefiere la técnica de introducción transoral del cabezal, la grapadora EEA de 25 mm Autosuture permite bascular la plataforma del cabezal. Esta maniobra puede disminuir el traumatismo al esófago durante la colocación transoral del cabezal y provocar menos complicaciones orales/esofágicas.

Los vómitos repetidos 4-6 semanas después de la operación se deben valorar mediante estudio radiológico con contraste o endoscopia alta, puesto que en el 3-5% de los casos puede existir una estenosis de

la anastomosis. La dilatación con balón se puede realizar sin riesgos en régimen ambulatorio. Habitualmente son necesarias 2 o 3 dilataciones para tratar la estenosis. Después de la dilatación endoscópica, el paciente debe tomar sucralfato líquido cada 8 horas y un inhibidor de la bomba de protones 2 veces al día. Esta terapia se mantiene durante el periodo de dilataciones endoscópicas hasta 6 semanas después del último tratamiento. Se ha demostrado que el uso de puntos no reabsorbibles para reforzar la estenosis, el empleo de una grapadora EEA de 21 mm y las infecciones no tratadas por *Helicobacter pylori* aumentan las tasas de estenosis. Se debe considerar la endoscopia preoperatoria con pruebas para *H. pylori*, puesto que la infección por este germen aumenta la tasa de estenosis en casi un 30%.

La eventración de las heridas del trócar se ha descrito con trócares de 12 mm, por lo que es aconsejable cerrar todos los defectos aponeuróticos al terminar la operación. Existen en el mercado numerosos productos disponibles para facilitar la colocación de suturas transfasciales con hilo absorbible trenzado grueso. Si se produce una hernia de Richter en la herida de un trócar, la evolución puede ser desastrosa y difícil de diagnosticar en el paciente con obesidad mórbida.

Tanto la hernia interna como la obstrucción del intestino delgado han sido documentadas después del *bypass* gástrico. Durante la creación de un asa de Roux retrocólica, es posible que el intestino delgado se hernie a través del defecto del mesocolon transversal. Es aconsejable asegurar el yeyuno al mesocolon para prevenir esta complicación. De modo similar, se pueden formar hernias en el defecto mesentérico creado después de la yeyunoyeyunostomía. El cierre de ese ojal puede evitar la formación de una hernia interna postoperatoria. La pérdida de peso y la reducción del tejido adiposo intraabdominal pueden hacer que el defecto aumente de tamaño con el paso del tiempo, con el aumento consiguiente de la probabilidad de obstrucción del intestino delgado. La tercera localización común de la obstrucción interna es una hernia de intestino delgado por detrás del asa de Roux. Los pacientes presentan, a menudo varios años después de la operación, dolor abdominal cólico y síntomas de obstrucción intermitente del intestino delgado. La TC puede identificar el clásico patrón de «remolino» del intestino delgado y el mesenterio por detrás del asa de Roux. Si los síntomas persisten a pesar de una TC negativa, puede ser necesaria la laparoscopia (o la laparotomía abierta) para el diagnóstico.

Las complicaciones relacionadas con la incisión en el BGYRA ocurren hasta en el 50% de las ocasiones. Muchas heridas abiertas se infectan y requieren desbridamiento aumentando la frecuencia de eventraciones posteriores. Los problemas relacionados con la herida son menos comunes después del BGYRL y tienen una tasa de morbilidad menor. Los autores consideran que la evasión de la funda de la cámara sobre el cabezal de la grapadora contaminado ha reducido las infecciones de la herida operatoria del tercer trócar.

## RESULTADOS Y EVOLUCIÓN

La tasa de mortalidad después del BGYRL oscila alrededor del 1%. El riesgo aumenta en los pacientes con más de 65 años y en los muy obesos (más de 50 kg/m<sup>2</sup>). Las complicaciones y los fallecimientos son menos frecuentes en los centros con alto volumen de casos (más de 100 anuales). La tasa de fugas después del BGYRL en los centros con alto volumen es inferior al 0,15% (rango nacional publicado, 1-3%). Entre las demás complicaciones documentadas después del BGYRL se incluyen la obstrucción intestinal (1,73%), la hemorragia gastrointestinal o anastomótica (1,93%), la embolia pulmonar (0,41%), la eventración (0,47%) y la estenosis anastomótica (4,73%). Es razonable asumir estos riesgos si se tiene en cuenta el peligro que supone la obesidad mórbida durante toda la vida.

El *bypass* gástrico laparoscópico puede permitir que los pacientes pierdan del 60 al 80% del exceso de peso corporal. Numerosos informes han documentado la seguridad del procedimiento, así como la excelente resolución de las comorbilidades asociadas. Un metaanálisis reciente demostró que el 86% de los pacientes con *bypass* gástrico obtenían también mejoría significativa o resolución completa de la diabetes mellitus tipo II. Muchos pacientes con diabetes mellitus tipo II necesitan escasa o nula medicación contra la hiperglucemia después de la cirugía de *bypass* gástrico.

También se ha observado una resolución espectacular de la hipertensión después del *bypass* gástrico. Un metaanálisis demostró que la hipertensión se solucionaba o mejoraba en el 78,5% de los pacientes. Otro estudio en 500 pacientes operados con éxito de *bypass* gástrico encontró que la hipertensión se había resuelto en el 92% de los casos. De modo similar, el 85,7% de los pacientes con SAOS presentaron resolución de la enfermedad y pudieron interrumpir la terapia con CPAP después de un *bypass* gástrico. La hiperlipidemia y la hipercolesterolemia mejoraron en más del 93% de los pacientes. También se ha documentado resolución completa de la enfermedad por reflujo gastroesofágico en el 98% de los pacientes en una serie.

El *bypass* gástrico laparoscópico es un procedimiento técnicamente difícil que requiere un entrenamiento y un instrumental apropiados. Aunque el campo de la cirugía bariátrica puede plantear problemas en numerosos aspectos, el tratamiento de la obesidad mórbida y sus comorbilidades puede proporcionar numerosas satisfacciones.

### Lecturas recomendadas

- Abdel-Galil E, Sabry AA: Laparoscopic Roux-en-Y gastric bypass—Evaluation of three different techniques. *Obes Surg* 2002;12(5):639–642.
- Brolin RE, LaMarca LB, Kenler HA, Cody RP: Malabsorptive gastric bypass in patients with superobesity. *J Gastrointest Surg* 2002;6(2):195–203.
- Cho M, Carrodeguas L, Pinto D, et al: Diagnosis and management of partial small bowel obstruction after laparoscopic antecolic antegastric Roux-en-Y gastric bypass for morbid obesity. *J Am Coll Surg* 2006;202(2):262–268.
- Fernandez AZ, Jr, DeMaria EJ, Tichansky DS, et al: Experience with over 3,000 open and laparoscopic bariatric procedures: Multivariate analysis of factors related to leak and resultant mortality. *Surg Endosc* 2004;18(2):193–197.
- Frantzides CT, Carlson MA, Moore RE, et al: Effect of body mass index on nonalcoholic fatty liver disease in patients undergoing minimally invasive bariatric surgery. *J Soc Laparoendosc Surg* 2004;8(7):849–855.
- Frantzides CT, Zeni TM, Madan AK, et al: Laparoscopic Roux-en-Y gastric bypass utilizing the triple stapling technique. *J Soc Laparoendosc Surg* 2006;10(2):176–179.
- Higa KD, Boone KB, Ho T, Davies OG: Laparoscopic Roux-en-Y gastric bypass for morbid obesity: Technique and preliminary results of our first 400 patients. *Arch Surg* 2000;135(9):1029–1033.
- Madan AK, Frantzides CT: Triple-stapling technique for jejunojejunostomy in laparoscopic gastric bypass. *Arch Surg* 2003;138(9):1029–1032.
- National Institutes of Health Conference: Gastrointestinal surgery for severe obesity. Consensus Development Conference Panel. *Ann Intern Med* 1991;115:956–961.
- Nguyen NT, Goldman C, Rosenquist CJ, et al: Laparoscopic versus open gastric bypass: A randomized study of outcomes, quality of life, and costs. *Ann Surg* 2001;234(3):279–289.
- Podnos YD, Jimenez JC, Wilson SE, et al: Complications after laparoscopic gastric bypass: A review of 3464 cases. *Arch Surg* 2003;138(9):957–961.
- Pories WJ, Swanson MS, MacDonald KG, et al: Who would have thought it? An operation proves to be the most effective therapy for adult-onset diabetes mellitus. *Ann Surg* 1995;222(3):339–350.
- Schauer PR, Ikramuddin S, Gourash W, et al: Outcomes after laparoscopic Roux-en-Y gastric bypass for morbid obesity. *Ann Surg* 2000;232(4):515–529.
- Scopinaro N, Adami GF, Marinari GM, et al: Biliopancreatic diversion. *World J Surg* 1998;22(9):936–946.
- Sjostrom L, Lindroos A, Peltonen M, et al: Lifestyle, diabetes, and cardiovascular risk factors 10 years after bariatric surgery. *N Engl J Med* 2004;351:26.
- Wittgrove AC, Clark GW: Laparoscopic gastric bypass, Roux-en-Y 500 patients: Technique and results, with 3–60 months follow-up. *Obes Surg* 2000;10(3):233–239.
- Zeni TM, Frantzides CT, Mahr C, et al: Value of preoperative upper endoscopy in patients undergoing laparoscopic gastric bypass. *Obes Surg* 2006;16(2):142–146.

# Banda gástrica ajustable laparoscópica

La frecuencia de obesidad ha aumentando con rapidez notable, hasta llegar a convertirse en una epidemia de ámbito mundial. Los efectos de la obesidad sobre el individuo y sobre el sistema sanitario son graves y dramáticos. Mientras que el tratamiento médico ha tenido un éxito limitado, la cirugía bariátrica mínimamente invasiva ha demostrado ser un tratamiento con buenos resultados a largo plazo para la pérdida de peso en el individuo con obesidad mórbida. Particularmente la banda gástrica ajustable se ha convertido en un procedimiento para la pérdida de peso restrictivo, seguro y fiable. La Lap-Band® fue aprobada por la Food and Drug Administration (FDA) en junio de 2001. En Estados Unidos se han realizado ensayos con seres humanos desde 1998. Los primeros resultados fueron insatisfactorios debido al deslizamiento y la erosión por la banda. Sin embargo, las complicaciones disminuyeron sustancialmente cuando la colocación de la banda cambió desde la técnica perigástrica hasta el abordaje por la pars flácida (v. «Lecturas recomendadas»). La Lap-Band® (o banda gástrica ajustable laparoscópica [BGAL]) es una banda de elastómero de silicona de 13 mm de ancho que se coloca aproximadamente 3 cm caudal a la unión gastroesofágica. En Europa se utiliza también un sistema alternativo, la banda gástrica ajustable sueca (BGAS), que se compone igualmente de elastómero de silicona. La BGAS permite mayor ajuste de la circunferencia interna. La BGAS está pendiente de aprobación por la FDA en la actualidad.

## INDICACIONES OPERATORIAS

Para colocar la BGAL se utilizan las guías para cirugía bariátrica de los National Institutes of Health (NIH). Para cumplir los criterios operatorios, los pacientes deben tener un índice de masa corporal (IMC) por encima de 40 kg/m<sup>2</sup>, o un IMC de 35 a 39,9 kg/m<sup>2</sup>, además de alguna comorbilidad asociada a la obesidad (p. ej., hipertensión, diabetes o apnea obstructiva del sueño). Algunos cirujanos consideran que el umbral inferior del IMC debería disminuir todavía más, quizás hasta 30 kg/m<sup>2</sup>. Eso permitiría intervenir antes a los pacientes y prevenir las comorbilidades relacionadas con el peso cuando todavía no han aparecido. Además, debido a la seguridad, la facilidad de inserción y la reversibilidad potencial, la BGAL se está considerando como una alternativa segura para la población adolescente. Los informes sobre su uso en adolescentes con obesidad mórbida están aumentando. Sin embargo, en la actualidad la BGAL no está aprobada por la FDA para su colocación en pacientes menores de 18 años.

La BGAL es un procedimiento restrictivo eficaz para pacientes correctamente seleccionados. Existen otras opciones para la cirugía bariátrica, entre ellas los procedimientos combinados restrictivos/malabsortivos como el *bypass* gástrico en Y de Roux y la derivación biliopancreática con o sin cruce duodenal. Los dos procedimientos se pueden realizar mediante laparoscopia (BGYRL y DBPL), pero existe debate acerca de las indicaciones operatorias. Hasta la fecha no se han realizado ensayos prospectivos aleatorizados para comparar el BGYRL o la DBPL con la BGAL. Los datos de estudios no controlados sugieren que el BGYRL y la DBPL tienen una morbilidad y una mortalidad perioperatorias más altas que la BGAL, y que esta última proporciona menos pérdida de peso a corto plazo que el BGYRL o la DBPL. Aunque aún no se dispone de datos a largo plazo, parece que la BGAL se asocia con menos pérdida de peso a largo plazo que el BGYRL, pero la diferencia puede ser tan pequeña como el 10% del exceso de peso corporal. Numerosos expertos aceptan que la pérdida de peso a largo plazo depende en último término del paciente más que del procedimiento empleado. El éxito de la pérdida de peso a largo plazo requiere una estrategia de equipo multidisciplinario. Las modificaciones dietéticas y conductuales durante toda la vida, un programa de ejercicio estructurado y el consejo nutricional y psicológico son esenciales para la buena evolución del paciente candidato a cirugía de pérdida de peso.

Algunos cirujanos reservan la BGAL para pacientes con múltiples intervenciones quirúrgicas abdominales previas, de edad avanzada o jóvenes, con múltiples trastornos médicos coexistentes, con un deseo importante del paciente o con enfermedad intestinal inflamatoria. La BGAL, sin embargo, no está aprobada por la FDA en la actualidad para pacientes con enfermedad intestinal inflamatoria. Otros cirujanos recomiendan la BGAL como terapia quirúrgica de primera elección para la obesidad mórbida. Lo correcto sería realizar un ensayo aleatorizado prospectivo para comparar la BGAL con el BGYRL, con el fin de aclarar algunos de esos temas.

## EVALUACIÓN PREOPERATORIA, PRUEBAS COMPLEMENTARIAS Y PREPARACIÓN

La valoración preoperatoria debe incluir documentación de intentos de pérdida de peso sin cirugía, junto con prueba de valoración psicológica y consejo dietético. Existen diversas opciones para perder peso sin cirugía, pero ninguna ha demostrado éxito a largo plazo. El eje de cualquier programa médico de pérdida de peso debe incluir restricción calórica, suplemento de proteínas, un programa



de ejercicio estructurado, instrucción y soporte por un dietista y consejo psicológico. No es necesario que el consejo sea suministrado por un psicólogo o un psiquiatra. Sin embargo, es importante identificar y tratar a los pacientes que sufren hábito de comilonas (*binge*), exceso de ingesta o un trastorno depresivo mayor no tratado. Numerosas compañías de seguros han utilizado los criterios del NIH de intentos documentados de pérdida de peso con el fin de retrasar o negar la aprobación para posible cirugía bariátrica. Por desgracia, esa práctica establece normas para la pérdida de peso que no están basadas en datos científicos y que, de hecho, pueden tener efectos perjudiciales sobre los pacientes. Las restricciones impuestas por el seguro representan con frecuencia el aspecto más difícil de la preparación preoperatoria de los pacientes.

Numerosos cirujanos utilizan un libro de instrucción preoperatoria sobre la BGAL y guías dietéticas escritas para la intervención. Otros prefieren proporcionar ellos mismos las clases de instrucción preoperatoria, y algunos prefieren que un dietista complete la instrucción. La educación debe continuar durante el seguimiento clínico y mientras se introducen ajustes en el régimen. El paciente debe comprender que la cirugía bariátrica no es una «píldora mágica» y que será necesario cambiar no sólo lo que comen, sino cómo lo comen. El paciente debe recibir información continuada sobre la importancia de los ajustes que provocan restricción en el consumo de alimentos junto con sensación de saciedad.

Las pruebas preoperatorias dependen del estado de salud general del paciente y de las preferencias del cirujano. Puesto que la obesidad mórbida causa con frecuencia numerosas anomalías cardíacas y respiratorias, las pruebas preoperatorias pueden incluir una prueba de esfuerzo cardíológica, ecocardiograma, pruebas de función pulmonar y gasometría arterial. La apnea del sueño también es común en la obesidad mórbida, por lo que todos los pacientes deben ser valorados con historia o mediante un estudio formal del sueño. La utilización sistemática de la manometría esofágica es discutible. Sin embargo, es útil algún tipo de valoración del tracto gastrointestinal superior con el fin de diagnosticar las anomalías mucosas del esófago y el estómago, y la hernia hiatal. La falta de identificación y reparación de una hernia hiatal en el momento de la cirugía puede conducir a una bolsa grande y a reflujo gastroesofágico postoperatorio. La valoración del esófago y el estómago se debe hacer mediante endoscopia gastrointestinal alta o estudio radiológico con contraste de bario. Cada método tiene sus propias ventajas.

La preparación dietética preoperatoria puede comenzar después de completar la estratificación del riesgo médico y de recibir la preautorización de la compañía de seguros. Se ha demostrado que una dieta líquida rica en proteínas durante 2 semanas anteriores a la cirugía disminuye el tejido adiposo intraabdominal y retrae el lóbulo izquierdo del hígado. Esos beneficios de la pérdida de peso a corto plazo facilitan la exposición laparoscópica del estómago y la colocación segura de la banda. Se administran profilaxis contra la tromboembolia venosa (TEV) y una cefalosporina de primera generación. Es suficiente con una sola dosis intravenosa de antibiótico administrada antes de la cirugía.

## COLOCACIÓN DEL PACIENTE

La operación de BGAL se puede realizar con el paciente en decúbito supino o en posición de litotomía con las piernas separadas. Cualquiera que sea la posición, se deben utilizar dispositivos de compresión secuencial, puesto que la obesidad mórbida es un factor de riesgo independiente para TEV (v. cap. 10). En la posición de litotomía con las piernas separadas, el cirujano se coloca de pie entre las piernas del paciente. La mesa de operaciones debe tener

las dimensiones y la resistencia apropiadas para pacientes con obesidad mórbida. Si se utiliza la posición de litotomía, se necesitan estribos o extensiones para las piernas de tamaño adecuado. La colocación del paciente en posición de Trendelenburg inversa ayuda a exponer la unión gastroesofágica. Por tanto, el paciente debe estar bien asegurado a la mesa de quirófano. Las opciones incluyen bolsas con relleno de bolitas de polietileno y correas para las extremidades. Según sean la mesa y el tamaño del paciente, el cirujano y los ayudantes pueden necesitar taburetes.

## INSTRUMENTACIÓN

Los instrumentos empleados comúnmente para este procedimiento incluyen pinzas de DeBakey de longitud bariátrica (con y sin sistema de bloqueo), una pinza atraumática almohadillada, electrobisturí de gancho, apretador de la Lap-Band® y un disector curvo fino. En ocasiones se necesitan pinzas de Babcock de 5 mm y tijeras ultrasónicas. La mayoría de los cirujanos prefieren colocar una Lap-Band® de 10 cm. En ocasiones, sin embargo, puede ser necesaria una banda VG mayor para los pacientes con obesidad central grave o paredes gástricas más gruesas. Antes de iniciar el procedimiento, se comprueba la integridad de los tubos y globos, se ceban con suero fisiológico el tubo y la banda y se purga el aire presente en el sistema.

## COLOCACIÓN DE LOS TRÓCARES

Se utilizan cinco trócares (fig. 7-1). Antes de colocarlos, se infiltra cada sitio con anestésico local. El acceso a la cavidad abdominal se obtiene con un trócar de 12 mm con obturador óptico, colocado en el cuadrante superior izquierdo por debajo del margen costal, en el borde lateral de la vaina del recto. Esta técnica permite al cirujano ver las capas de la pared abdominal durante la colocación inicial del trócar. Esta incisión (1) también sirve como lugar para inserción de la banda y la posterior colocación del reservorio. Sin embargo, la banda gástrica actual no pasa a través de un trócar de 12 mm, por lo que será necesario retirar el trócar antes de la inserción

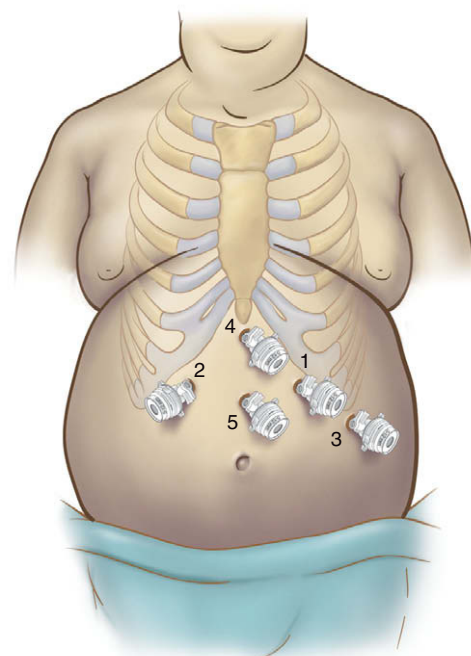


FIGURA 7-1. Posiciones de los cinco trócares para colocación de la banda gástrica ajustable laparoscópica (BGAL).

de la banda en el abdomen (mediante un introductor de Ponce para Lap-Band® o unas pinzas de Kelly largas). El trócar del cuadrante superior derecho (2) puede ser de 5 mm o de 10 mm. Los trócares restantes son de 5 mm. El trócar 3 se coloca lateral y caudal al trócar 1. El trócar 4 se coloca en posición subxifoidea. Este trócar se puede aumentar de tamaño si es necesario un separador hepático más grande. El último trócar (5) se coloca entre el ombligo y la apófisis xifoides. El laparoscopio se introduce a través del trócar 5. El primer ayudante utiliza el trócar 3 para separar el estómago y el trócar 4 para separar el lóbulo izquierdo del hígado. El cirujano se sitúa de pie entre las piernas del paciente y opera a través de los trócares 1 y 2 (manos derecha e izquierda, respectivamente).

## TÉCNICA OPERATORIA

El abordaje mínimamente invasivo para la BGAL es claro, pero este procedimiento puede resultar muy peligroso para el cirujano laparoscópico principiante. La presencia de una almohadilla de grasa preesofágica grande y un lóbulo izquierdo hepático de gran tamaño pueden dificultar la operación de forma considerable. Se han utilizado dos técnicas para colocación de la banda: 1) disección perigástrica y 2) técnica de la pars flácida. El método perigástrico conducía a numerosos fallos técnicos (deslizamiento y erosiones), por lo que en la actualidad rara vez se utiliza. Así pues, aquí sólo se describirá la técnica de la pars flácida.

### Exposición

Si el hígado es relativamente pequeño, la separación del lóbulo izquierdo se puede hacer con una sonda de palpación. En ocasiones pueden ser necesarios un separador atraumático de globo, un separador de abanico o un separador hepático de Nathanson. Después de separar el lóbulo izquierdo del hígado a través del trócar 4, el epiplón se sujeta y se tracciona en sentido caudal para exponer el ángulo de His. El primer ayudante puede separar el estómago o el ligamento gastroesplénico en sentido caudal a través del trócar 3 para ayudar a la exposición. La mano izquierda del cirujano debe traccionar el estómago en sentidos posterior y caudal, sin sujetar el estómago mismo, utilizando una pinza atraumática colocada a través del trócar 2. El ligamento frenoesofágico y el ángulo de His se deben abrir y disecar con un separador esofágico romo a través del trócar 1. En este punto es importante determinar la presencia de una hernia hiatal, que si existe deberá ser reparada.

Si el paciente tiene una almohadilla grasa preesofágica grande o ligamentos gastrohepáticos grandes, puede ser necesario eliminar la almohadilla grasa. La maniobra es necesaria en menos del 10% de los pacientes, sobre todo cuando se utiliza una banda de 10 cm. Algunos cirujanos, sin embargo, eliminan sistemáticamente la almohadilla grasa anterior para facilitar la colocación de las suturas de fijación. La exéresis de la almohadilla grasa puede requerir electrobisturí o tijeras ultrasónicas. Se debe tener cuidado para evitar el daño de la serosa del estómago, ya que eso puede conducir a una erosión posterior. No es necesario eliminar la almohadilla grasa completa, sino sólo la cantidad suficiente para asegurar que la banda no queda demasiado ajustada y que las suturas de fijación se pueden colocar en el estómago.

### Disección retrogástrica

Se entra en el saco menor mediante sección de la pars flácida, el plano avascular del ligamento gastrohepático superficial al lóbulo caudado (fig. 7-2). Se puede seccionar mediante el electrobisturí a través del trócar 1. Incluso en caso de obesidad mórbida, esa área es con frecuencia fina y libre de vasos sanguíneos. Después de abrir

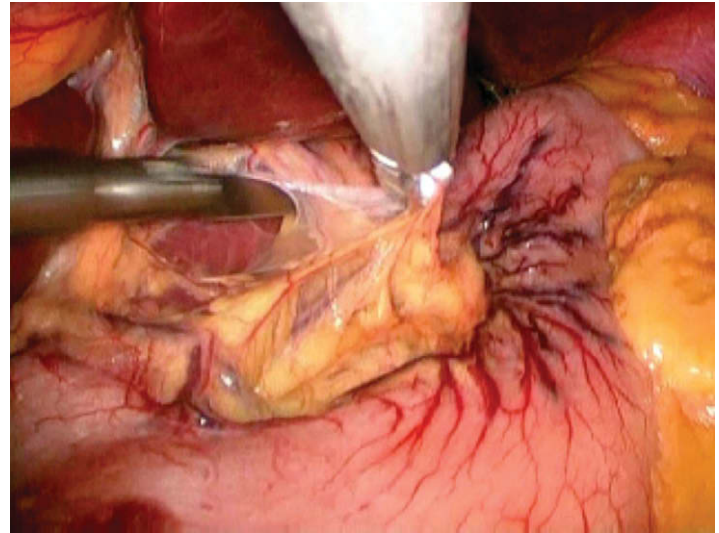


FIGURA 7-2. Se entra en el saco menor mediante sección roma del plano avascular del ligamento gastrohepático (pars flácida).

la pars flácida, se pueden ver tres estructuras importantes: el lóbulo caudado, la vena cava y el fascículo derecho del pilar derecho del diafragma. El separador hepático puede retraer el lóbulo hepático, de forma que se pueda exponer la vena cava. El fascículo derecho del pilar derecho estará a la izquierda de la vena cava. La identificación del esófago o el estómago no es necesaria en este punto. El fascículo derecho del pilar derecho se debe seguir hasta su base, donde una almohadilla grasa cursa transversalmente. Después se colocan un separador esofágico a través del trócar 2 (mano izquierda) y una pinza atraumática a través del trócar 1 (mano derecha). La pinza atraumática proporciona tracción ascendente del lado del estómago. El separador esofágico se coloca justo anterior al fascículo derecho del pilar derecho (fig. 7-3) y se inserta suavemente hacia el ángulo de His. Durante esa maniobra, cualquier resistencia debe alertar al cirujano de que el separador no está en el plano correcto. El instrumento no se debe torcer ni girar durante esta parte de la disección. Lo más correcto es que el instrumento «caiga» en el espacio retrogástrico. Una vez que la punta del separador esofágico ha sido colocada en el ángulo de His, la grasa sobreyacente a la punta del instrumento puede ser eliminada por el ayudante con una pinza roma. En ocasiones el fundus gástrico puede rodar sobre

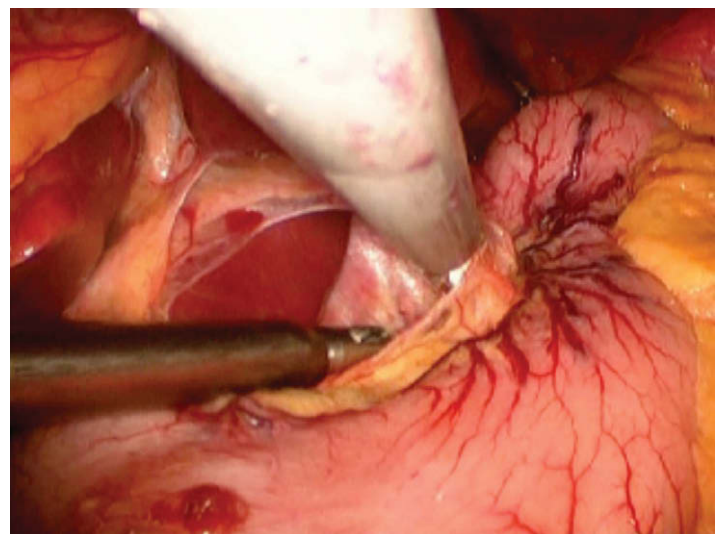


FIGURA 7-3. El separador esofágico se usa para seccionar el peritoneo a lo largo del pilar derecho del diafragma, por detrás de la unión gastroesofágica.



la punta del separador esofágico. En ese caso, el separador debe ser enderezado y ajustado para evitar el fundus. Cuando la punta del separador esofágico es claramente visible en el ángulo de His, se ha completado la disección retrogástrica.

### Colocación de la banda

La banda se puede insertar en el abdomen a través de un trócar de 15 mm o directamente a través de la pared abdominal después de retirar el trócar 1. En el mercado se puede encontrar un dispositivo para introducción de la banda (Ponce Lap-Band Introducer), aunque también se pueden emplear unas pinzas de Kelly. Hay que tener cuidado de no sujetar el globo directamente, ya que eso podría dañar la banda. Una vez introducida la banda en el abdomen, la punta del tubo se coloca en una pinza Debaquey con sistema de bloqueo, en ángulo agudo con las palas de la pinza. El ángulo agudo facilita la colocación de la punta del tubo en la abertura al final del separador esofágico (fig. 7-4). Una vez colocado el tubo, el ayudante sujeta el tubo y pasa varios centímetros a través del separador esofágico. Las maniobras agresivas en este punto pueden dañar el tubo. El cirujano endereza el separador esofágico y lo retira por detrás del estómago, empujando el tubo desde la izquierda hacia la derecha.

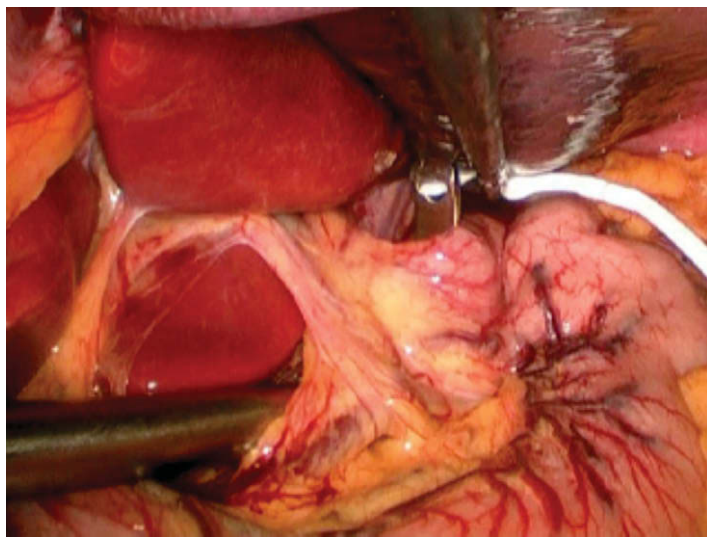


FIGURA 7-4. Colocación de la punta del tubo Lap-Band® en el extremo del separador esofágico.

Conforme el separador esofágico (con la punta de la banda) se saca del espacio retrogástrico, se sujeta la punta del tubo y se saca del separador esofágico. En este punto sólo se utilizan instrumentos sin bloqueo para sujetar el tubo de la banda, ya que los instrumentos con sistema de fijación pueden aplicar una fuerza excesiva sobre el tubo, lo que a su vez podría dañar la banda. Con el movimiento continuo de una mano sobre la otra, el tubo se pasa detrás del esófago hasta que pasa la banda. La hebilla de la banda puede quedar apresada en el tejido a lo largo del fascículo derecho del pilar derecho. La tracción suave de la banda y el tubo hacia el bazo expondrá ese tejido y permitirá un paso más fácil.

Una vez que la banda ha sido empujada desde la izquierda hacia la derecha detrás del estómago y se mueve con libertad en esa posición, el extremo del tubo se inserta a través de la hebilla de la banda (fig. 7-5). Antes de apretar la banda, se puede insertar por la boca el tubo de calibración de globo gástrico. Ese dispositivo es una sonda gástrica flexible diseñada para procedimientos quirúrgicos gástricos y bariátricos que facilita la identificación y el dimensiona-

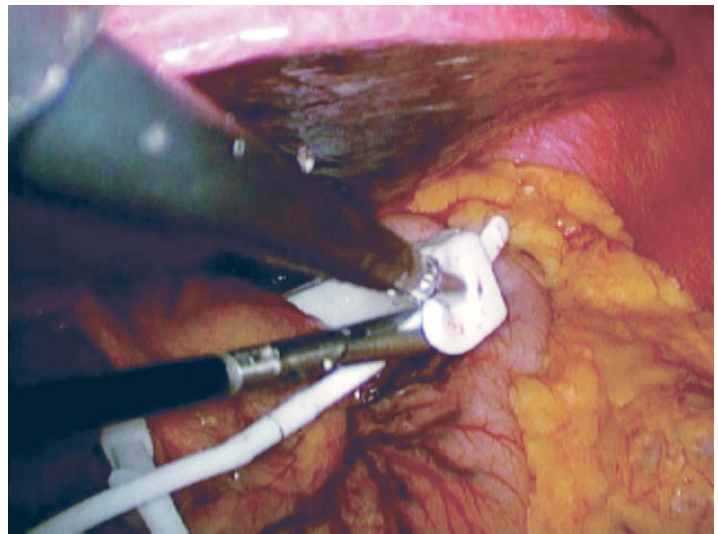


FIGURA 7-5. El extremo del tubo se coloca a través de la hebilla con el fin de apretar la Lap-Band®.

do de la bolsa. El tubo debe ser insertado por un anestesiólogo y colocado en el estómago a 45 cm. Una vez colocado el globo de dimensionado, se le pueden insuflar 20 ml de aire, con lo que se infla el globo en el estómago distal a la banda. Después se retira el tubo de calibración, estirando el globo en dirección cefálica hacia la unión gastroesofágica. Una vez inflado, el globo se puede ver en el estómago. La banda se debe colocar alrededor del ecuador del globo. Después se desinfla el globo y se saca el tubo de calibración antes de apretar la banda. La utilización del tubo de calibración permite la colocación correcta de la banda. Sin embargo, la disección apropiada también puede asegurar que la banda se encuentra en posición correcta. Numerosos cirujanos han abandonado el empleo del tubo de calibración, ya que el dispositivo proporciona escaso beneficio una vez completada la curva de aprendizaje. Además, aunque pequeño, el riesgo de perforación es real.

Con el fin de apretar con seguridad la banda, se puede usar un instrumento de cierre de la Lap-Band®. Ese dispositivo tiene un gancho que se coloca en el orificio de la hebilla. La punta del instrumento de cierre ajusta en el extremo del área gruesa del tubo, inmediatamente distal a la banda. Al tirar del tubo, la banda queda fija en su lugar con esfuerzo mínimo (fig. 7-6). Como alternativa se pueden usar dos pinzas atraumáticas para obtener el mismo efecto,

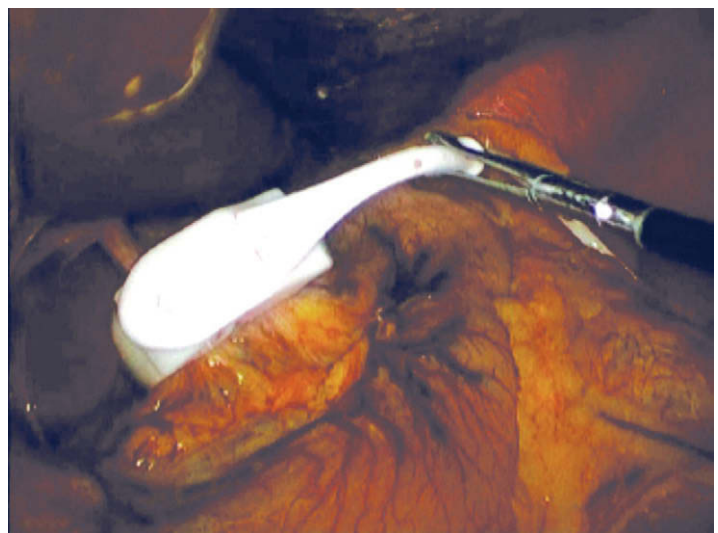


FIGURA 7-6. Cierre completado de la Lap-Band®.



también con esfuerzo mínimo. Es imprescindible que la banda no quede demasiado apretada alrededor del estómago. Debe estar suficientemente floja para poder pasar otro instrumento entre la banda y el estómago. Si la banda está demasiado apretada, la eliminación de la almohadilla grasa anterior puede ayudar a aflojar el ajuste. Esa maniobra se puede realizar con la banda colocada. Si la banda sigue estando demasiado apretada después de eliminar la almohadilla grasa anterior, se puede seccionar el tejido adiposo a lo largo de la curvatura menor y el ligamento gastrohepático. Se debe tener cuidado para no dañar el suministro vascular de la curvatura menor del estómago ni el nervio de Latarjet. En algunos varones de tamaño corporal grande o en pacientes con tejido adiposo perigástrico abundante, se puede considerar el empleo de una banda VG. Esa banda tiene un diámetro interno más grande, lo que proporciona más flexibilidad en el paciente con paredes gástricas más gruesas y grasa excesiva cerca de la unión gastroesofágica.

Después se colocan suturas de fijación gástricas (suturas gastrogástricas) para asegurar el estómago sobre la banda. Los puntos sueltos de material no absorbible grueso fijan el estómago en posiciones caudal (primero) y cefálica a la banda. La primera sutura se coloca anterolateral a la hebilla. Las suturas se deben colocar de forma que el estómago «envuelto» alrededor de la banda no quede demasiado tenso. El primer bocado de la sutura se toma en el estómago caudal a la banda. El segundo bocado de la sutura se toma después de que la almohadilla grasa ha sido sujeta y empujada en dirección cefálica, de forma que se pueda tomar un buen bocado del estómago. Se anuda la sutura para crear una envoltura alrededor de la banda. Es importante asegurarse de que las suturas se colocan suficientemente lejos de la banda, de forma que una vez aseguradas, la envoltura no quede demasiado ajustada. Una envoltura floja es útil para prevenir las erosiones. Una vez colocado y asegurado el primer punto, éste se utiliza para rotar el estómago hacia la derecha del paciente, lo que expondrá el área de la banda que no está cubierta. Las suturas siguientes (1 a 3) se colocan para evitar que la banda se deslice hacia el ángulo de His (fig. 7-7). La última sutura se debe colocar alta en el ángulo de His para prevenir el prolapso gástrico o un «deslizamiento» anterior de la banda. En tanto que se coloque una sutura alta en el fundus cerca del ángulo de His, el riesgo de prolapso gástrico es escaso. Además, las suturas gastrogástricas no se deben colocar sobre la hebilla de la banda, ya

que se ha demostrado el riesgo de erosión de la banda en esos casos. Después de realizar la envoltura, la banda todavía debe rotar a lo largo de su circunferencia sin ninguna dificultad, y permitir el paso de un instrumento entre la banda y el estómago. Si la envoltura queda demasiado ajustada, debe ser desmontada y rehecha. La nueva envoltura se debe dejar más suelta mediante incorporación del estómago más caudal a la banda.

### Colocación del reservorio

Después de colocar la banda, el tubo se sujeta y se saca a través del trócar 1. Se evacua el neumoperitoneo y se quitan los trócares. No es necesario cerrar los defectos fasciales si se han utilizado trócares sin cuchilla. Después de la infiltración de anestésico local en los tejidos subcutáneos, se amplía la incisión del trócar 1 y se crea una bolsa subcutánea para el reservorio de acceso. Es importante identificar la fascia de la vaina del recto anterior. La identificación puede ser difícil en el paciente con una gran cantidad de grasa subcutánea. Una vez hallada la fascia anterior, se colocan cuatro suturas que se correspondan con los cuatro cuadrantes del reservorio de acceso.

La punta del tubo se corta de forma que conecte con el del reservorio. Los dos componentes se unen con el conector de acero inoxidable, que se conecta al reservorio. Es necesaria una presión mantenida constante para conectar los dos componentes. Si se aplica demasiada presión y el tubo se acoda bruscamente, puede producirse un desgarramiento en el mismo. En ese caso, se puede cortar separándolo del conector metálico para volverlo a conectar. Se puede utilizar gasa para tirar del tubo. El conector de acero también se puede sumergir en solución salina, que actuará como un lubricante. Los componentes se deben unir de forma que el conector de acero inoxidable deje de verse.

El reservorio se sutura después a la fascia utilizando los cuatro orificios para suturas existentes en su base. Se pueden emplear suturas monofilamento no absorbibles gruesas. Cada sutura se anuda mientras el ayudante sostiene el reservorio sobre la fascia anterior. En este momento, es importante asegurar que el tubo vuelve a entrar en el abdomen, de forma que no quede acodado al pasar de nuevo a través de la fascia. Una vez confirmada la colocación satisfactoria del reservorio de acceso y el tubo, la herida se debe irrigar y cerrar en por lo menos dos capas.

### CUIDADOS POSTOPERATORIOS

El paciente puede ser extubado inmediatamente después de la cirugía. Si sufre apnea obstructiva del sueño, es importante disponer de una máquina de presión positiva continua en la vía aérea. La mayoría de los pacientes pueden pasar desde la unidad de cuidados postanestesia a la sala de la cirugía. El paciente puede caminar con ayuda el día de la cirugía. La movilización precoz después de la intervención es imperativa para reducir el riesgo de trombosis venosa postoperatoria. Habitualmente no es necesario el ingreso en la unidad de cuidados intensivos, a menos que existan indicaciones específicas para la monitorización. El paciente permanece en dieta absoluta durante la primera noche. El dolor se controla con morfina intravenosa intermitente potenciada con ketorolaco intravenoso pautado. La mañana siguiente a la cirugía se hace un estudio radiológico gastrointestinal alto (GIA) con contraste hidrosoluble para comprobar la ausencia de lesión gástrica y de fuga del contraste. También es importante documentar la posición de la banda y el vaciamiento esofágico distal a la banda. Si los resultados del estudio son satisfactorios, se puede iniciar una dieta líquida bariátrica (sin azúcar ni bebidas carbonatadas). El paciente puede ser dado de

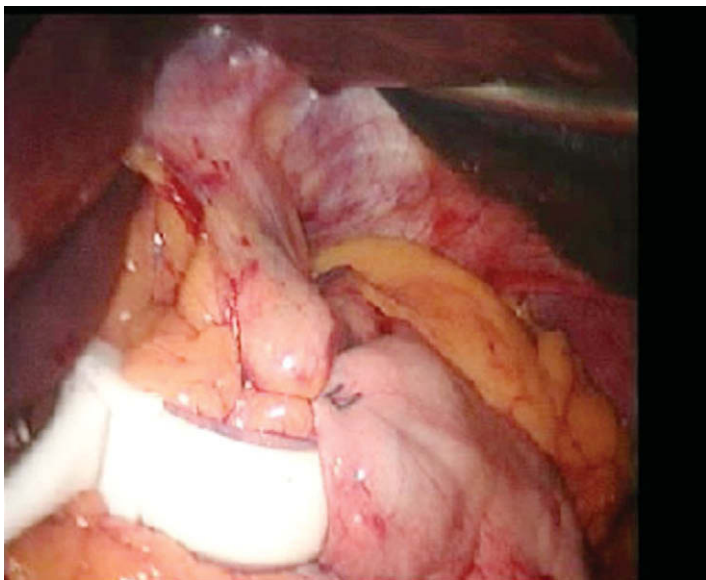


FIGURA 7-7. Envoltura gástrica completa. Obsérvese que la hebilla no está incorporada en la envoltura.

alta más tarde ese mismo día si tolera la ingesta oral y obtiene un control suficiente del dolor con medicación oral. Algunos cirujanos dan de alta a los pacientes el mismo día de la intervención, y se ha demostrado que puede hacerse sin peligro. Sin embargo, los autores prefieren la observación durante una noche y realizar un estudio con contraste la mañana siguiente a la intervención. Aunque el estudio GIA se puede llevar a cabo el día de la cirugía, la mayoría de los pacientes lo toleran mejor a la mañana siguiente.

La dieta líquida bariátrica se debe mantener durante 2 semanas después de la cirugía para ayudar a prevenir las arcadas o los vómitos. Todos los pacientes son vistos una semana después de la cirugía para comprobar la ausencia de disfagia y de vómitos. Las incisiones, sobre todo en el sitio del reservorio de acceso, deben ser inspeccionadas en busca de signos de infección. El primer ajuste del globo se realiza 6 semanas después de la cirugía. Los ajustes más tempranos pueden conducir a disfagia por banda estrecha, deslizamiento o erosiones. Después del primer ajuste, los pacientes son vistos mensualmente y son evaluados respecto a la necesidad de nuevos ajustes. Los objetivos de pérdida de peso son de 0,5-1 kg por semana. Si no se cumple ese objetivo y el hambre persiste después de ingerir 115 g de alimentos, la banda debe ser ajustada. Es importante integrar el ejercicio diario, las restricciones dietéticas y la modificación conductual en los hábitos del paciente operado. La combinación de ajuste agresivo de la banda y la colaboración del paciente proporcionará el beneficio máximo para la salud y la pérdida de peso. Los ajustes se pueden realizar bajo radioescopia o en la consulta. El empleo sistemático de la radioescopia permite el acceso rápido al reservorio subcutáneo y la verificación de la posición de la banda, lo que minimiza el riesgo de que apriete excesivamente. La escopia también permite identificar la dilatación de la bolsa o el esófago. El diagnóstico precoz de dilatación de la bolsa y la reducción subsiguiente del volumen de la banda disminuirá el riesgo de prolapso gástrico o dilatación de la banda.

## COMPLICACIONES ESPECÍFICAS DEL PROCEDIMIENTO

### Infección

Las infecciones superficiales de la herida sobre el reservorio de acceso deben ser vigiladas cuidadosamente. Pueden ser necesarios el ingreso hospitalario y los antibióticos intravenosos para prevenir las infecciones del reservorio o de la banda. La infección de la herida del reservorio, si no se puede controlar con las medidas conservadoras, puede requerir terapia quirúrgica. Si la infección se limita al reservorio (sin indicios de infección intraabdominal), se debe considerar un intento de conservar la banda. El tubo se puede seccionar laparoscópicamente y dejarlo suelto en el abdomen. Después se puede abrir la herida del reservorio para retirarlo. Una vez resuelta la infección y curada la herida, se puede insertar un nuevo reservorio. El tubo se puede identificar mediante laparoscopia para llevarlo al nuevo reservorio. Si existen signos de infección intraabdominal, se deben retirar la banda y el reservorio para permitir la resolución del proceso.

### Reflujo gastroesofágico

La mayoría de los pacientes con reflujo gastroesofágico antes de la cirugía experimentan alivio de sus síntomas después de la BGAL. Por desgracia, sin embargo, algunos pacientes pueden experimentar un aumento del reflujo después de la cirugía. Con frecuencia, ese reflujo guarda relación con el llenado excesivo de la banda. Los síntomas se pueden mejorar mediante extracción de líquido de la banda. En ocasiones el reflujo se debe a falta de identificación

y reparación de una hernia hiatal durante la operación inicial. Se puede emplear una reoperación laparoscópica para reparar la hernia hiatal; sin embargo, la banda deberá ser recolocada de nuevo. Por tanto, el cirujano debe permanecer atento respecto al diagnóstico y a la reparación de cualquier hernia hiatal antes del procedimiento de BGAL.

### Agrandamiento o deslizamiento de la bolsa

La bolsa puede aumentar de tamaño si la banda está demasiado apretada y el paciente continúa comiendo en exceso. En ese caso, se debe aflojar la banda. El agrandamiento de la bolsa acabará conduciendo a deslizamiento. Conforme la bolsa aumenta de tamaño, puede empujar la banda en sentido distal, induciendo el deslizamiento. Así pues, la demostración radiográfica de una bolsa agrandada debe llevar al aflojamiento de la banda, lo que minimizará el riesgo de deslizamiento. Éste puede estar causado por diversas razones. Se ha sugerido que los errores técnicos, la rápida pérdida de peso y la comida en exceso contribuyen al deslizamiento de la banda. Cuando se utilizaba la técnica perigástrica para colocación de la banda, era común el deslizamiento posterior. Con el cambio al abordaje por la pars flácida para colocación de la banda, se han identificado con más frecuencia los deslizamientos anteriores. Hay poca probabilidad de desarrollar un deslizamiento posterior con la técnica de la pars flácida, debido a la disección mínima necesaria en el espacio retrogástrico. Puede ocurrir un deslizamiento anterior en el ángulo de His secundario a la colocación de las suturas de fijación de la banda en posición demasiado caudal a lo largo de la curvatura mayor. Es imperativo colocar las suturas de fijación en posición alta sobre el fundus del estómago, lo que debe minimizar el riesgo de deslizamiento anterior. Además, los vómitos forzados o las arcadas pueden hacer que las suturas se desgaren, lo que también puede causar deslizamiento.

El deslizamiento se puede diagnosticar en las radiografías simples de abdomen. En lugar de la orientación diagonal normal de la banda (posición de las 2 a las 8 del reloj), ésta se ve en una posición horizontal (de izquierda a derecha) bajo los rayos X. Se requiere una intervención quirúrgica para fijar el deslizamiento. Esta intervención se puede hacer por laparoscopia. En caso de deslizamiento anterior, el fundus del estómago quedará en posición cefálica a la banda (prolapso gástrico). Una vez disecado el lóbulo izquierdo del hígado para liberarlo de la banda y la bolsa, se identifican las suturas de fijación y se seccionan para separar la envoltura. Quizás sea posible reducir el estómago a través de la banda en este punto. Si no es posible, la banda debe ser aflojada y el estómago reducido. Después se puede reposicionar la banda y colocar nuevas suturas de fijación gastrogástricas. Se debe prestar atención al fundus gástrico cerca del ángulo de His para prevenir nuevos deslizamientos.

### Erosión

La tasa de erosión es de aproximadamente el 1%. Sin embargo, existen pocos datos sobre la etiología de una erosión de la banda. Cualquier cuerpo extraño puede inducir tendencia a la erosión, por lo que es imperativa una actitud vigilante en todos los pasos del procedimiento BGAL. Hay que evitar los desgarros serosos, que se deben reparar cuando se identifican. La banda no se debe apretar demasiado alrededor del estómago. Además, las suturas de fijación no se colocarán demasiado altas. Todas las suturas se anudarán para aproximar el tejido sin constreñirlo. Por último, el primer ajuste no se debe realizar hasta 6 semanas después de la operación. De esa forma, se dará tiempo para que ceda el edema causado por el procedimiento. Una infección tardía de la herida del reservorio puede ser un signo de presentación de una erosión. Se debe tratar

con retirada de la banda, lo que se puede obtener con ayuda endoscópica o mediante laparoscopia. Después de la retirada de la banda y del cierre de la perforación, se puede realizar otro tipo de procedimiento bariátrico o colocar otra banda en una fecha posterior.

### Problemas relacionados con el reservorio

Los problemas relacionados con el reservorio no son infrecuentes después de la BGAL. Es imperativo suturar el reservorio a la fascia usando los 4 orificios disponibles. Eso ayudará a prevenir la migración y el deslizamiento. Sin embargo, el desplazamiento del reservorio se puede producir a pesar de ese anclaje. Si el reservorio no es accesible mediante escopia, puede ser necesaria la reoperación. En general, se puede hacer bajo anestesia local. El reservorio se debe retirar y recolocar en un lugar diferente, puesto que la cápsula puede dificultar la colocación de las suturas de fijación fascial apropiadas. El tubo de la banda también se puede angular en el sitio de entrada fascial. Si el tubo se angula no será posible ajustar la banda. Será necesaria la reoperación para mover el reservorio y reajustar el tubo de forma que siga una ruta más directa en la fascia y la cavidad peritoneal.

### RESULTADOS Y EVOLUCIÓN

Los resultados de la BGAL fueron deficientes inicialmente en Estados Unidos. Entre los factores implicados en esos resultados desfavorables se incluyeron la curva de aprendizaje del procedimiento, las dificultades técnicas y el control postoperatorio de la banda gástrica. Sin embargo, datos recientes han demostrado que la banda gástrica puede conducir a una pérdida de peso impresionante, así como a resolución de los trastornos relacionados con la obesidad. Se han comunicado pérdidas de más del 50% del exceso de peso a los 3 años. Ese porcentaje es inferior al descrito con el *bypass* gástrico. No obstante, la banda gástrica ajustable se asocia con una tasa de mortalidad menor (< 0,1%) en comparación con el *bypass* gástrico.

Además, se ha demostrado la resolución o la mejoría de la diabetes tipo II, la hipertensión y la apnea obstructiva del sueño. Todavía no se dispone de datos a largo plazo en grupos aleatorizados de pacientes para comparar la BGAL con el BGYRL, por lo que continúa el debate sobre los méritos de los dos procedimientos bariátricos. Sin embargo, se ha comprobado que la BGAL puede proporcionar resultados excelentes en el paciente motivado, con seguimiento estrecho dentro de un programa bariátrico estructurado.

### Lecturas recomendadas

- Ahroni JH, Montgomery KF, Watkins BM: Laparoscopic adjustable gastric banding: Weight loss, co-morbidities, medication usage and quality of life at one year. *Obes Surg* 2005;15(5):641–647.
- Fielding GA, Duncombe JE: Laparoscopic adjustable gastric banding in severely obese adolescents. *Surg Obes Relat Dis* 2005;1(4):399–405.
- Fielding GA, Ren CJ: Laparoscopic adjustable gastric band. *Surg Clin North Am* 2005;85(1):129–140.
- O'Brien PE, Dixon JB, Laurie C, Anderson M: A prospective randomized trial of placement of the laparoscopic adjustable gastric band: Comparison of the perigastric and pars flaccida pathways. *Obes Surg* 2005;15(6):820–826.
- Parikh MS, Fielding GA, Ren CJ: U.S. experience with 749 laparoscopic adjustable gastric bands: Intermediate outcomes. *Surg Endosc* 2005;19(12):1631–1635.
- Ponce J, Haynes B, Fromm R, et al: Effect of Lap-Band-induced weight loss on type 2 diabetes mellitus and hypertension. *Obes Surg* 2004;14(10):1335–1342.
- Provost DA: Laparoscopic adjustable gastric banding: An attractive option. *Surg Clin North Am* 2005;85(4):789–805.
- Ren CJ, Fielding GA: Laparoscopic adjustable gastric banding: Surgical technique. *J Laparoendosc Adv Surg Tech A* 2003;13(4):257–263.
- Ren CJ, Weiner M, Allen JW: Favorable early results of gastric banding for morbid obesity: The American experience. *Surg Endosc* 2004;18(3):543–546.
- Tolonen P, Victorzon M, Makela J: Impact of laparoscopic adjustable gastric banding for morbid obesity on disease-specific and health-related quality of life. *Obes Surg* 2004;14(6):788–795.
- Watkins BM, Montgomery KF, Ahroni JH, et al: Adjustable gastric banding in an ambulatory surgery center. *Obes Surg* 2005;15(7):1045–1049.
- Weiner R, Blanco-Engert R, Weiner S, et al: Outcome after laparoscopic adjustable gastric banding—8 years experience. *Obes Surg* 2003;13(3):427–434.



# Gastrectomía tubular mínimamente invasiva

Tanto los National Institutes of Health como la Organización Mundial de la Salud han reconocido que la cirugía bariátrica es beneficiosa en el tratamiento de la obesidad mórbida. La expansión reciente de la cirugía bariátrica laparoscópica ha afectado sobre todo a dos procedimientos quirúrgicos, el *bypass* gástrico en Y de Roux laparoscópico (BGYRL) y la banda gástrica ajustable laparoscópica (BGAL). Esos procedimientos representaron más de 150.000 casos durante 2005 en Estados Unidos. Aunque el BGYRL puede inducir pérdida de peso a largo plazo, también puede tener efectos secundarios, como anemia ferropénica, osteoporosis y osteomalacia secundarias a malabsorción de calcio, úlcera de boca anastomótica y herniación interna. El riesgo de malabsorción con el procedimiento de derivación biliopancreática/cambio duodenal es todavía mayor y ha limitado su adopción general. La operación de BGAL requiere la inserción de un cuerpo extraño, que puede erosionar hasta incluirse en la luz gástrica o deslizarse y requerir revisión. La necesidad de ajustes frecuentes de la banda gástrica ajustable y una pérdida de peso típicamente menor (en comparación con el BGYRL) también disminuyen la eficacia global del procedimiento de BGAL.

Un procedimiento bariátrico alternativo es la gastrectomía tubular laparoscópica. Con esta operación, la pérdida de peso se debe principalmente a restricción calórica por disminución de la capacidad del estómago. La gastrectomía tubular es en general menos efectiva para inducir pérdida de peso que el *bypass* gástrico, pero no produce los efectos secundarios de esta última intervención. Se mantiene la continuidad gastrointestinal normal, con lo que se elimina el riesgo de malabsorción. Además, se ha demostrado que tanto la hormona grelina como el hambre disminuyen después de la gastrectomía tubular, lo que puede contribuir al efecto de pérdida de peso. Ese supuesto efecto hormonal puede ser un factor diferenciador importante entre la gastrectomía tubular y la gastroplastia con banda vertical u operación de Magenstrasse o Mill. Aunque los datos a largo plazo no son completos, parece que la gastrectomía tubular laparoscópica puede producir pérdida de peso al menos comparable a la proporcionada por la BGAL, o quizás mayor. Algunos cirujanos que utilizan la gastrectomía tubular pueden considerarla un procedimiento de primera fase para pacientes seleccionados (p. ej., superobesos). Sin embargo, en la actualidad existen algunos datos que documentan la eficacia de la gastrectomía tubular por sí misma como operación bariátrica definitiva.

## INDICACIONES OPERATORIAS

La gastrectomía tubular fue introducida inicialmente como un componente de la operación DBP. El conocimiento de que los pacientes con un índice de masa corporal (IMC) superior a 60 kg/m<sup>2</sup> tienen un

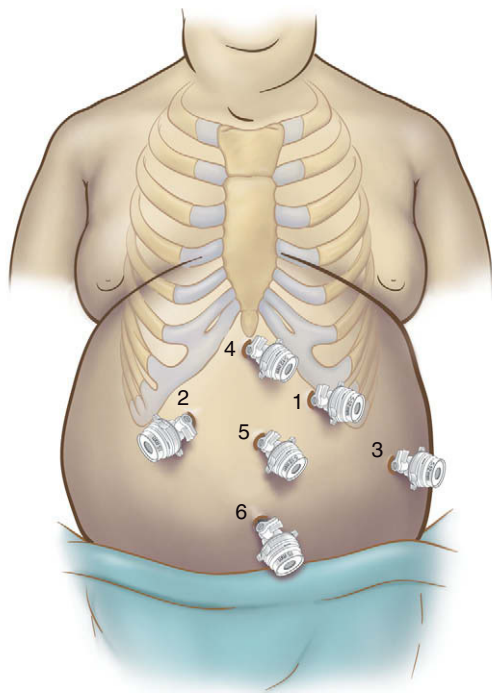
riesgo aumentado de mortalidad comparados con los que tienen un IMC inferior a 60 kg/m<sup>2</sup> condujo a la cirugía en dos tiempos. Primero se realizaba la gastrectomía tubular, seguida por DBP en una fecha posterior, cuando había disminuido el IMC. Sin embargo, se evidenció la posibilidad de obtener una pérdida de peso impresionante con la gastrectomía tubular sola. Las indicaciones actuales para la gastrectomía tubular incluyen un IMC por encima de 60 kg/m<sup>2</sup>, comorbilidad grave (como situación cardiorrespiratoria deficiente o cirrosis), artritis con dependencia de fármacos antiinflamatorios no esteroideos (para evitar la úlcera de boca anastomótica del BGYRL) y conversión de un procedimiento BGAL fracasado. Algunos pacientes eligen la gastrectomía tubular para evitar las complicaciones a largo plazo del BGYRL. Además, se puede decidir usar la gastrectomía tubular en los casos de sospecha de abdomen «bloqueado» u «hostil» secundario a adherencias densas.

## EVALUACIÓN PREOPERATORIA, PRUEBAS COMPLEMENTARIAS Y PREPARACIÓN

La valoración preoperatoria para la gastrectomía tubular laparoscópica es similar a la recomendada para el BGYRL. Los pacientes con factores de riesgo cardíacos o IMC superior a 60 kg/m<sup>2</sup> se deben someter a pruebas de esfuerzo cardiológicas; también puede ser necesaria la evaluación pulmonar. La endoscopia se utiliza sistemáticamente para descartar esófago de Barrett, ulceración o un tumor que puede alterar el tratamiento médico o quirúrgico de estos pacientes. Los pacientes con enfermedad por reflujo gastroesofágico grave no deben ser sometidos a gastrectomía tubular, puesto que esa intervención puede exacerbar los síntomas de reflujo. También se hace una ecografía abdominal. Cuando se diagnostica coledoclitiasis se hace una colecistectomía simultánea. Se inicia una dieta baja en calorías varias semanas antes de la operación con el fin de reducir el tamaño del hígado. La preparación intestinal con 2 litros de polietilenglicol 3350 y antibióticos orales (neomicina y eritromicina base) se administra el día antes de la cirugía, junto con una dieta de líquidos claros. Como alternativa se puede utilizar un laxante de bifosfonato de sodio y fosfato de sodio. El paciente debe ser hidratado en el área preoperatoria, con el fin de minimizar la aparición de hipotensión intraoperatoria.

## POSICIÓN DEL PACIENTE Y COLOCACIÓN DE LOS TRÓCARES

El paciente se coloca en posición francesa (decúbito supino, piernas separadas pero no flexionadas) y el cirujano permanece de pie entre las piernas del paciente, según lo descrito en el capítulo 6



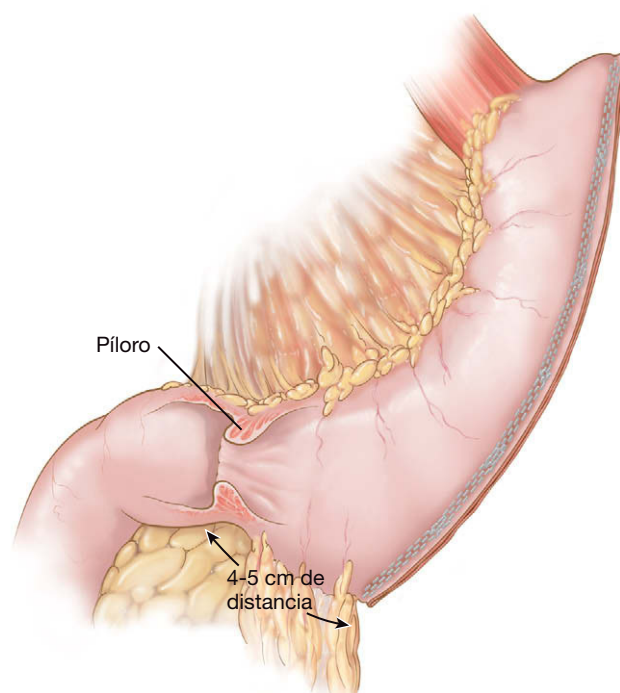
**FIGURA 8-1.** Colocación de los trócares para la gastrectomía tubular laparoscópica. Los trócares 2 y 6 son de 15 mm; los restantes son de 12 mm.

para el BGYRL. El operador de la cámara se coloca al lado derecho del paciente, mientras que el ayudante se sitúa a la izquierda. Se pueden usar entre 4 y 6 trócares; sin embargo, la colocación de 6 trócares facilitará la disección y la creación del manguito. En la figura 8-1 se muestran 2 trócares de 15 mm y 4 trócares de 12 mm. La entrada en la cavidad peritoneal se obtiene con un trócar óptico de 12 mm sin cuchilla en posición subcostal izquierda a nivel de la línea medioclavicular. Los demás trócares se colocan bajo visualización directa en los sitios mostrados en la figura 8-1.

## TÉCNICA OPERATORIA

El hígado se separa usando un balón inflable y el ligamento frenoesofágico por encima de la unión gastroesofágica se secciona con el electrobisturí de gancho. Es fundamental la anatomización del pilar izquierdo del diafragma en el ángulo de His. Los vasos gástricos cortos se seccionan con un bisturí ultrasónico, comenzando en el punto medio de la curvatura mayor cerca de la pared gástrica. La disección progresa en sentido cefálico hacia el ángulo de His. Como en cualquier procedimiento que conlleve movilización del fundus gástrico, el cirujano debe tener cuidado cerca del polo superior del bazo para evitar la lesión de ese órgano. Si se produce hemorragia a través de uno de los vasos cortos del estómago, se puede comprimir con el separador de globo mientras se prepara un aplicador de clips u otro dispositivo hemostático. Una vez movilizados el fundus y la parte superior del cuerpo del estómago, la disección avanza en sentido caudal a lo largo de la curvatura mayor, pero sin llegar al píloro. Algunos cirujanos aconsejan detener la movilización de la curvatura mayor/inicio de la sección gástrica a 2 cm del píloro, mientras que otros utilizan una distancia de 8 cm. El autor prefiere terminar la movilización de la curvatura mayor a 4-5 cm del píloro, con el fin de conservar parte de la capacidad de vaciamiento antral.

Puesto que el antro distal puede ser muy grueso, es razonable usar cargas de 45 mm con grapas de 4,8 mm para la sección gástrica. La grapadora lineal se coloca primero a través del trócar del lado derecho con el fin de seccionar el antro distal hasta un punto separado



**FIGURA 8-2.** Representación esquemática de una gastrectomía tubular laparoscópica.

aproximadamente 1 cm de la curvatura menor. Si la grapadora falla debido al grosor del antro, el cirujano debe estar preparado para colocar suturas y reparar la línea de grapado. Después se coloca por vía transoral una sonda esofágica 48-F (tamaño preferido por el autor) en el antro distal. Las dos siguientes cargas de grapas de 45 mm/4,8 mm se disparan para continuar alrededor de la incisura angularis. Se puede usar material de refuerzo de la línea de grapado de ePTFE para reducir la incidencia de hemorragia por la línea de grapado, pero los datos para recomendar este refuerzo son limitados.

Después de disparar estas tres primeras cargas de grapas, el cirujano puede utilizar cargas de 60 mm/4,8 mm (o grapas de 3,5 mm sin el material de refuerzo de ePTFE) a lo largo de la sonda. Se necesitan tres cargas de ese tipo para completar la gastrectomía tubular, lo que hace un total de seis cargas de grapas (habitualmente). En la región del fundus gástrico, es útil ejercer tracción posterior antes de disparar la grapadora para contribuir a prevenir la redundancia del estómago en esa región. Cualquier hemorragia a lo largo de la línea de grapas se debe controlar con clips o suturas en vez de con el electrobisturí. La línea de grapas se puede reforzar con suturas (con la sonda todavía colocada) si el cirujano lo prefiere. La figura 8-2 muestra una gastrectomía tubular completa. El espécimen gástrico se coloca en una bolsa de recuperación de 15 mm y se saca a través del trócar umbilical, que puede necesitar ampliarse un poco para sacar el espécimen. Después se instila azul de metileno (~100 ml) en el estómago a través de la sonda orogástrica (pinzando la luz distalmente) para comprobar la línea de grapado gástrica; la solución se aspira después de la prueba. Se puede colocar un drenaje de succión a lo largo de la línea de grapas y todas las incisiones se cierran con sutura de poliglactina tamaño 0.

## CUIDADOS POSTOPERATORIOS

Se mantiene la dieta absoluta excepto trocitos de hielo durante la primera noche. El primer día del postoperatorio se hace un estudio radiológico gastrointestinal alto con contraste hidrosoluble (fig. 8-3). Si no se descubren fugas, el paciente inicia una dieta líquida

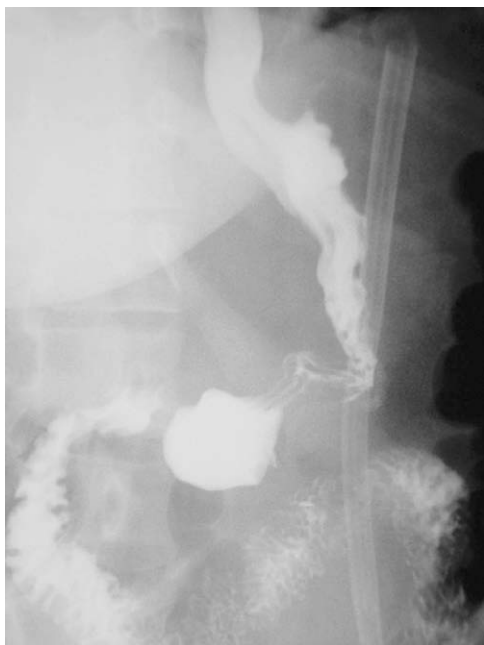

FIGURA 8-3. Estudio gastrointestinal alto con contraste después de una gastrectomía tubular laparoscópica.

clara. Habitualmente al paciente se le da de alta el segundo día del postoperatorio. El drenaje de Jackson-Pratt se retira antes del alta. El autor mantiene la dieta líquida durante las dos primeras semanas; más adelante se inician los alimentos blandos. Se pone interés en limitar la ingesta a 55-85 g cada vez. El paciente debe tomar también un suplemento diario de multivitaminas y calcio, y un suplemento semanal de vitamina B<sub>12</sub> por vía sublingual. Se vigila al paciente en plazos periódicos, similares a los empleados para otras operaciones bariátricas.

### COMPLICACIONES ESPECÍFICAS DEL PROCEDIMIENTO

La disección posterior al estómago debe ser mínima. Las adherencias sólo se deben seccionar si se considera que interferirán con la línea de sección. La conservación de esas adherencias mantendrá el tubo en su posición y minimizará el riesgo de giro o vólvulo. Además, la disección agresiva por detrás del estómago puede provocar la lesión de una arteria gástrica izquierda, con pérdida de vascularización del tubo gástrico, lo que hace necesaria una gastrectomía total. Si la sección gástrica se inicia demasiado cerca del píloro (en general, separada más de 2 cm), se puede producir un vaciamiento antral anormal con enfermedad por reflujo gastroesofágico consiguiente. Por esa razón, los autores prefieren comenzar la sección 4-5 cm proximal al píloro. Durante el primer disparo de la grapadora, el cirujano debe permanecer aproximadamente 1 cm separado de la incisura angularis para prevenir su estenosis. Una vez sobrepasada la incisura, la pared posterior debe ser traccionada en sentido cefálico y lateral para no dejar un tubo gástrico redundante en la parte posterior. Otra complicación conocida de esta cirugía es la lesión esofágica. El

cirujano debe evitar la presión del esófago en la línea de grapado, ya que eso aumentará el riesgo de fuga por la línea de grapas. La tasa de fuga por la línea de grapado gástrico publicada es del 1%. La utilización del refuerzo de la línea de grapado de ePTFE en presencia de tejido grueso (como en el antro, durante el primer disparo de la grapadora) puede comprometer la integridad de la línea de grapas, ya que el ePTFE añade alrededor de 0,5 mm de material para ser comprimido dentro de cada grapa.

### RESULTADOS Y EVOLUCIÓN

En conjunto, existen pocos estudios que consideren el concepto de la gastrectomía tubular como un procedimiento único y definitivo para inducir pérdida de peso. Los datos disponibles indican que la gastrectomía tubular laparoscópica puede producir una pérdida del 33-45% del exceso de peso al cabo de un año en pacientes con IMC por encima de 60 kg/m<sup>2</sup>. El porcentaje de pérdida de exceso de peso a corto plazo después de la gastrectomía tubular puede ser aún mayor en pacientes con IMC alrededor de 40. Es posible la pérdida de peso adicional si el paciente es sometido a un BGYRL adicional un año después de la gastrectomía tubular (es decir, continuar la secuencia de operaciones propuesta originalmente para esta intervención). También existe una pequeña cantidad de datos controlados que sugieren que la gastrectomía tubular laparoscópica produce más pérdida de peso a corto plazo que el procedimiento de BGAL. Aunque limitados, hay datos disponibles que apoyan el concepto de que la gastrectomía tubular laparoscópica tiene efectividad a corto y a medio plazo como procedimiento bariátrico único. A pesar de todo, puede ser prudente no aconsejar la gastrectomía tubular como procedimiento bariátrico definitivo en el paciente con un IMC superior a 50, ya que la pérdida de peso resultante puede no ser adecuada. Aún no se conoce la respuesta definitiva sobre esta cuestión. También es necesario aclarar si la pérdida del exceso de peso después de una gastrectomía tubular durará más allá del seguimiento a corto plazo. Sin embargo, las ventajas de la gastrectomía tubular para el paciente y el cirujano aseguran que el procedimiento se seguirá usando en el futuro.

#### Lecturas recomendadas

- Baltasar A, Serra C, Perez N, et al: Laparoscopic sleeve gastrectomy: A multipurpose bariatric operation. *Obes Surg* 2005;15:1124-1128.
- Cottam D, Qureshi FG, Mattar SG, et al: Laparoscopic sleeve gastrectomy as an initial weight-loss procedure for high risk patients with morbid obesity. *Surg Endosc* 2006;20:859-863.
- Himpens J, Dapri G, Cadiere GB: A prospective randomized study between laparoscopic gastric banding and laparoscopic isolated sleeve gastrectomy: Results after 1 and 3 years. *Obes Surg* 2006;16:1450-1456.
- Langer FB, Reza Hoda MA, Bohdjalian A, et al: Sleeve gastrectomy and gastric banding: Effects on plasma ghrelin levels. *Obes Surg* 2005;15:1024-1029.
- Mognol P, Chosidow D, Marmuse JP: Laparoscopic sleeve gastrectomy as an initial bariatric operation for high-risk patients: Initial results in 10 patients. *Obes Surg* 2005;15:1030-1033.
- Regan JP, Inabnet WB, Gagner M, Pomp A: Early experience with two-stage laparoscopic Roux-en-Y gastric bypass as an alternative in the super-super obese patient. *Obes Surg* 2003;13:861-864.



# Derivación biliopancreática con cruce duodenal mínimamente invasiva

La derivación biliopancreática con cruce duodenal (DBPCD) laparoscópica es uno de los procedimientos más efectivos disponibles en la actualidad para inducir pérdida de peso. La pérdida de peso obtenida con esta operación, tanto a corto como a largo plazo, supera a la proporcionada por cualquier otra intervención bariátrica. El procedimiento evolucionó a partir de la derivación biliopancreática (DBP) clásica para la obesidad mórbida introducida en 1979 por Nicolas Scopinaro. La DBP de Scopinaro combinaba la restricción gástrica y la malabsorción intestinal: una gastrectomía horizontal (que proporcionaba un reservorio de 200-300 ml) y una configuración en Y de Roux larga, compuesta por una rama alimentaria de 200 cm, un asa de absorción común de 50 cm y una anastomosis gastroileal (fig. 9-1).

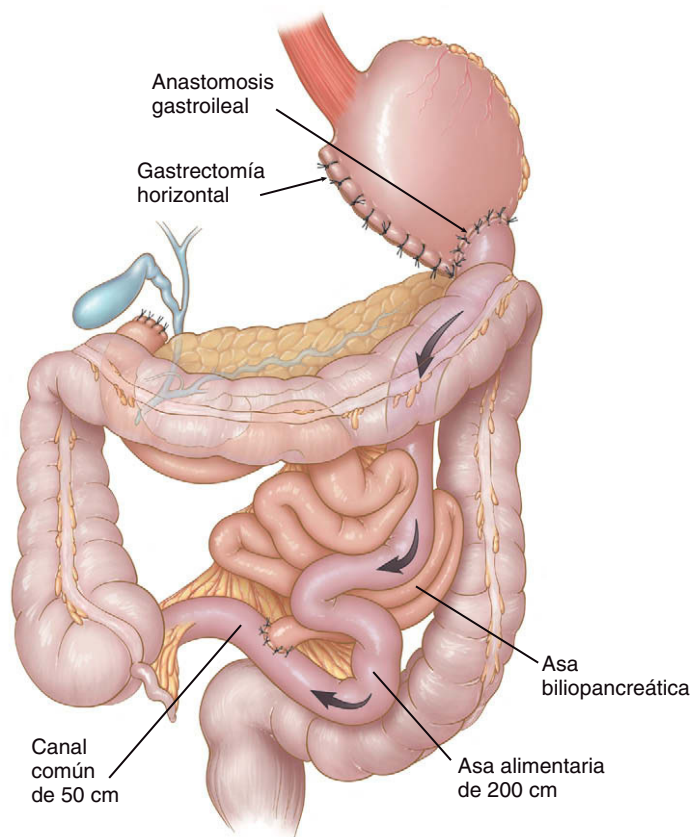
Aunque se conseguía pérdida de peso satisfactoria con el procedimiento DBP, las complicaciones a largo plazo (deficiencias de vitaminas y proteínas, desmineralización ósea y úlceras de boca anastomótica) planteaban problemas. Se consideró que la mayoría de esas complicaciones eran secundarias a la eliminación del píloro y el duodeno proximal, y a la longitud relativamente corta del canal de absorción común. Con el fin de reducir los efectos secundarios de la DBP sin comprometer la pérdida de peso, Hess y Marceau modificaron (cada uno de ellos) la DBP mediante la adición de un cruce duodenal y el alargamiento del asa común. El grupo de DeMeester describió por primera vez el «cruce duodenal» como una duodenoyeyunostomía en Y de Roux suprapapilar para tratar la gastritis por reflujo biliar sin crear un estado ulcerogénico ni retardar el vaciamiento gástrico. Dichos autores observaron que la incidencia de ulceración yeyunal disminuía con la conservación del duodeno proximal.

Tal como se conoce hoy día, la DBPCD consta de un manguito de 150-200 ml o gastrectomía tubular, una anastomosis duodenoileal y una Y de Roux larga con una rama alimentaria de 150 cm y un asa común de 100 cm (fig. 9-2). Las características fundamentales de esta operación son la reducción de la masa de células parietales y la conservación de la curvatura menor, el antro, el píloro, la primera porción del duodeno y la innervación vagal. Esa configuración mejora el comportamiento digestivo a la vez que disminuye la probabilidad de síndrome de vaciamiento rápido (*dumping*) y de úlcera de boca anastomótica. Además, la colocación de la anastomosis ileoileal 100 cm proximal a la unión ileocecal (en vez de a 50 cm, como en la DBP clásica) disminuye la frecuencia de trastornos metabólicos y el número de reoperaciones para corregir la desnutrición o la diarrea. La DBPCD laparoscópica combina los resultados eficaces de pérdida de peso de la DBPCD abierta con la

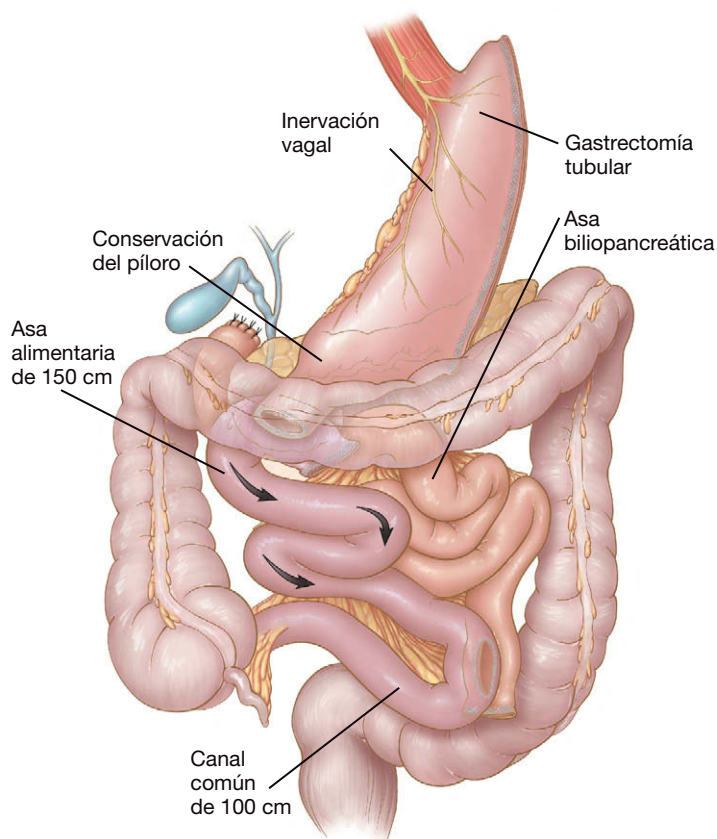
morbilidad reducida del abordaje laparoscópico en esos pacientes obesos. Aunque la mayoría de los datos sobre la DBPCD laparoscópica tienen carácter preliminar, es razonable asumir que ofrecerá los mismos beneficios que proporcionan otras operaciones laparoscópicas bariátricas, como hospitalización acortada, disminución de los requerimientos de analgésicos, menores complicaciones de la herida y un periodo de recuperación más corto.

## INDICACIONES Y CONTRAINDICACIONES OPERATORIAS

Numerosos estudios han demostrado que la cirugía bariátrica es la única modalidad capaz de inducir y mantener pérdida de peso a largo plazo, con lo que prolonga la supervivencia de los pacientes. De acuerdo con los criterios de la National Institutes of Health Consensus Development Conference, los pacientes con obesidad mórbida e índice de masa corporal (IMC) por encima de 40 kg/m<sup>2</sup>, o con IMC superior a 35 kg/m<sup>2</sup> y comorbilidades graves relacionadas con la enfermedad, son candidatos a cirugía bariátrica. Sin embargo, los autores consideran que los pacientes con obesidad mórbida e IMC < 40 kg/m<sup>2</sup> no son candidatos adecuados para la DBPCD, ya que pueden desarrollar desnutrición con esa operación. En la institución de los autores se exige un IMC superior a 40 kg/m<sup>2</sup> para considerar un paciente candidato a la DBPCD laparoscópica. En particular, los sujetos superobesos (IMC mayor de 50 kg/m<sup>2</sup>) y los supersuperobesos (IMC por encima de 60 kg/m<sup>2</sup>) son excelentes candidatos para este procedimiento. Se ha demostrado que la operación DBPCD proporciona resultados superiores de pérdida de peso en esos pacientes, en comparación con el *bypass* gástrico en Y de Roux (BGYR). Los pacientes que no desean someterse a las restricciones significativas de dieta o de volumen de alimentos impuestas por la BGYR, pueden preferir una DBPCD, ya que deja una bolsa gástrica sustancialmente mayor. Otros candidatos potenciales para la DBPCD son los pacientes que consideran el *bypass* gástrico, pero que requieren dosis altas de medicación antiinflamatoria a largo plazo (p. ej., artritis grave). Estos irritantes gástricos están contraindicados tanto en el BGYR como en la DBP a causa de la fragilidad de la mucosa en la gastroenterostomía. Estos pacientes pueden beneficiarse de la DBPCD, que es menos ulcerogénica. El paciente que necesita vigilancia periódica del estómago (p. ej., infección por *Helicobacter pylori*, gastritis, úlcera, neoplasia, metaplasia intestinal) también es un candidato apropiado, puesto que todo el estómago permanece accesible a la endoscopia superior. Por último, cuando han fracasado la gastroplastia



**FIGURA 9-1.** Derivación biliopancreática clásica de Scopinaro: gastrectomía horizontal, anastomosis gastroileal e Y de Roux larga con un asa alimentaria de 200 cm y un canal común de 50 cm.



**FIGURA 9-2.** Derivación biliopancreática laparoscópica con cruce duodenal: gastrectomía tubular, duodenoileostomía e Y de Roux larga, con un asa alimentaria de 150 cm y canal común de 100 cm.

vertical anillada, la banda gástrica o el *bypass* gástrico, se puede considerar la conversión a DBPCD.

La DBPCD se debe evitar en los pacientes que han de permanecer encamados, los vegetarianos estrictos (dada la necesidad de ingerir por lo menos 80-100 g de proteínas al día) y los pacientes con gastrectomía previa o con enfermedad intestinal inflamatoria. Además, los pacientes sometidos a resección del colon pueden ser malos candidatos debido a que están más predispuestos al desarrollo de diarrea. En el paciente con reflujo gastroesofágico grave y obesidad mórbida puede ser preferible el BGYR en vez de la DBPCD, dado que la primera es una excelente operación antirreflujo y también debido a la imposibilidad de realizar una operación contra el reflujo después de la gastrectomía tubular. Los pacientes con esófago de Barrett no son buenos candidatos para la DBPCD porque la curvatura mayor se debe conservar por si esos pacientes llegan a requerir una esofagectomía. En estos dos últimos grupos, sin embargo, una alternativa posible es la banda gástrica ajustable laparoscópica con cruce duodenal, ya que elimina la necesidad de gastrectomía tubular vertical.

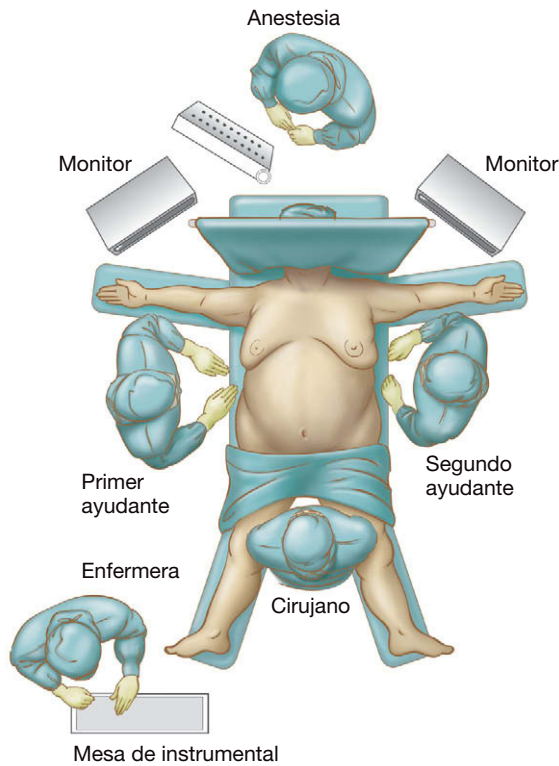
### EVALUACIÓN PREOPERATORIA, PRUEBAS COMPLEMENTARIAS Y PREPARACIÓN

Además de la valoración médica, cada paciente debe someterse a valoración psiquiátrica e instrucción por un dietista/nutricionista titulado. El cumplimiento del paciente ayuda a minimizar el riesgo de complicaciones metabólicas después de la cirugía bariátrica, en especial con la DBPCD. Así pues, la evaluación y la instrucción preoperatorias son vitales. Los autores realizan una esofagogastroduodenoscopia sistemáticamente para descartar enfermedad gástrica o duodenal, incluida la infección por *H. pylori*. Si se encuentra esa infección, el paciente se trata antes de la cirugía. Todos los pacientes con más de 50 años son sometidos a colonoscopia de cribado. Casi siempre se solicitan estudios del sueño para evaluar la apnea obstructiva del sueño. El paciente suele recibir una dieta de líquidos claros el día antes de la cirugía; la preparación intestinal es innecesaria.

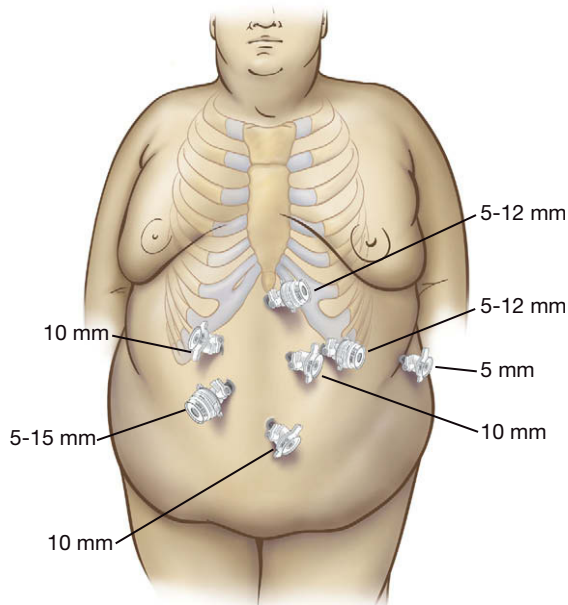
### POSICIÓN DEL PACIENTE Y COLOCACIÓN DE LOS TRÓCARES

El paciente se coloca en posición «francesa» (piernas separadas pero no flexionadas) y asegurado a la mesa de operaciones (fig. 9-3). El cirujano se sitúa de pie entre las piernas del paciente, el primer ayudante (separador hepático y cámara) se coloca a la derecha del paciente y el segundo ayudante, a la izquierda. La mesa preferida por los autores es la Alphastar®, con soportes y plataformas para los pies.

Se usan siete trócares (fig. 9-4). Los autores prefieren una técnica abierta por el ombligo para entrar en la cavidad peritoneal. Una vez establecido el neumoperitoneo con dióxido de carbono a 15 mmHg, se introduce el laparoscopio de 10 mm y 30 grados y se realiza una laparoscopia diagnóstica. Se colocan dos trócares de 10 mm, uno en posición epigástrica paramediana izquierda y otro en posición subcostal derecha en la línea medioclavicular (para separación hepática). Después se colocan dos trócares de 5-12 mm, uno en posición subxifoidea y otro en la línea medioclavicular izquierda, aproximadamente cuatro traveses de dedo por debajo del margen costal. El trócar subcostal izquierdo quizás tenga que ser de tamaño 5-15 mm, según el tipo de grapadora que se use para la gastrectomía tubular. Se coloca un trócar de 5 mm en la línea axilar anterior izquierda, lateral al trócar de 5-12 mm. Se coloca un trócar de 5-15 mm en la línea medioclavicular derecha, justo superior al ombligo. Se conecta un segundo insuflador para facilitar el mantenimiento del neumoperitoneo en caso de que se necesite emplear un aspirador.



**FIGURA 9-3.** El paciente se encuentra en posición con las piernas separadas y el cirujano se coloca entre las piernas del paciente; el primer ayudante (operador de la cámara/separador hepático) está situado en el lado derecho del paciente y el segundo ayudante en el izquierdo.



**FIGURA 9-4.** Posiciones de los trócares. El trócar subcostal izquierdo quizás deba ser un Versaport 5-15 mm, según el tipo de grapadora que se utilice para la gastrectomía tubular.

## TÉCNICA OPERATORIA

### Gastrectomía tubular

Los autores comienzan con la gastrectomía tubular (vertical) en vez de con la ileoileostomía distal, puesto que en ocasiones algún paciente no tolera el neumoperitoneo y requiere un procedimiento más corto. En esos casos, la gastrectomía tubular proporciona una intervención efectiva sin compromiso del paciente. Meses más tar-

de (después de obtener una pérdida de peso significativa) se puede completar el cruce duodenal.

El paciente se coloca en posición de Trendelenburg inversa pronunciada y la mesa se inclina con el lado derecho bajo para mejorar la visualización de la unión gastroesofágica. El laparoscopio se coloca a través del trócar paramediano epigástrico izquierdo de 10 mm. Si el estómago está distendido, el anestesiólogo debe descomprimirlo con una sonda orogástrica, que se debe extraer en cuanto se descomprima el estómago. Se coloca un separador hepático tipo abanico de 10 mm a través del trócar subcostal derecho para separar el hígado en sentido anterior, y se exponen el estómago completo y la unión gastroesofágica. El cirujano trabaja a través de los trócares de 5-12 mm subxifoideo y subcostal izquierdo. El segundo ayudante tracciona el epiplón en sentido lateral con una pinza intestinal a través del trócar lateral izquierdo de 5 mm.

La disección comienza a lo largo de la porción distal de la curvatura mayor mediante sección de las ramas de la arteria gastroepiploica cerca de la pared gástrica con un bisturí ultrasónico. Es importante evitar la lesión de los vasos gastroepiploicos, que puede producir hemorragia en el epiplón y dificultar la identificación de los planos de disección. La curvatura mayor es desvascularizada hasta el nivel del pilar izquierdo. La pinza del segundo ayudante es reposicionada con frecuencia para rentabilizar al máximo la tracción. Conforme la disección progresa hacia el bazo y el pilar izquierdo, la exposición se puede convertir en difícil, sobre todo en los varones con paredes abdominales gruesas y grasa mesentérica abundante. Los vasos gástricos cortos se pueden exponer colocando la pinza del segundo ayudante en los pliegues laterales del epiplón (sistemáticamente en medio del ligamento gastroesplénico) y traccionándolos hacia el bazo. Otras maniobras útiles comprenden el aumento temporal del neumoperitoneo hasta 20 mmHg, la colocación del paciente en posición de Trendelenburg inversa máxima, la inclinación del paciente más hacia el lado derecho y asegurar un nivel apropiado de relajación muscular.

Se deben seccionar todas las adherencias posteriores del estómago con el páncreas, con cuidado para no lesionar la arteria esplénica. La colocación de la pinza del segundo ayudante en el fundus posterior y su tracción hacia el hombro derecho del paciente expondrán esas adherencias. Si las adherencias posteriores no se seccionan antes del grapado, se pueden producir desgarros y hemorragias durante las aplicaciones de la grapadora. Sin embargo, el cirujano debe tener precaución cerca de la curvatura menor, puesto que el manguito gástrico sólo está irrigado por los vasos de la curvatura menor.

El pilar izquierdo se puede visualizar si se eleva el estómago en sentido anterior. Se deben seccionar los ligamentos que conectan el estómago y el diafragma. La grasa perigástrica anterior justo a la izquierda de la unión gastroesofágica debe ser extirpada para minimizar la cantidad de tejido entre las palas de la grapadora durante los pasos subsiguientes. Sin embargo, el cirujano debe evitar la disección a la derecha de la unión gastroesofágica debido al riesgo de lesionar el nervio vago. Si el paciente tiene una hernia de hiato, debe ser reducida y reparada. La falta de reconocimiento del fundus gástrico herniado puede conducir a fracaso de la pérdida de peso después de la gastrectomía tubular.

A continuación se libera la curvatura mayor en sentido distal hasta un punto 2 cm más allá del píloro. El segundo ayudante tracciona la curvatura mayor en sentido anterior y hacia el hombro derecho del paciente. La mano izquierda del cirujano sujeta la grasa del ligamento gastrocólico (a través del trócar medioclavicular derecho) y la tracciona en sentido inferior. La mano derecha del cirujano utiliza el bisturí ultrasónico. El resto del ligamento gastro-



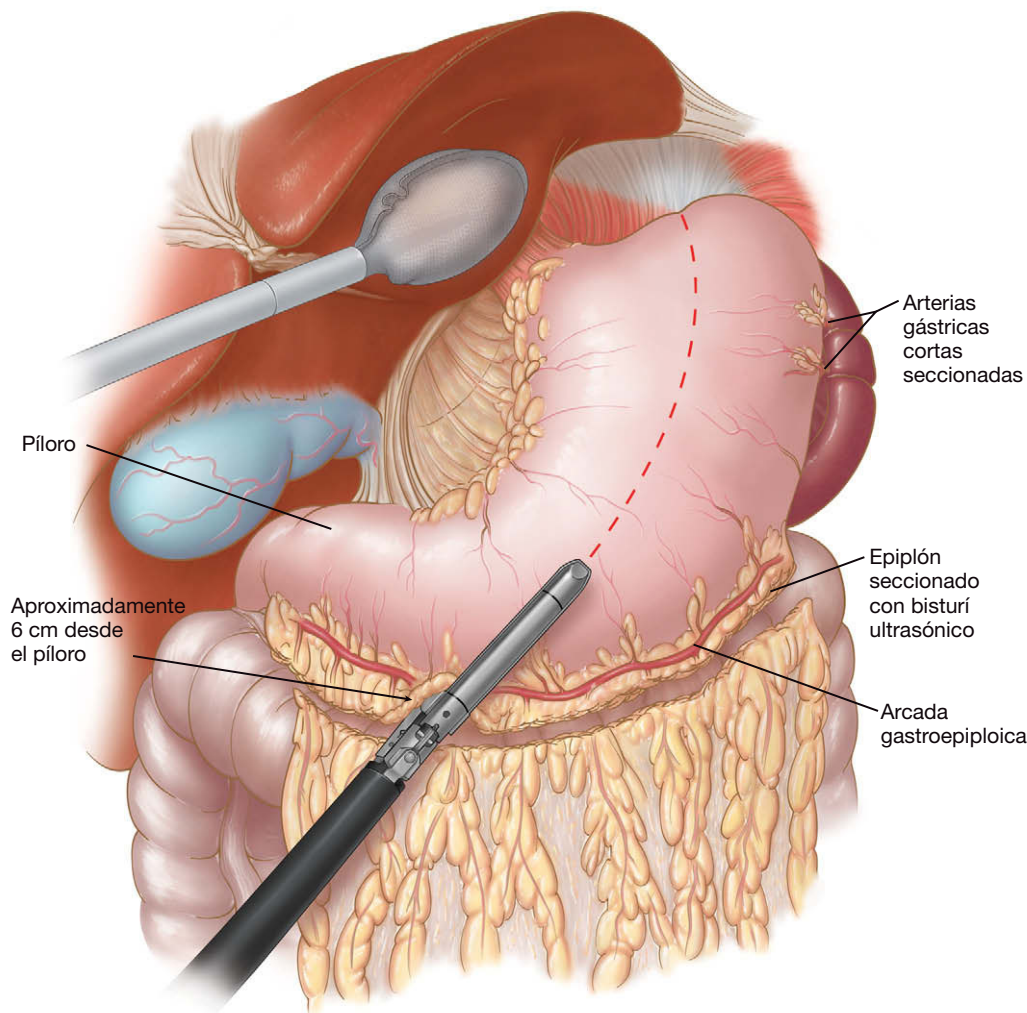


FIGURA 9-5. Aplicación inicial de la grapadora para la gastrectomía tubular.

cólico entre el antro y la arcada gastroepiploica se secciona con el bisturí ultrasónico. El cirujano debe evitar posibles quemaduras u otras lesiones antrales, en especial mientras diseca su parte posterior, puesto que el antro será vital para el vaciamiento gástrico.

Se utiliza la palpación con un instrumento para confirmar la posición del píloro. Aproximadamente 6-8 cm proximal al píloro (al nivel de la última rama del vaso desde la curvatura menor, justo distal a la incisura angularis) comienza la gastrectomía tubular a lo largo de la curvatura mayor (fig. 9-5). Comenzar en un punto a menos de 6 cm del píloro comprometerá el antro y conducirá probablemente a problemas de vaciamiento gástrico. La mano izquierda del cirujano sujeta la grapadora lineal (grapas de 4,8 mm, 60 mm de longitud) a través del trócar de 5-12 mm medioclavicular derecho, mientras que el segundo ayudante tracciona el cuerpo del estómago hacia la izquierda del paciente. Aunque los autores han utilizado las grapas de 3,5 mm en el pasado, creen que es más seguro usar grapas de 4,8 mm para toda la gastrectomía tubular, debido al relativo grosor del estómago en los pacientes con obesidad mórbida. La grapadora se debe colocar de forma que al menos 2 cm de la serosa gástrica anterior sean visibles entre la grapadora y la curvatura menor. Se realizan los dos primeros disparos de la grapadora, dirigidos aproximadamente 2 cm fuera de la curvatura menor. Esos disparos se deben hacer con lentitud, puesto que el estómago es más grueso en esa zona. Pueden ser necesarias suturas adicionales si el tejido es demasiado grueso para la grapadora. Los autores em-

plean sistemáticamente un material de refuerzo (Bioabsorbable Seamguard®) similar a la sutura Maxon®, que queda emparedado entre, sobre y bajo las superficies anterior y posterior de la pared gástrica. Este material bioabsorbible reduce la hemorragia por la línea de grapado y posiblemente la tasa de fugas. Los autores han descartado el uso de tiras de pericardio bovino como material de refuerzo, puesto que algunos pacientes vomitaban esas tiras después de una evidente migración intraluminal.

Después de estos disparos iniciales de la grapadora, el anestesiólogo inserta una sonda orogástrica 60-F que bajo visión laparoscópica es dirigida en sentido medial a lo largo de la curvatura menor hasta el duodeno. Se pueden usar dos pinzas intestinales para colocar la sonda en la parte posterior de la curvatura menor del manguito hacia el píloro. La inserción de la sonda después de los dos primeros disparos de la grapadora ayuda a alinearla a lo largo de la curvatura menor (fig. 9-6). Los autores usan actualmente una sonda 60-F para todos los casos de DBPCD, con el fin de asegurar un volumen gástrico que permita la ingesta adecuada de proteínas. Para la gastrectomía tubular primaria emplean una sonda 32 a 40-F. El resto de la gastrectomía tubular se completa con disparos secuenciales de la grapadora lineal (grapas de 4,8 mm) a lo largo de la sonda hacia el ángulo de His (fig. 9-7). La mano derecha del cirujano sujeta la grapadora a través del trócar de 5-12 mm medioclavicular izquierdo y la dirige hacia el pilar izquierdo. La mano izquierda del cirujano (a través del trócar subxifoideo) sujeta la pared anterior

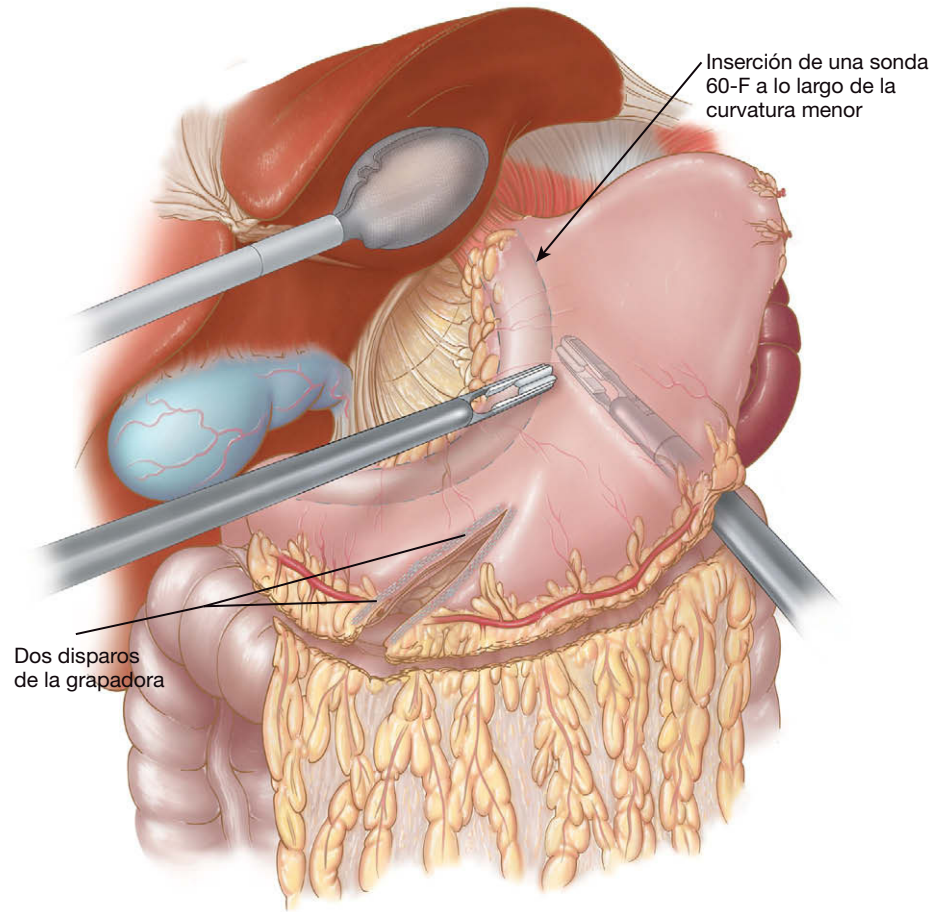


FIGURA 9-6. La sonda se mantiene en contacto con la curvatura menor mediante presión anterior y posterior.

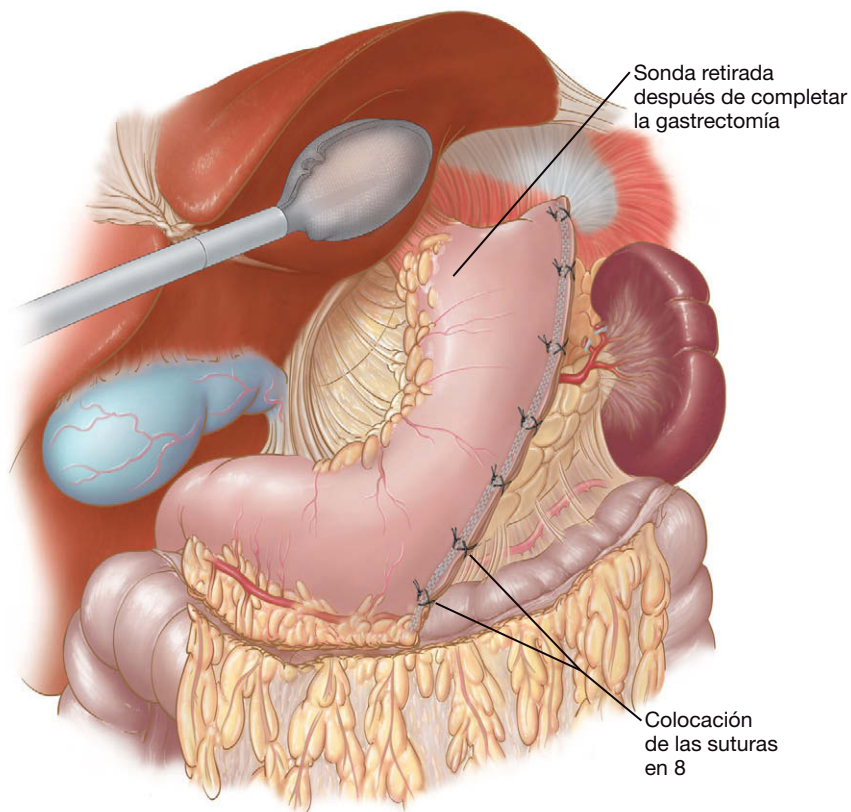


FIGURA 9-7. La gastrectomía tubular laparoscópica se crea mediante disparos secuenciales de la grapadora de 4,8 mm a lo largo de una sonda 60-F. En la unión gastroesofágica, la línea de grapas se separa ligeramente respecto a la sonda para evitar la estenosis.

del estómago y la tracciona hacia el lado derecho del paciente. El segundo ayudante sostiene la pared gástrica posterior y la tracciona hacia el lado izquierdo del paciente. En la unión gastroesofágica, la línea de sección se separa ligeramente de la sonda para evitar la estenosis. Habitualmente se necesitan alrededor de 5-6 disparos de la grapadora para completar el manguito. El anestesista debe vigilar la sonda de forma que no se retraiga durante el grapado y que su punta no quede imbricada en la línea de grapas.

Una vez completo el grapado del manguito, el anestesista quita la sonda y el cirujano coloca puntos de Maxon® 3-0 en forma de ocho, en los puntos de alto riesgo: la punta de la gastrectomía tubular, las intersecciones de las líneas de grapado y el extremo distal de la línea de grapas. El segundo ayudante puede traccionar el estómago hacia el lado derecho del paciente para ayudar a exponer la punta del manguito. Si existe alguna duda respecto a la integridad de la línea de grapado, se puede realizar una prueba con azul de metileno antes de proceder a la fase siguiente. Mientras el cirujano pinza cerca del píloro, el anestesista instila aproximadamente 120 ml de azul de metileno mezclado con suero fisiológico a través de una sonda orofaríngea 18-F. Otra opción para comprobar el manguito es insertar un gastroscopio e inspeccionar en busca de fugas (y de hemorragia intraluminal) mediante la insuflación de aire. Esta última opción puede no ser la más óptima, dada la tendencia del aire a pasar a través del píloro y distender el intestino delgado. Después de esas maniobras se amplía la herida del trócar medioclavicular derecho, se dilata la pared abdominal con unas pinzas atraumáticas (la grapadora circular será introducida a través de este sitio más tarde), se introduce una bolsa impermeable grande y se extrae el espécimen. La sujeción del extremo del espécimen por la línea de grapas y la tracción progresiva pueden facilitar la extracción y requerir menos dilatación de la pared abdominal.

### Sección duodenal y preparación para la duodenoileostomía

El píloro y la primera porción del duodeno se palpan con una sonda laparoscópica. Las ramas restantes desde la arcada gastroepiploica hasta el antro y el píloro se seccionan con el bisturí ultrasónico. Habitualmente, esa ligadura vascular se extiende justo más allá del complejo vascular inferior al píloro. Es importante evitar los clips

hemostáticos en esa área (sobre todo en el lado duodenal) para que los clips no queden apresados en la línea de grapas. Normalmente no es necesario realizar una maniobra de Kocher. En este momento se deben seccionar las posibles adherencias al duodeno procedentes de una colecistectomía previa.

Las adherencias retroduodenales y supraduodenales se seccionan con el bisturí ultrasónico. El segundo ayudante tracciona el estómago en sentidos lateral y anterior, de forma que el cirujano pueda ver la curvatura mayor y la cara posterior del estómago para la disección retroduodenal. La arteria gastroduodenal, situada en la parte posterior entre las porciones primera y segunda del duodeno, marca el extremo distal de la disección. Con un disector de 10 mm en ángulo recto, el cirujano crea una ventana de 1 cm (suficiente para acomodar la grapadora lineal) posterior y superior a la primera porción del duodeno, medial al conducto biliar común (fig. 9-8). Lo ideal es que la ventana supraduodenal esté situada entre la serosa del duodeno y las ramas pilóricas de la arteria gástrica derecha, con lo que se maximiza el suministro de sangre a la anastomosis subsiguiente.

El duodeno se secciona transversalmente con una grapadora lineal (grapas de 3,5 mm, 60 mm de longitud, material de refuerzo) dejando un muñón duodenal de 2-5 cm; normalmente, la grapadora se inserta a través del trócar medioclavicular izquierdo de 5-12 mm (fig. 9-9). El segundo ayudante tracciona el antro hacia el lado izquierdo del paciente para facilitar este paso. El material de refuerzo debe evitar la necesidad de sobresuturar el muñón duodenal. Si el cirujano no puede completar la ventana supraduodenal, un método alternativo consiste en seccionar los dos tercios inferiores del duodeno con la grapadora lineal, completar la ventana supraduodenal y después seccionar el duodeno restante con un disparo adicional de la grapadora.

Los autores usan una grapadora circular de 21 mm para la duodenoileostomía, específicamente la CEEA 21°. La grapadora de 25 mm es demasiado grande para el íleon y provoca con frecuencia desgarramiento del intestino durante la inserción. El cabezal de la grapadora de 21 mm se introduce en el abdomen a través del orificio del trócar medioclavicular derecho. Obsérvese que es difícil introducir este cabezal por vía transoral como se hace en el *bypass* gástrico tradicional, puesto que el cabezal de la grapadora de 21 mm no se puede flexionar mientras atraviesa el píloro. Una vez introducido el

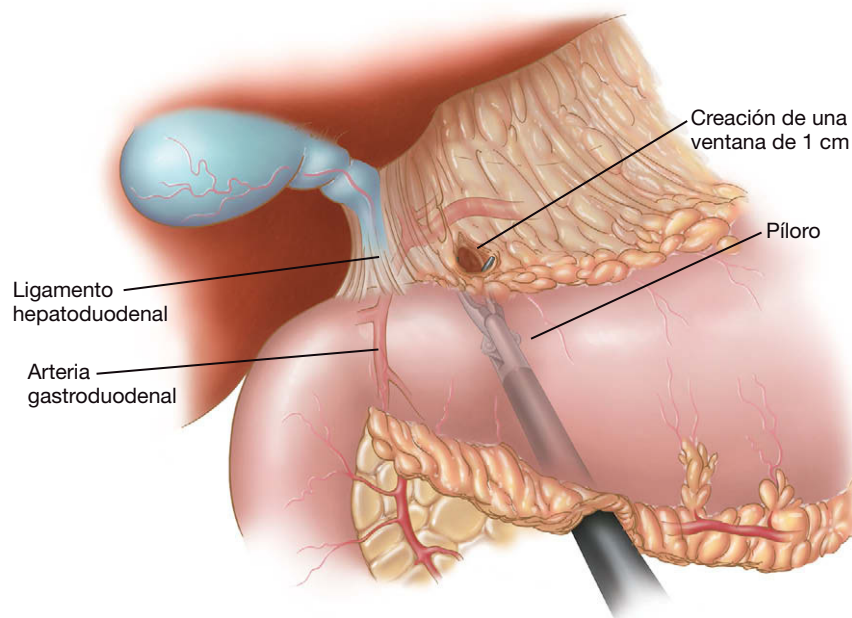


FIGURA 9-8. Creación de una ventana posterior a la primera porción del duodeno, medial al ligamento hepatoduodenal y la arteria gastroduodenal.



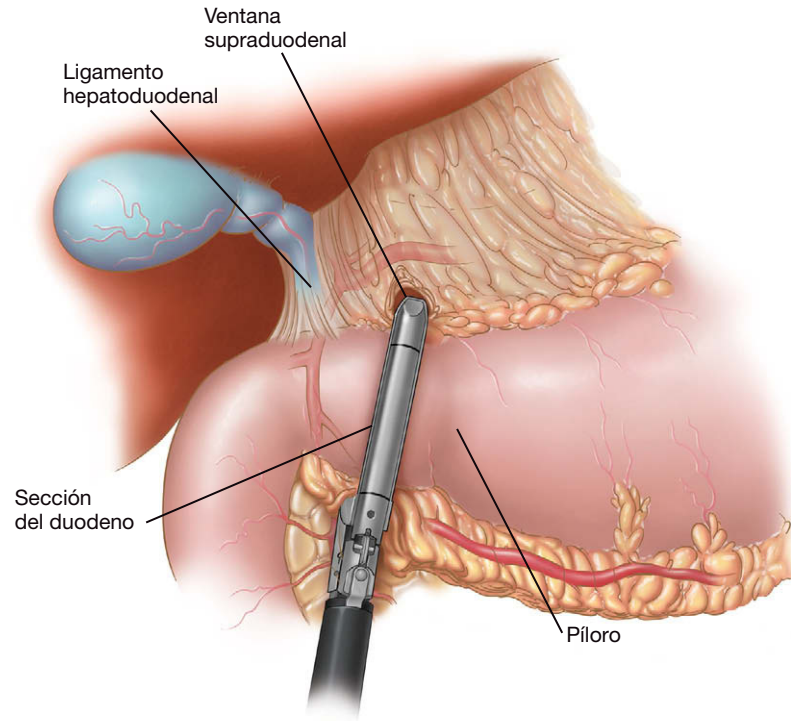


FIGURA 9-9. Sección transversal duodenal con la grapadora lineal.

cabezal en el abdomen, se usa el bisturí ultrasónico para reseca 1-2 cm de la línea de grapas duodenal proximal, se coloca la base del cabezal en la luz del duodeno y se asegura con una sutura en bolsa de tabaco de Prolene 3-0 (fig. 9-10).

El cirujano debe comprobar que el íleon puede ser desplazado hasta el duodeno en posición antecólica sin tensión. Si el paciente tiene un epiplón voluminoso, el cirujano debe seccionarlo a lo largo del tercio lateral derecho para facilitar el paso del íleon hacia el duodeno. Esa sección se debe realizar en el lado derecho del epiplón (y no en el lado izquierdo, como se hace habitualmente en el *bypass* gástrico), puesto que una línea oblicua cursa desde la válvula ileocecal hacia el píloro.

### Medición del intestino delgado

El cirujano y el primer ayudante se mueven al lado izquierdo del paciente, y éste se coloca en posición de Trendelenburg con el lado izquierdo bajo para exponer la región ileocecal. Con el laparoscopio en el trócar paramediano epigástrico izquierdo y las manos del

cirujano trabajando en los trócares subxifoideo y umbilical, se marca un punto en el íleon 100 cm proximal a la válvula ileocecal con clips en el mesenterio (el sitio de la futura anastomosis del canal común). La distancia se mide con una cinta umbilical de 50 cm aplicada al borde antimesentérico del intestino. Los autores usan la cinta umbilical para medir el intestino delgado porque proporciona una medición más fiable que la estimación con una pinza intestinal. Se debe seccionar cualquier adherencia que impida la medición correcta del intestino delgado (p. ej., cirugía previa en el abdomen inferior o la pelvis). El intestino delgado se marca otra vez a 250 cm proximal a la válvula ileocecal (asa alimentaria futura). En esa segunda marca, se hace una ventana en el mesenterio ileal con unas pinzas de 10 mm en ángulo recto, aproximadamente a 1 cm de la pared intestinal.

El íleon se secciona después con la grapadora lineal (grapas de 2,5 mm, cartucho de 45 mm, material de refuerzo) a través del trócar medioclavicular izquierdo de 5-12 mm. Se utiliza el bisturí ultrasónico para seccionar otros 1-2 cm de mesenterio en los dos extremos del intestino seccionado. La sección de más de 1-2 cm de mesenterio es innecesaria y conlleva un riesgo de isquemia de la anastomosis subsiguiente. La pinza permanece en el intestino distal (con la cinta umbilical) para mantener la orientación apropiada. La línea de grapas y el material de refuerzo en el íleon distal se extirpan para permitir la entrada de la grapadora circular de 21 mm. Después se quita la cinta umbilical. El cirujano debe asegurarse de que no existe torsión mesentérica ni una identificación errónea del asa intestinal recorriendo otra vez el intestino desde la válvula ileocecal hasta el íleon seccionado.

### Anastomosis duodenoileal

Se anuda una sutura al pincho de la grapadora circular de 21 mm para recuperarlo fácilmente después. La grapadora se asegura a una funda de cámara de plástico (para proteger la herida) con una tira adhesiva, y la grapadora se introduce después a través del orificio del trócar medioclavicular derecho. Se usan tres pinzas para triangular el extremo abierto del íleon. La grapadora se introduce

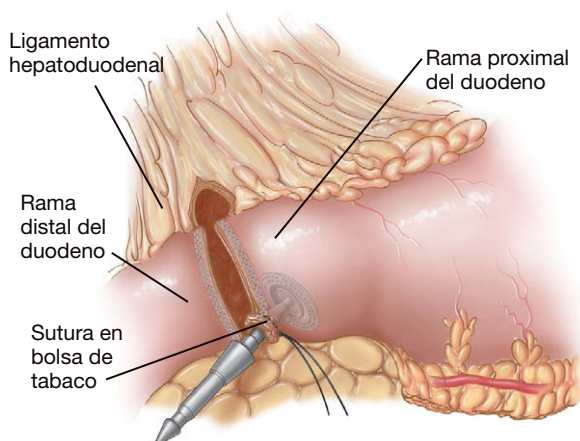
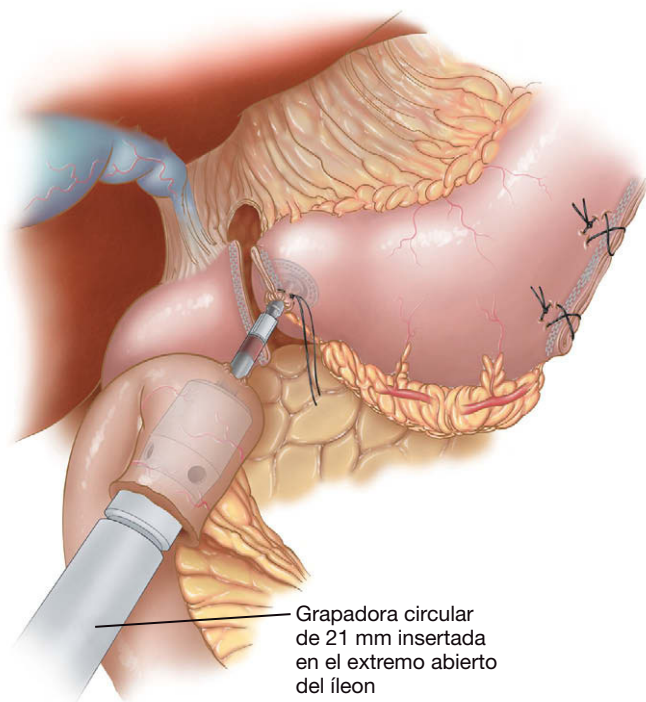


FIGURA 9-10. El cabezal se ha insertado en el duodeno proximal y se ha asegurado con una sutura en bolsa de tabaco.



**FIGURA 9-11.** Creación de la duodenoileostomía usando una grapadora circular (CEEA 21).

en el extremo distal y avanza en dirección cefálica mediante rotación en sentido horario hacia el manguito duodenal que contiene el cabezal (fig. 9-11). Se quitan dos pinzas, pero la tercera mantiene la tracción del íleon desde la posición de las 6 del reloj, de forma que la grapadora no se deslice fuera del intestino. Tiene importancia crítica desplazar el íleon hasta el duodeno (y no al contrario) bajo poca o ninguna tensión. La sección del epiplón, como se describió anteriormente, facilitará esa maniobra.

Con la grapadora en posición, el primer ayudante se coloca entre las piernas del paciente y el cirujano permanece a la izquierda del paciente (el segundo ayudante permanece a la derecha para separar el hígado). El perforador de plástico de la grapadora circular de 21 mm se avanza a través de la pared antimesentérica del íleon en un punto 6-7 cm distal al extremo abierto. El pincho se quita después sujetando la sutura anudada. El cabezal, que está en el duodeno, se encaja a continuación en la grapadora. El cirujano debe comprobar después que no queda tejido entre el íleon y el duodeno y que no se ha pinchado la pared intestinal (lo que podría crear una obstrucción). A continuación se dispara la grapadora para crear una anastomosis terminolateral. La grapadora circular de 21 mm no tiene el cabezal basculante, por lo que se requieren 2 o 3 rotaciones de la grapadora junto con contracción sobre el antro para sacar hacia atrás la grapadora a través de la anastomosis. A continuación se quita la tira adhesiva que sujeta el protector de la herida y la grapadora se extrae mientras se avanza el protector de la herida sobre la punta de la grapadora para evitar que entre en contacto con la herida.

El cirujano vuelve a la posición entre las piernas del paciente y el primer ayudante se coloca otra vez en el lado derecho del paciente. Se reinserta el trócar de 5-12 mm medioclavicular derecho. Se inspecciona el asa ileal abierta en busca de hemorragia. Cualquier rezumado desde la enterotomía puede indicar sangrado en la duodenoileostomía y debe ser evaluado. Si no existe hemorragia desde el asa abierta, se usa una grapadora lineal de 2,5 mm (con material de refuerzo) insertada a través del trócar de 5-12 mm subxifoideo o medioclavicular izquierdo para cerrar el asa del íleon. Las puntas

de la grapadora deben estar en el mesenterio ileal para asegurar que el íleon ha sido cerrado por completo. El espécimen resultante es extraído por el orificio del trócar medioclavicular derecho.

La línea de grapado de la duodenoileostomía (incluidas las esquinas superior e inferior) se refuerza con una sutura continua de Maxon® 3-0. Los autores utilizan la sutura absorbible monofilamento para este fin porque el material permanente (p. ej., la seda) se ha asociado con úlcera de boca anastomótica y estenosis. Una maniobra útil para proporcionar una exposición adecuada de la esquina superior (donde tienden a producirse fugas) es colocar las pinzas del segundo ayudante en el antro y traccionarlo hacia la izquierda del paciente, lo cual expone la anastomosis hacia la línea media. Con el fin de exponer la cara posterior de la línea de grapado, el segundo ayudante debe sujetar por detrás el antro y traccionarlo con suavidad hacia el hombro derecho del paciente.

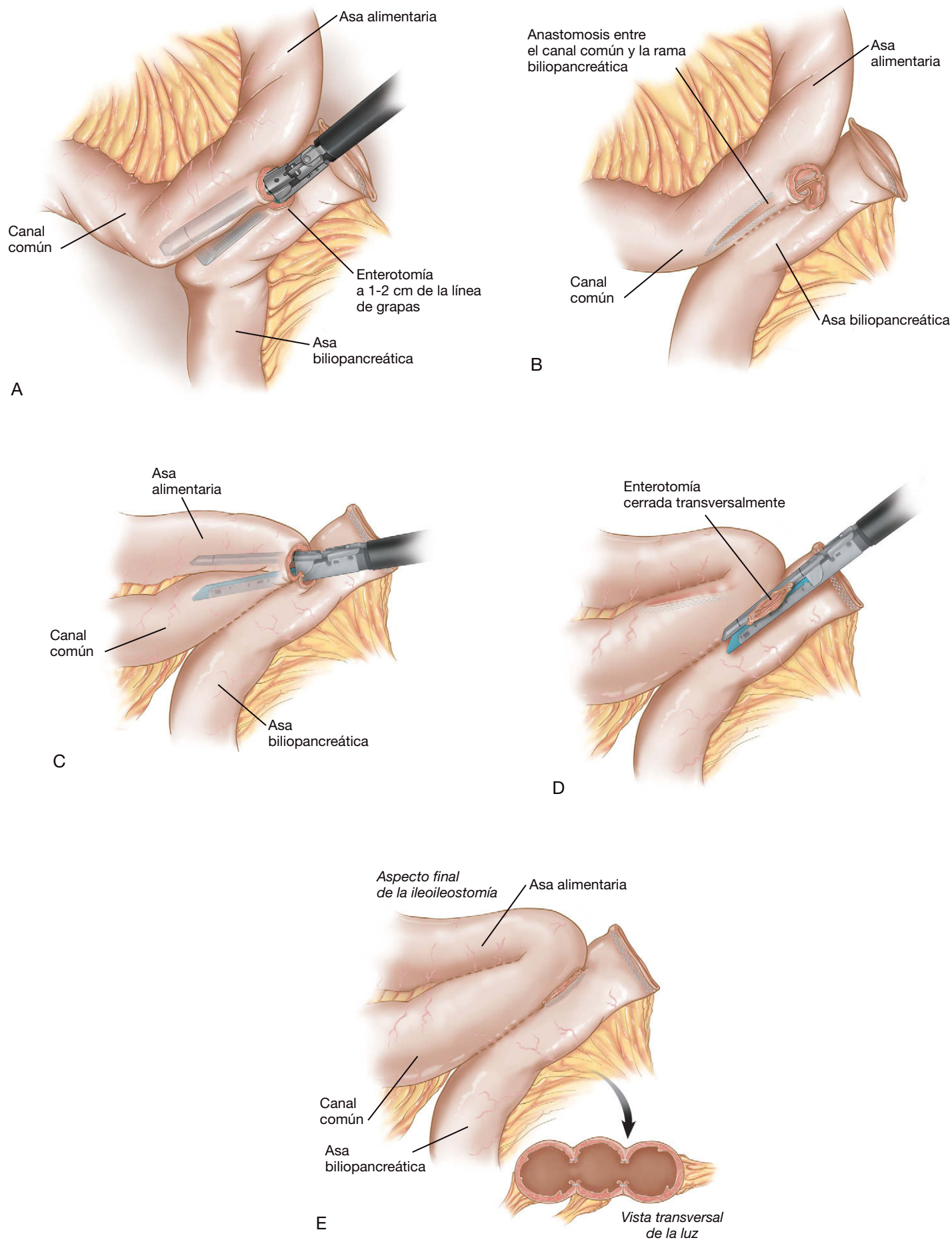
Después de completar la duodenoileostomía, el anestesista inserta una sonda orogástrica 18-F justo proximal a la anastomosis e instila aproximadamente 120 ml de azul de metileno mezclado con suero fisiológico mientras el cirujano pinza el íleon distal a la anastomosis. El área alrededor de la anastomosis se irriga con suero para ayudar a identificar el azul de metileno. Una vez que se ha completado la prueba y no se han identificado fugas, se aspira por completo el manguito gástrico y se quita la sonda orogástrica.

### Ileostomía distal

El cirujano y el primer ayudante retornan al lado izquierdo del paciente y el laparoscopio se coloca a través del trócar paramedian epigástrico izquierdo. La mesa se inclina con el lado izquierdo hacia abajo y el paciente se coloca en posición de Trendelenburg ligera. El cirujano recorre el asa alimentaria desde la duodenoileostomía en sentido distal hasta el nivel de los clips colocados previamente en el mesenterio ileal (a 100 cm en sentido proximal desde la válvula ileocecal). Para la ileostomía, los autores prefieren la técnica de triple grapado en M, que proporciona una anastomosis ampliamente permeable y evita el estrechamiento de la luz durante el cierre de la enterotomía (fig. 9-12). Primero se quitan los clips en el mesenterio ileal y después se hace una enterotomía con el bisturí ultrasónico en el lado antimesentérico del íleon marcado (distal). Se hace otra enterotomía aproximadamente a 1-2 cm desde el extremo grapado del íleon proximal. El íleon proximal grapado (asa biliopancreática) debe quedar en el lado izquierdo del paciente y el íleon distal (asa alimentaria) debe quedar a la derecha del paciente. Después de asegurar que no existe torsión mesentérica, el cirujano coloca una grapadora lineal (grapas de 2,5 mm, longitud 60 mm) a través del trócar subxifoideo de 5-12 mm y, apuntando hacia la pelvis, inserta la pala más larga de la grapadora en el íleon proximal, y la más corta, en el íleon distal. La grapadora se dispara después a lo largo del borde antimesentérico de cada asa para crear una anastomosis laterolateral estándar entre las asas biliopancreática y alimentaria, creando un canal común de 100 cm. A través de la misma enterotomía, se dispara otra vez la grapadora lineal (grapas de 2,5 mm, longitud 60 mm) entre el asa alimentaria y el canal común. Un tercer disparo de la grapadora lineal (a través del trócar de 5-12 mm medioclavicular izquierdo) cierra transversalmente la enterotomía. El espécimen se extrae después sin contaminar la herida. Una opción alternativa para cerrar la enterotomía es la sutura continua con seda 2-0 en una o en dos capas.

### Cierre de los defectos mesentéricos

Se recomienda completar el cierre de todos los defectos mesentéricos para evitar las hernias internas y sus complicaciones asociadas.



**FIGURA 9-12.** Creación de la ileoileostomía con la técnica de grapado triple en M. A y B, se realiza una anastomosis laterolateral entre la rama biliopancreática y los 100 cm últimos del íleon distal (es decir, el canal común). C, a través de la misma enterotomía, la grapadora lineal es disparada entre la rama alimentaria y el canal común. D, un tercer disparo de la grapadora lineal cierra la enterotomía. E, aspecto final de la ileoileostomía, incluyendo una sección transversal de la anastomosis en M ampliamente permeable.



Desde la misma posición (el cirujano y el primer ayudante en el lado izquierdo del paciente), el defecto mesentérico de la ileoileostomía se cierra con una sutura continua de seda 2-0. Los autores incorporan la serosa del íleon en el último punto de este cierre. El cirujano se vuelve a colocar después entre las piernas del paciente para cerrar el defecto de Petersen (fig. 9-13). El paciente se coloca en posición de Trendelenburg inversa ligera. A veces es necesario insertar un trócar de 5 mm adicional en el cuadrante inferior izquierdo para optimizar los ángulos de sutura. El epiplón se tracciona en sentido superior y el primer ayudante sujeta un apéndice epiploico del colon transverso y lo tracciona en dirección cefálica. El espacio entre el mesenterio del colon transverso y el mesenterio ileal se cierra después con una sutura continua de seda 2-0. Los autores hacen este cierre desde el lado izquierdo del paciente, puesto que la exposición es mejor desde ese lado, y la visión del ligamento de Treitz desde este ángulo ayuda al cirujano a evitar la incorporación del yeyuno proximal en el cierre. El punto final debe aproximar la serosa del colon transverso a la serosa del íleon, puesto que el cierre de sólo la grasa mesentérica puede permitir un nuevo defecto cuando el paciente pierde gran cantidad de peso. Es importante cerrar de forma meticulosa esos defectos, sobre todo en la raíz del mesenterio, puesto que un defecto pequeño puede ser más susceptible al estrangulamiento que otro grande.

### Inspección y cierre

La línea de grapado de la gastrectomía tubular, la duodenoileostomía y la ileoileostomía se inspeccionan en busca de cualquier indicio de hemorragia o de fuga. La configuración anatómica final se muestra en la figura 9-2. El asa biliopancreática debe proceder de la izquierda del paciente, y el asa alimentaria y el canal común deben

estar en el lado derecho del mismo. Los autores no colocan sistemáticamente drenajes ni una sonda nasogástrica. Todas las incisiones fasciales mayores de 5 mm se cierran con un dispositivo pasador de suturas, usando suturas de Vicryl tamaño 0. La incisión umbilical se suele cerrar bajo visión directa con una sutura de Prolene 1. Las incisiones cutáneas se cierran con suturas monofilamento absorbibles subcuticulares.

### CUIDADOS POSTOPERATORIOS

Los signos vitales del paciente se comprueban repetidamente durante por lo menos 6 horas. La presión positiva continua en la vía aérea (CPAP) se emplea en los pacientes con apnea del sueño confirmada o sospechada. Se continúan los líquidos intravenosos de mantenimiento para asegurar una diuresis de al menos 0,5-1 ml/kg/h. La deambulación precoz tiene importancia crítica. La mayoría de nuestros pacientes caminan el mismo día de la cirugía por la tarde.

Los autores utilizan de forma selectiva el estudio radiológico gastrointestinal alto con contraste, en caso de que exista cualquier dificultad técnica intraoperatoria (p. ej., prueba con azul de metileno positiva que necesitó suturas adicionales) o en los pacientes con signos y síntomas de fuga (temperatura por encima de 38,5 °C, taquicardia, taquipnea, somnolencia o falta de progreso). Suele ser necesaria una bomba de analgesia intravenosa controlada por el paciente durante los dos primeros días. El primer día después de la operación se administra una dieta de líquidos claros. Si la evolución es buena, se retira la sonda de Foley y se suspenden los líquidos intravenosos. El día siguiente se pasa a una dieta de purés. En la institución de los autores, el nutricionista visita a todos los pacientes en el postoperatorio y se revisan las recomendaciones dietéticas. Los pacientes suelen ser dados de alta el tercer día después de la operación con dieta de purés y analgésicos orales.

Los pacientes se visitan 4 semanas después del alta y reciben consejo nutricional de seguimiento para una dieta rica en proteínas. Reciben complejos multivitamínicos 2 veces al día, suplementos orales de calcio, hierro y vitaminas liposolubles. A los pacientes con vesícula biliar intacta se les administran 300 mg de ursodiol 2 veces al día durante 6 meses para la profilaxis de la litiasis biliar. A los 3 meses de la operación, se realiza una evaluación nutricional concienzuda que incluye niveles séricos de hierro, ferritina, vitamina B<sub>12</sub>, folato, albúmina, hormona paratiroidea, calcio, fósforo, fosfatasa alcalina, cinc, selenio, lípidos, vitaminas A y D, proteínas totales y los parámetros de hematología.

### COMPLICACIONES ESPECÍFICAS DEL PROCEDIMIENTO

La tasa de mortalidad global después de la DBPCD abierta oscila entre el 0,5% y el 1,6% en la mayoría de las series grandes. Conforme los cirujanos adquieran más experiencia en la técnica laparoscópica, esperamos que las tasas de mortalidad publicadas después de la DBPCD laparoscópica sean todavía menores. La complicación más temida de la DBPCD es la fuga a través de la línea de grapado gástrica, la duodenoileostomía o la ileoileostomía. Como en todos los procedimientos bariátricos, el cirujano debe tener un umbral bajo para la reoperación si el paciente manifiesta cualquier signo de una fuga anastomótica (p. ej., taquicardia, fiebre, dolor abdominal intenso, cambios del estado mental). Los autores han demostrado previamente que el uso de un material de refuerzo de la línea de grapado (p. ej., Seamguard®) es eficaz para reducir las hemorragias y las fugas por la línea de grapas a lo largo de la gastrectomía tubular. Los autores usan actualmente este material de

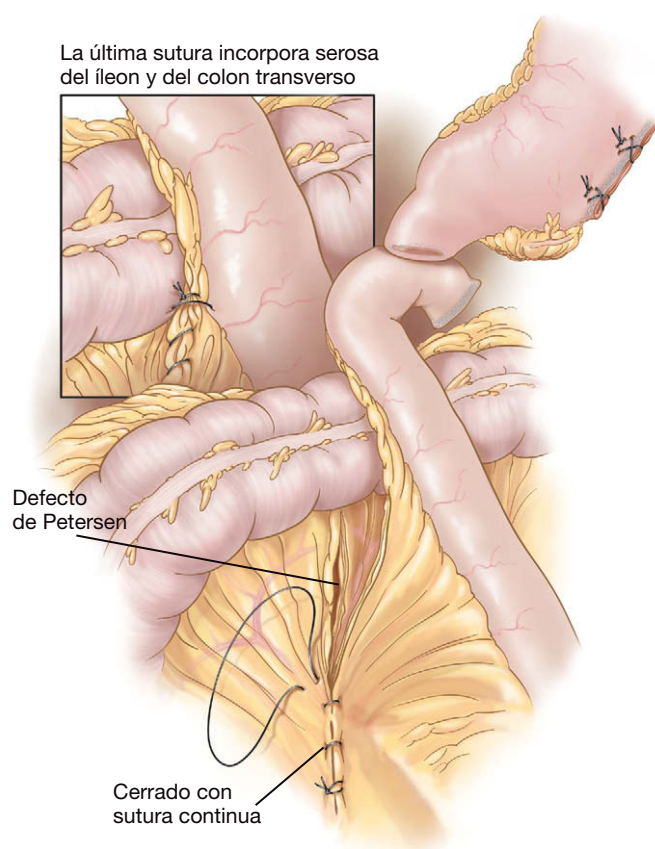


FIGURA 9-13. Cierre del defecto de Petersen.

forma sistemática en su práctica profesional. La comprobación intraoperatoria sistemática de la duodenoileostomía con azul de metileno también es importante para detectar fugas que pueden ser reparadas en el momento de la operación. El factor más importante que conduce a fuga en la duodenoileostomía es el exceso de tensión de la anastomosis. Las maniobras para reducir esa tensión incluyen la sección del epiploón a lo largo de su porción lateral derecha en el colon transversal y la sección de algunos vasos sanguíneos por encima del píloro. El cirujano debe tener precaución cuando realiza esa última maniobra, puesto que puede comprometer la irrigación de la anastomosis. A los autores no les ha resultado necesario realizar una duodenoileostomía retrocólica; en general, evitan los montajes retrocólicos debido a su asociación con una incidencia aumentada de hernias internas.

El cirujano debe considerar la estrategia de dos tiempos en los pacientes de alto riesgo, por ejemplo en los superobesos. En la serie temprana de los autores de DBPCD laparoscópica encontraron que después de la estratificación según el IMC, la tasa de complicaciones fue del 38% en los pacientes con IMC por encima de 65 kg/m<sup>2</sup>, y del 8% en pacientes con IMC inferior a 65 kg/m<sup>2</sup>. Por tanto, la separación de los aspectos restrictivo y malabsortivo del procedimiento en dos tiempos operatorios (gastrectomía tubular laparoscópica y duodenoileostomía e ileoileostomía laparoscópicas 6-12 meses más tarde) puede reducir la tasa de complicaciones y la mortalidad, en comparación con la estrategia tradicional en un tiempo. Otros criterios para considerar el método en dos tiempos comprenden falta de tolerancia al neumoperitoneo, la presencia de adherencias intraabdominales extensas con prolongación del tiempo operatorio o falta de espacio de trabajo adecuado a pesar de presiones más altas del neumoperitoneo. Los autores mantienen el tiempo operatorio total en menos de 4 horas para evitar los riesgos consiguientes a la anestesia general prolongada (embolia pulmonar, tromboembolia y rabdomiolisis), sobre todo en la población bariátrica de alto riesgo.

Aunque existen efectos secundarios nutricionales con la DBPCD, son significativamente menores que con la DBP clásica. La gran mayoría de los marcadores nutricionales (hierro, calcio corregido, fosfatasa alcalina, albúmina, proteínas totales, aspartato aminotransferasa, alanina aminotransferasa y bilirrubina) permanecen dentro de límites normales. Sólo la hemoglobina media y la hormona paratiroidea se salen del rango normal, pero ambas se pueden normalizar con suplemento apropiado. Es imprescindible que el canal común de la DBPCD mida por lo menos 100 cm, puesto que con un canal común de 50 cm se pueden producir efectos secundarios nutricionales (comparables a los de la DBP clásica).

La incidencia de hernias internas es del 2-3% después de la DBPCD laparoscópica. Se recomienda el cierre completo de todos los defectos mesentéricos para evitar hernias internas y sus complicaciones asociadas. Además, los autores incorporan superficialmente la serosa intestinal durante el punto de cierre final, puesto que el cierre mesentérico sólo se puede agrandar al final (con la pérdida de grasa mesentérica) y conducir a una hernia interna. Es imperativo cerrar por completo esos defectos mesentéricos, sobre todo en la raíz del mesenterio, puesto que un defecto pequeño puede ser todavía más susceptible al estrangulamiento que un defecto grande.

## RESULTADOS Y EVOLUCIÓN

Si se realiza correctamente, la DBPCD proporciona la mayor pérdida de peso a largo plazo entre todas las operaciones bariátricas. La mayoría de los datos actuales se refieren a la DBPCD abierta.

En una serie de más de 1.400 casos de DBPCD abierta, la pérdida del exceso de peso (*excess weight loss*/EWL) fue del 75% a los 10 años (seguimiento del 92%) y el 94% de los pacientes consiguieron una EWL superior al 50%. Todos los diabéticos pudieron prescindir de la medicación a los 6 meses. Las complicaciones incluyeron una tasa de fugas del 0,7%, una mortalidad del 0,6% y una tasa de revisiones del 3,7%. La mayoría de las revisiones se realizaron por pérdida excesiva de peso y deficiencia de proteínas (que necesitaron prolongación del canal común). Otro informe sobre 701 pacientes sometidos a DBPCD abierta con un IMC medio de 53 kg/m<sup>2</sup> comunicó tasas de morbilidad y mortalidad del 2,9% y el 1,4%, respectivamente, y una EWL al cabo de 1, 2 y 3 años del 69%, el 73% y el 66%, respectivamente. El número medio de deposiciones fue inferior a 3 diarias. A los 3 años permanecían normales los niveles de albúmina sérica en el 98% de los pacientes, la hemoglobina en el 52% y el calcio en el 71%. Ningún paciente comunicó síndrome de vaciamiento gástrico rápido (*dumping*) y no se observaron úlceras de boca anastomótica. En conjunto, la satisfacción de los pacientes es alta con la DBPCD, hasta del 86% en algunas series.

En la serie de pacientes con DBPCD completamente laparoscópica (n = 40; media de IMC 60 kg/m<sup>2</sup>) los autores comunicaron una EWL del 58% a los 9 meses, con tasa de mortalidad del 2,5% (n = 1), una tasa de morbilidad del 15% y una estancia media hospitalaria de 4 días. La mayoría de las complicaciones perioperatorias fueron problemas relacionados con hemorragia en la línea de grapas de la gastrectomía. Esas complicaciones han disminuido mediante el uso sistemático de material de refuerzo en la línea de grapado de la gastrectomía tubular y la reevaluación del protocolo de uso profiláctico de heparina. Más recientemente los autores han revisado su experiencia con 248 pacientes sometidos a DBPCD laparoscópica, con un IMC medio de 54 kg/m<sup>2</sup>. Se identificaron dos fugas intraoperatorias, que fueron corregidas con suturas. Fue necesaria una conversión por adherencias secundarias a una colecistectomía abierta previa. Se produjo morbilidad grave en el 15% de los pacientes, siendo la sepsis y la obstrucción intestinal las complicaciones más frecuentes. La tasa de mortalidad a los 30 días fue del 0,8% (n = 2; ambos casos por insuficiencia respiratoria en pacientes varones con IMC por encima de 60 kg/m<sup>2</sup>). La mayoría de los pacientes fueron dados de alta hacia el tercer día del postoperatorio. Esos datos sugieren que el abordaje laparoscópico es posible con una tasa de morbilidad aceptable.

Existen muy pocas series grandes que comparen directamente la DBPCD con el BGYR. En un metaanálisis extenso de todos los procedimientos bariátricos, se compararon la DBP (con y sin CD) y el BGYR, con las siguientes cifras respectivas: EWL, 70% frente a 62%; tasa de mortalidad a los 30 días, 1,1% frente a 0,5%; resolución de la diabetes, 99% frente a 84%; hiperlipidemia, 99% frente a 97%; hipertensión, 83% frente a 68%, y apnea obstructiva del sueño, 92% frente a 80%. Desde el punto de vista estadístico, la DBP ± CD pareció proporcionar una ventaja sobre el BGYR. En los pacientes superobesos se ha demostrado que la DBPCD produce mayor EWL y mayor disminución del IMC en comparación con el BGYR.

La DBPCD es uno de los procedimientos bariátricos más efectivos disponibles en la actualidad. Está comprobada su eficacia a largo plazo y la operación ha sido adoptada por numerosos centros quirúrgicos. El paciente debe comprender el componente malabsortivo de la cirugía y cumplir el uso de las medidas suplementarias y el régimen de visitas postoperatorias. La DBPCD puede ser el procedimiento de elección para algunos pacientes bariátricos, en particular para los superobesos.

## Lecturas recomendadas

- Anthone G, Lord R, DeMeester T, et al: The duodenal switch operation for the treatment of morbid obesity. *Ann Surg* 2003;238:618–628.
- Buchwald H, Avidor Y, Braunwald E, et al: Bariatric surgery. A systematic review and meta-analysis. *JAMA* 2004;292:1724–1737.
- Comeau E, Gagner M, Inabnet W, et al: Symptomatic internal hernias after laparoscopic bariatric surgery. *Surg Endosc* 2005;19:34–39.
- DeMeester T, Fuchs K, Ball C, et al: Experimental and clinical results with proximal end-to-end duodenojejunostomy for pathologic duodenogastric reflux. *Ann Surg* 1987;206:414–424.
- Dolan K, Hatzifotis M, Newbury L, et al: A clinical and nutritional comparison of biliopancreatic diversion with and without duodenal switch. *Ann Surg* 2004;240:51–56.
- Gagner M: Laparoscopic biliopancreatic diversion with duodenal switch. In Inabnet W, DeMaria E, Ikramuddin S (eds): *Laparoscopic Bariatric Surgery*. Philadelphia, Lippincott Williams & Wilkins, 2005, pp 133–142.
- Gagner M, Inabnet W, Pomp A: Laparoscopic sleeve gastrectomy with second stage biliopancreatic diversion and duodenal switch in the superobese. In Inabnet W, DeMaria E, Ikramuddin S (eds): *Laparoscopic Bariatric Surgery*. Philadelphia, Lippincott Williams & Wilkins, 2005, pp 143–150.
- Marceau P, Hould F, Simard S, et al: Biliopancreatic diversion with duodenal switch. *World J Surg* 1998;22:947–954.
- Prachand V, Davee R, Alverdy J: Duodenal switch provides superior weight loss in the super-obese (BMI >50 kg/m<sup>2</sup>) compared with gastric bypass. *Ann Surg* 2006;255:611–619.
- Ren C, Patterson E, Gagner M: Early results of laparoscopic biliopancreatic diversion with duodenal switch: a case series of 40 consecutive patients. *Obes Surg* 2000;10:514–523.
- Scopinaro N, Adami G, Marinari G, et al: Biliopancreatic diversion. *World J Surg* 1998;22:936–946.



# Evaluación del riesgo como guía para profilaxis de la trombosis en los pacientes quirúrgicos bariátricos

La cirugía contra la obesidad mórbida se ha convertido en un método popular y exitoso para combatir los problemas crecientes de la obesidad y sus complicaciones. Está bien documentado que el paciente con obesidad mórbida sometido a cirugía bariátrica experimenta un riesgo elevado de tromboembolismo venoso (TEV) en comparación con el paciente quirúrgico medio, y que ese riesgo es proporcional al índice de masa corporal (IMC) del sujeto. La incidencia de embolia pulmonar fatal después de la cirugía bariátrica se ha estimado en el 1%. Durante 2002 se documentaron alrededor de 900.000 casos de TEV en los hospitales de Estados Unidos, y la embolia pulmonar produjo la muerte de casi 300.000 pacientes. Alrededor del 34% de esos casos se presentaron como muerte súbita sin posibilidad alguna de tratamiento. Casi la tercera parte de los casos ocurrieron después del alta hospitalaria. Se produjo hipertensión pulmonar crónica en al menos el 4% de los supervivientes a la embolia pulmonar. Esa complicación tiene especial importancia en los pacientes bariátricos, que con frecuencia presentan anomalías pulmonares subyacentes. A la luz de esas notables cifras de morbilidad y mortalidad, y dado que el paciente bariátrico experimenta un alto riesgo de sufrir esta complicación, el presente capítulo se dedicará a la profilaxis del TEV.

## EL PROBLEMA DEL TROMBOEMBOLISMO VENOSO

Un análisis reciente determinó que sólo el 85% de los pacientes quirúrgicos con 4 o más factores de riesgo para TEV recibían algún tipo de profilaxis contra la trombosis postoperatoria. Este hecho es preocupante si se tiene en cuenta que las guías del American College of Chest Physicians (ACCP) han estimado que los pacientes con más de cuatro factores de riesgo para la trombosis tienen una tasa de mortalidad operatoria tan alta como el 5%. Las guías, que se vienen publicando en años alternos desde hace más de una década, se basan en los datos de unos 900 artículos científicos. Puede imaginarse que la falta de cumplimiento de la profilaxis contra el TEV sea secundaria al temor de hemorragia postoperatoria cuando se utiliza la profilaxis anticoagulante. Sin embargo, los datos disponibles no apoyan esa preocupación; un ensayo controlado realizado en 2005 sobre 23.000 pacientes quirúrgicos comparó la heparina de peso molecular bajo (HPMB) con la heparina no fraccionada durante el postoperatorio y no documentó ninguna muerte por hemorragia. Además, la profilaxis anticoagulante con cualquiera de los fármacos redujo la mortalidad total. Retrospectivamente no está claro por qué algunos clínicos no usan la profilaxis contra el

TEV de forma más generalizada. La muerte súbita por TEV no es tratable, mientras que las complicaciones hemorrágicas de la anticoagulación son casi siempre tratables y el riesgo de muerte es extremadamente bajo.

Existen otras razones para emplear la profilaxis de la trombosis además de la prevención de la mortalidad. El síndrome posttrombótico es un trastorno serio que afecta al 25% de los individuos después de una trombosis venosa profunda (TVP). El 7% de esos pacientes experimentan discapacidad permanente y se estima que cada año se pierden 2 millones de días laborales a causa de esa complicación. Además, alrededor de las dos terceras partes de los pacientes con historia de TVP sufren otro episodio de TVP si son sometidos a otra intervención quirúrgica en el futuro. Otra complicación de la TVP es el ictus paradójico, que puede ocurrir si el paciente tiene un foramen oval persistente (presente en el 25% de la población). Si se forma un trombo en las piernas o en la pelvis y emboliza en el ventrículo derecho, la aurícula derecha se puede dilatar. Ese incidente puede abrir el foramen, de forma que el trombo tiene posibilidad de emigrar a la aurícula izquierda y desde ella, al encéfalo, causando un ictus isquémico. Por lo menos un estudio autopsico implicó la presencia de un foramen oval persistente en el 50% de los pacientes con este tipo de ictus y edad inferior a 60 años.

Los pacientes quirúrgicos con obesidad mórbida tienen un riesgo aumentado de TEV. Éste se incrementa todavía más con la presencia del síndrome de estasis venosa, un proceso coexistente común en este grupo de pacientes. El síndrome de estasis venosa, definido como edema con fovea en las piernas, úlceras de estasis venosa o edema pigmentado pretibial, se ha asociado con una incidencia del 4% de tromboembolismo pulmonar (TEP) fatal. Se ha demostrado que la tasa de TEP fatal en pacientes sin ese síndrome es del 0,2%. Los pacientes con síndrome de estasis venosa sufren un marcado aumento del riesgo de mortalidad secundaria a TEV y su mortalidad perioperatoria global es dos veces mayor que la observada en los pacientes sin el síndrome. Además, se ha demostrado que la incidencia de fuga postoperatoria, la peritonitis, la infección grave de la herida y de la hernia incisional es significativamente más grande en los pacientes con síndrome de estasis venosa.

Es interesante observar que la presencia de obesidad mórbida puede agravar las manifestaciones del síndrome de estasis venosa. Por ejemplo, una úlcera por estasis venosa en un paciente con obesidad mórbida que no cicatriza con terapia de compresión o injerto cutáneo, suele cicatrizar cuando se consigue una pérdida de peso importante. Se ha postulado que la presión aumentada del pániculo

abdominal reduce el retorno venoso al corazón y aumenta así la presión venosa de las extremidades. En apoyo a esta idea, se ha observado una presión aumentada de la vejiga urinaria en los pacientes con obesidad mórbida, que habitualmente se normaliza un año después de la cirugía bariátrica. La interrelación entre obesidad mórbida y síndrome de estasis venosa, y el riesgo asociado de TEV resaltan la necesidad de informar a los pacientes sobre las consecuencias del síndrome de estasis venosa, así como la necesidad de minimizar las complicaciones tromboembólicas de ese síndrome.

La incidencia de TEV en los pacientes hospitalizados ha llamado la atención de grupos nacionales como The National Quality Forum, que introdujo una norma (Safe Practice 17) según la cual «respecto al riesgo de trombosis y/o embolia pulmonar, todo paciente debe ser evaluado al ingresar y de forma periódica más adelante. Además, se deben utilizar métodos clínicamente apropiados para prevención de la TVP y el TEP». En la actualidad, la Joint Commission on Accreditation of Healthcare Organizations está preconizando medidas para documentar el cumplimiento de la Safe Practice 17, y quizás se introduzcan medidas obligatorias. El objetivo del Surgical Care Improvement Project es reducir las tasas de morbilidad y mortalidad quirúrgicas prevenibles en un 25% para el año 2010. Esa organización ha respaldado la información hospitalaria voluntaria sobre: 1) la proporción de pacientes que reciben la profilaxis recomendada contra el TEV, y 2) sobre la proporción de pacientes que reciben la profilaxis recomendada contra el TEV dentro de las 24 horas previas a la cirugía o después de ella. En la actualidad, sólo se requiere la información voluntaria, pero pronto será necesaria la información obligatoria. Además, el paso siguiente será probablemente una cláusula de pago por aplicación. En ese caso, disminuirán los honorarios tanto del hospital como del médico si no se aplica la profilaxis contra el TEV.

## TÉCNICAS DE PROFILAXIS DEL TEV

Las medidas profilácticas actuales para prevenir el TEV en los pacientes bariátricos incluyen compresión neumática intermitente, anticoagulación y filtro en la vena cava. La intención primaria de los dos primeros tratamientos es prevenir los acontecimientos trombóticos, mientras que el filtro pretende prevenir la embolia pulmonar.

### Compresión neumática intermitente

La compresión neumática intermitente (CNI) es una modalidad profiláctica esencial en el paciente con obesidad mórbida sometido a cirugía bariátrica. El valor de la CNI se ha demostrado en ensayos clínicos, tanto sola como en combinación con anticoagulantes. Cuando se emplea la terapia combinada, se consiguen tasas de trombosis muy bajas en el paciente quirúrgico general. Existen manguitos de CNI especiales diseñados para el paciente quirúrgico bariátrico. Esos dispositivos se deben ajustar antes de iniciar la anestesia y se deben mantener hasta que el paciente es dado de alta del hospital. Los manguitos de CNI sólo se pueden retirar para la deambulación. El paciente debe usarlos el resto del tiempo.

### Anticoagulación

Los estudios en pacientes con cáncer sometidos a intervención quirúrgica demostraron que la administración de una HBPM durante los 30 primeros días del postoperatorio proporcionaba una reducción del TEV total, en comparación con la administración durante 7 días. Por lo menos 12 ensayos en pacientes ortopédicos han demostrado que el uso de anticoagulantes durante 30 días disminuye la incidencia de trombosis venosa profunda. Las dosis pequeñas de heparina no fraccionada se vienen empleando desde la

década de 1970 para la profilaxis de la trombosis en cirugía general. Las ventajas de este fármaco incluyen semivida corta, posibilidad de medir el efecto del fármaco, posibilidad de contrarrestar su efecto y familiaridad de los clínicos con el fármaco. Las desventajas de la heparina no fraccionada comprenden biodisponibilidad poco predecible, resistencia de algunos pacientes, necesidad de administración frecuente y desarrollo de una complicación rara pero potencialmente desastrosa conocida como trombocitopenia inducida por heparina (TIH). En este síndrome la heparina hace que las plaquetas formen grumos, lo que conduce a trombosis generalizada (y en ocasiones, incluso a la muerte). La incidencia de TIH en un metaanálisis reciente fue del 2,6% con heparina no fraccionada y del 0,2% con HBPM. Las HBPM han aumentado la utilización de la profilaxis contra la trombosis. En comparación con la heparina no fraccionada, esos derivados de la heparina tienen biodisponibilidad mejorada cuando se inyectan por vía subcutánea y muestran curvas dosis-respuesta estables. Esas cualidades mejoran la utilidad clínica de las HBPM en comparación con la heparina no fraccionada. Aunque todavía no se ha elaborado el esquema de dosificación correcto, es probable que la dosis usual para la profilaxis en el paciente típico de cirugía general no sea apropiada para el paciente quirúrgico bariátrico (véase el apartado de recomendaciones).

### Filtro en la vena cava

Las indicaciones para inserción preoperatoria de un filtro en la vena cava del paciente quirúrgico bariátrico han incluido los antecedentes de TEV o hipertensión pulmonar. Sin embargo, el concepto de utilización sistemática del filtro en el paciente bariátrico superobeso (definido por un IMC superior a 50 kg/m<sup>2</sup>) ha representado un cambio en la práctica clínica. Esa indicación adicional ha sido apoyada por datos que indican una incidencia del 10% de embolias pulmonares fatales en el subgrupo de pacientes con IMC superior a 55 kg/m<sup>2</sup>. Si el filtro en la vena cava se emplea sistemáticamente para ese grupo de pacientes, la incidencia de embolias pulmonares fatales cae a cero. Sin embargo, la colocación del filtro no es un procedimiento benigno y parte de la protección contra el TEP es compensada por la morbilidad asociada a su colocación. El tamaño del paciente (incluido un pániculo abdominal masivo), la dificultad para obtener imágenes radioscópicas de buena calidad y la necesidad de cateterismo selectivo de las venas renales son algunos de los problemas que complican la colocación del filtro en esos pacientes. Se necesitan más estudios para contribuir a resolver esos problemas.

## RECOMENDACIONES

Para adaptar la profilaxis al paciente individual, incluidas la modalidad y la duración de la misma, es importante la evaluación del riesgo individual de TEV. Los autores usan un formulario que resume la historia clínica y la exploración física, y que describe los factores que pueden predisponer a la trombosis. Cada factor se sopesa de acuerdo con la incidencia relativa de trombosis observada con ese factor en ensayos controlados. En la institución de los autores se está realizando una validación prospectiva de ese esquema de tratamiento. En la misma institución también utilizan desde 1988 variantes de ese formulario para la valoración preoperatoria del riesgo de TEV. Además, el formulario puede ser fácilmente adaptado para el paciente quirúrgico bariátrico (fig. 10-1).

Todos los pacientes deben usar medias antiembolia apropiadas y dispositivos de compresión neumática intermitente antes de la operación. Esos dispositivos se deben emplear en todo momento antes, durante y después de la cirugía, a menos que el paciente camine normalmente. Todos los pacientes deben recibir HBPM (40 mg cada

12 horas). Se comienza 12 horas después de completar el procedimiento y se continúa durante al menos 10 días. Los autores administran una dosis de 40 mg de HBPM a todos los pacientes quirúrgicos bariátricos, a menos que exista alguna contraindicación. Los individuos con factores de riesgo adicionales pero sin estasis venosa ni historia pasada de TEV (grupo de alto riesgo) deben recibir esta terapia con HBPM durante por lo menos 30 días. Se debe hacer una ecografía Doppler de ambas piernas el día 30 del postoperatorio en

busca de trombos asintomáticos. Por último, los pacientes con un riesgo más elevado (es decir, con historia de TEV, antecedentes familiares de TEV con marcadores positivos, múltiples factores de riesgo, IMC por encima de 50 kg/m<sup>2</sup> o síndrome de estasis venosa) deben ser sometidos a colocación preoperatoria de un filtro permanente en la vena cava, además de 30 días con HBPM. Los autores no recomiendan todavía los filtros temporales, puesto que no se dispone de resultados a largo plazo en el grupo quirúrgico bariátrico.

#### EVALUACIÓN DE LOS FACTORES DE RIESGO PARA LA TROMBOEMBOLIA VENOSA

Nombre del paciente: \_\_\_\_\_ Edad: \_\_\_\_ Sexo: \_\_\_\_ Peso: \_\_\_\_ kg

Marcar lo que proceda

<p><b>Cada factor de riesgo representa 1 punto</b></p> <ul style="list-style-type: none"> <li><input type="checkbox"/> Edad 41-60 años</li> <li><input type="checkbox"/> Cirugía menor prevista</li> <li><input type="checkbox"/> Historia de cirugía mayor previa</li> <li><input type="checkbox"/> Venas varicosas</li> <li><input type="checkbox"/> Historia de enfermedad intestinal inflamatoria</li> <li><input type="checkbox"/> Piernas hinchadas (en la actualidad)</li> <li><input type="checkbox"/> Obesidad (IMC &gt; 30 kg/m<sup>2</sup>)</li> <li><input type="checkbox"/> Infarto agudo de miocardio (&lt; 1 mes)</li> <li><input type="checkbox"/> Insuficiencia cardíaca congestiva (&lt; 1 mes)</li> <li><input type="checkbox"/> Sepsis (&lt; 1 mes)</li> <li><input type="checkbox"/> Patología pulmonar importante, incluyendo neumonía (&lt; 1 mes)</li> <li><input type="checkbox"/> Función pulmonar anormal (EPOC)</li> <li><input type="checkbox"/> Paciente actualmente encamado</li> <li><input type="checkbox"/> Escayola u ortesis en las piernas</li> <li><input type="checkbox"/> Otros factores de riesgo _____</li> </ul>	<p><b>Cada factor de riesgo representa 2 puntos</b></p> <ul style="list-style-type: none"> <li><input type="checkbox"/> Edad 60-74 años</li> <li><input type="checkbox"/> Cirugía mayor (&gt; 60 min)</li> <li><input type="checkbox"/> Cirugía artroscópica (&gt; 60 min)</li> <li><input type="checkbox"/> Cirugía laparoscópica (&gt; 60 min)</li> <li><input type="checkbox"/> Neoplasia maligna previa</li> <li><input type="checkbox"/> Acceso venoso central</li> <li><input type="checkbox"/> Obesidad mórbida (IMC &gt; 40 kg/m<sup>2</sup>)</li> </ul>
<p><b>Cada factor de riesgo representa 3 puntos</b></p> <ul style="list-style-type: none"> <li><input type="checkbox"/> Edad por encima de 75 años</li> <li><input type="checkbox"/> Cirugía mayor con duración de 2-3 horas</li> <li><input type="checkbox"/> IMC &gt; 50 (síndrome de estasis venosa)</li> <li><input type="checkbox"/> Historia de TVP, TVP/TEP</li> <li><input type="checkbox"/> Historia familiar de TVP/TEP</li> <li><input type="checkbox"/> Cáncer o quimioterapia actual</li> <li><input type="checkbox"/> Factor V Leiden positivo</li> <li><input type="checkbox"/> Protrombina 20210A positiva</li> <li><input type="checkbox"/> Homocisteína sérica elevada</li> <li><input type="checkbox"/> Anticoagulante lúpico positivo</li> <li><input type="checkbox"/> Anticuerpos anticardiolipina positivos</li> <li><input type="checkbox"/> Trombocitopenia inducida por heparina (TIH)</li> <li><input type="checkbox"/> Otros tipos de trombofilia _____</li> </ul>	<p><b>Cada factor de riesgo representa 5 puntos</b></p> <ul style="list-style-type: none"> <li><input type="checkbox"/> Artroplastia electiva mayor de extremidad inferior</li> <li><input type="checkbox"/> Fractura de cadera, pelvis o pierna (&lt; 1 mes)</li> <li><input type="checkbox"/> Ictus (&lt; 1 mes)</li> <li><input type="checkbox"/> Traumatismo múltiple (&lt; 1 mes)</li> <li><input type="checkbox"/> Lesión aguda de la médula espinal (parálisis) (&lt; 1 mes)</li> <li><input type="checkbox"/> Cirugía mayor con duración superior a 3 horas</li> </ul>
<p><b>Sólo para mujeres (cada ítem representa 1 punto)</b></p> <ul style="list-style-type: none"> <li><input type="checkbox"/> Anticonceptivos orales o terapia de sustitución hormonal</li> <li><input type="checkbox"/> Embarazo o posparto (&lt; 1 mes)</li> <li><input type="checkbox"/> Historia de muerte fetal inexplicada, aborto espontáneo recurrente (≥ 3), parto prematuro con toxemia o retraso del crecimiento del lactante</li> </ul>	

**Puntuación total de factores de riesgo**

Véase la página siguiente para consideraciones de seguridad de la profilaxis

#### Riesgo de TEV y profilaxis sugerida para los pacientes quirúrgicos

Puntuación total de factores de riesgo	Incidencia de TVP	Nivel de riesgo	Régimen de profilaxis	Leyendas
0-1	< 10%	Riesgo bajo	Sin medidas específicas; deambulacion precoz	ME: medias elásticas CNI: compresión neumática intermitente DBHNF: dosis bajas de heparina no fraccionada HBPM: heparina de bajo peso molecular FXa I: inhibidor del factor X
2	10-20%	Riesgo moderado	ME, CNI, DBHNF (5.000 U/12h), HBPM (< 3.400 U)	
3-4	20-40%	Riesgo alto	CNI, DBHNF (5.000 U/8 h) o HBPM (> 3.400 U)	
5 o más	40-80% 1-5% de mortalidad	El riesgo más alto	Farmacológico: DBHNF, HBPM (> 3.400 U)*, warfarina*, o FXa I* sólo o en combinación con ME o CNI	

\*Uso para cirugía ortopédica mayor

**FIGURA 10-1.** Formulario para la evaluación del riesgo preoperatorio y para la profilaxis de la tromboembolia venosa (TEV). TVP, trombosis venosa profunda; TEP, tromboembolismo pulmonar; TVS, trombosis de venas superficiales.

Continúa



Consideraciones de seguridad para la profilaxis: marcar el recuadro si la respuesta es «Sí»

<b>Anticoagulantes: factores asociados a mayor sangrado</b>
<input type="checkbox"/> ¿Está experimentando el paciente alguna hemorragia activa?
<input type="checkbox"/> ¿Tiene (o ha tenido) el paciente trombocitopenia inducida por heparina?
<input type="checkbox"/> ¿Tiene el paciente un recuento de plaquetas < 100.000/mm <sup>3</sup> ?
<input type="checkbox"/> ¿Está tomando el paciente anticoagulantes orales o antiagregantes plaquetares (p. ej., AINE, clopidogrel, salicilatos)?
<input type="checkbox"/> ¿Es anormal el aclaramiento de creatinina del paciente? Si la respuesta es afirmativa, indicar la cifra _____
Si se ha marcado cualquiera de los recuadros anteriores, el paciente puede no ser candidato a terapia anticoagulante y usted debe considerar medidas profilácticas alternativas: medias y/o CNI.
<b>Compresión neumática intermitente (CNI)</b>
<input type="checkbox"/> ¿Tiene el paciente enfermedad arterial periférica grave?
<input type="checkbox"/> ¿Tiene el paciente insuficiencia cardíaca congestiva?
<input type="checkbox"/> ¿Tiene el paciente trombosis aguda de venas superficiales/profundas?
Si se ha marcado cualquiera de los recuadros anteriores, el paciente puede no ser candidato a terapia con compresión intermitente y usted debe considerar medidas profilácticas alternativas.

Basado en Geerts WH y cols.: *Prevention of venous thromboembolism*. Chest 2004;126(suppl 3):338S-400S; Nicolaides AN y cols.: *2001 International Consensus Statement: Prevention of Venous Thromboembolism, Guidelines According to Scientific Evidence*; Arcelus JL, Caprini JA, Traverso CI: *International perspective on venous thromboembolism prophylaxis in surgery*. Semin Thromb Hemost 1991;17(4):322-5; Borow M, Goldson HJ: *Postoperative venous thrombosis. Evaluation of five methods of treatment*. Am J Surg 1981;141(2):245-51; Caprini JA, Arcelus I, Traverso CI y cols.: *Clinical assessment of venous thromboembolic risk in surgical patients*. Semin Thromb Hemost 1991;17(suppl 3):304-12; Caprini JA, Arcelus JL y cols.: *State-of-the-art venous thromboembolism prophylaxis*. Scope 2001;8:228-240; Caprini JA, Arcelus JL, Reyna JJ: *Effective risk stratification of surgical and nonsurgical patients for venous thromboembolic disease*. Semin Hematol 2001; 38(2)Suppl 5:12-19; Caprini JA: *Thrombosis risk assessment as a guide to quality patient care*. Dis Mon 2005; 51:70-78; Oger E: *Incidence of venous thromboembolism: A community-based study in Western France*. Thromb Haemost 2000; 657-660; Turpie AG, Bauer KA, Eriksson BI y cols.: *Fondaparinux vs. Enoxaparin for the prevention of venous thromboembolism in major orthopedic surgery: A meta-analysis of 4 randomized double-blind studies*. Arch Intern Med 2002;162(16):1833-40; Ringley y cols.: *Evaluation of intermittent pneumatic compression boots in congestive heart failure*. Am Surg 2002;68(3):286-9; Morris y cols.: *Effects of supine intermittent compression on arterial inflow to the lower limb*. Arch Surg 2002;137(11):1269-73; Sugerman HJ y cols.: *Ann Surg* 2001;234(1):41-46.  
REVISADO EL 4 DE NOVIEMBRE DE 2006.  
ESTE DOCUMENTO ESTÁ DESTINADO SÓLO A FINES EDUCATIVOS Y LAS OPINIONES EXPRESADAS CORRESPONDEN ÚNICAMENTE AL AUTOR.

Explorador \_\_\_\_\_ Fecha \_\_\_\_\_

FIGURA 10-1. CONTINUACIÓN.

### Lecturas recomendadas

Bergqvist D, Agnelli G, Cohen AT: Duration of prophylaxis against venous thromboembolism with enoxaparin after surgery for cancer. N Engl J Med 2002;346(13):975-980.

Caprini JA (guest editor): Venous thromboembolism. Disease-a-Month Monograph 2005;51(2-3):68-69.

Carmody BJ, Sugerman HJ, Kellum JM, et al: Pulmonary embolism complicating bariatric surgery: Detailed analysis of a single institution's 24-year experience. J Am Coll Surg 2006;203(6):831-837.

Gargiulo NJ, Veith FJ, Lipsitz EC, et al: Experience with inferior vena cava filter placement in patients undergoing open gastric bypass procedures. J Vasc Surg 2006;44(6):1301-1305.

Geerts WH, Pineo GF, Heit JA, et al: The seventh ACCP conference on antithrombotic and thrombolytic therapy. Chest 2004;126(Suppl 3):338S-400S.

Hamad GG, Choban PS: Low molecular weight heparin prophylaxis (PROBE study). Obesity Surg 2002;15:1368-1374.

Martel N, Lee J, Wells P: Risk for heparin-induced thrombocytopenia with unfractionated and low molecular weight heparin thromboprophylaxis: A meta-analysis. Blood 2005;106(8):2710-2715.

Scholten DJ, Hoedema RM, Scholten SE: A comparison of two different prophylactic dose regimens of low molecular weight heparin in bariatric surgery. Obes Surg 2002;12:19-24.

Sugerman HJ, Sugerman EL, Wolfe L, et al: Risks and benefits of gastric bypass in morbidly obese patients with severe venous stasis disease. Ann Surg 2001;234(1):41-46.

# Procedimientos mínimamente invasivos en el intestino delgado

Las operaciones mínimamente invasivas de los intestinos delgado y grueso han ganado una amplia aceptación, ya que las series grandes de casos, los ensayos aleatorizados y las revisiones sistemáticas indican que el abordaje laparoscópico es aplicable, seguro y beneficioso. En manos expertas, esos procedimientos pueden proporcionar tasas de conversión bajas, tiempos operatorios aceptables, estancias hospitalarias más cortas y recuperaciones postoperatorias más rápidas. Se puede encontrar una tasa de conversión más alta en pacientes con laparotomía previa, obesidad, fístula enterocutánea, adherencias, masas inflamatorias grandes y en indicación operatoria urgente. En general, la transición al abordaje laparoscópico de la cirugía intestinal no ha sido tan completa como en el caso de, por ejemplo, la colestectomía laparoscópica. La razón probablemente sea la mayor complejidad y dificultad técnica de los procedimientos intestinales. Sin embargo, parece que la transición continúa, y es probable que la proporción de operaciones intestinales realizadas con técnica mínimamente invasiva aumente en el futuro.

## INDICACIONES OPERATORIAS

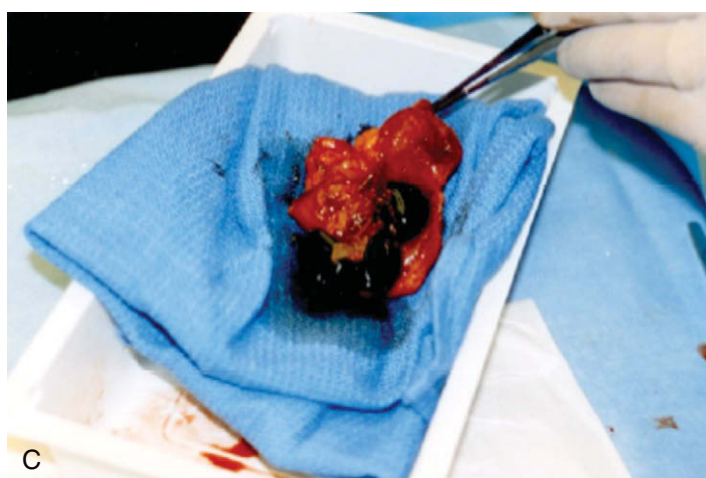
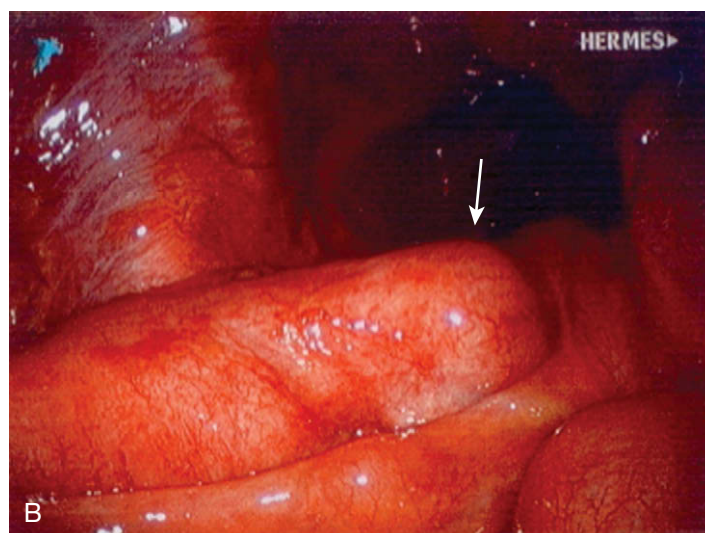
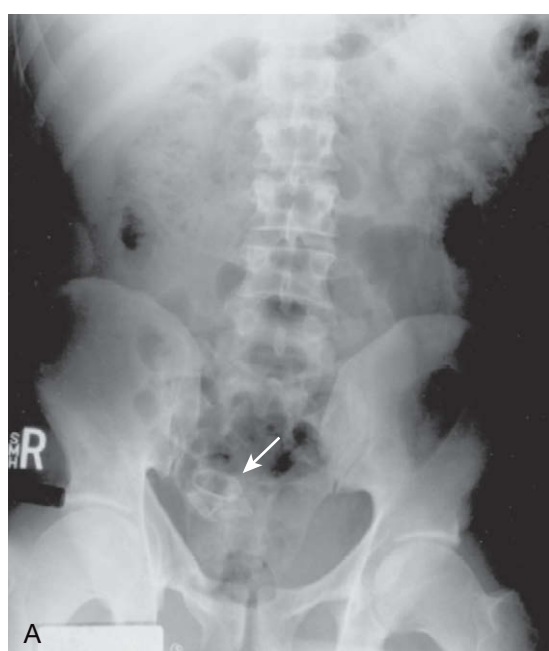
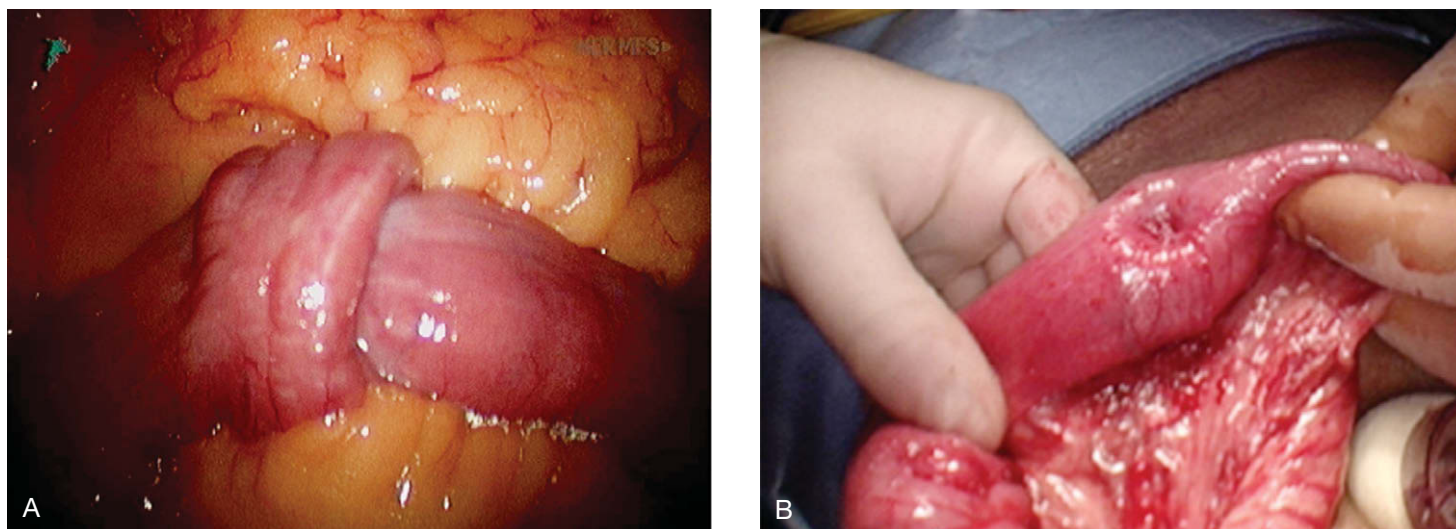
Las operaciones laparoscópicas sobre el intestino delgado incluyen resección segmentaria, liberación de adherencias o bridas, diverticulotomía de Meckel y estricturoplastia. En cualquiera de esos procedimientos, el cirujano debe estar preparado para realizar una resección mínimamente invasiva de intestino delgado si está indicada. La liberación de adherencias laparoscópica para la oclusión intestinal aguda ha sido descrita por numerosos autores. Sin embargo, ese procedimiento sigue siendo algo controvertido. Si el grado de distensión abdominal no prohíbe el abordaje laparoscópico, en general se puede realizar la liberación de adherencias laparoscópica. Otras indicaciones menos comunes para la cirugía laparoscópica del intestino delgado incluyen la invaginación (fig. 11-1), el íleo por cálculo biliar (fig. 11-2) y la eliminación de cuerpo extraño (fig. 11-3). Una indicación más controvertida para la cirugía mínimamente invasiva del intestino delgado es la laparoscopia en casos de dolor abdominal crónico. Un ensayo aleatorizado ha demostrado que sólo el 27% de los pacientes sometidos a laparoscopia por esa indicación consiguen mejoría subsiguiente.

Casi el 70% de los pacientes con enfermedad de Crohn acaban necesitando cirugía. La decisión de operar debe considerar las posibilidades de tratamiento médico a largo plazo. Las indicaciones típicas para la cirugía en pacientes con enfermedad de Crohn incluyen obstrucción, fístula, perforación o simplemente imposibili-

dad de obtener una respuesta adecuada con tratamiento médico. La mayoría de las veces se afecta el íleon distal, lo que puede requerir resección ileocecal sólo del segmento más afectado. Durante la operación, el cirujano puede encontrar el mesenterio engrosado, un flemón, un absceso o una fístula, que convierten el procedimiento en más difícil. A pesar de todo, esas complicaciones representan contraindicaciones sólo relativas para la resección laparoscópica. La enfermedad de Crohn se puede asociar también a estenosis intestinales largas y cortas. Las cortas se tratan mejor con estricturoplastia y las largas requieren típicamente una resección segmentaria. Casi el 50% de todos los pacientes necesitarán reoperación en los 10-15 años siguientes, y por tanto, se justifica la sección limitada sólo a los márgenes más afectados.

El divertículo de Meckel es una anomalía congénita que ocurre cuando la conexión entre el saco vitelino y el intestino medio (el conducto onfalomesentérico) no se oblitera durante la gestación. La incidencia estimada es del 2%. Se suele encontrar un divertículo en la pared antimesentérica del íleon distal, entre 10-150 cm desde la válvula ileocecal. La longitud y el grosor del divertículo pueden variar, y puede existir o no un mesenterio separado, irrigado por un resto anormal de la arteria del conducto vitelino derecho distal. El divertículo de Meckel puede contener tejido ectópico como mucosa gástrica, tejido pancreático y tejido del colon. Una complicación frecuente del divertículo de Meckel es la oclusión secundaria a invaginación, vólvulo o estrangulamiento dentro de una hernia inguinal o crural. También es común la hemorragia secundaria a la secreción de ácido por el tejido gástrico ectópico. Es posible la diverticulitis. Si se produce cualquiera de estas complicaciones, el divertículo debe ser resecado. Cuando se encuentra incidentalmente un divertículo de Meckel asintomático, la indicación de su resección es más relativa.

Los tumores malignos del intestino delgado representan menos del 1% de las neoplasias malignas gastrointestinales. Casi la mitad de esos tumores no se diagnostican antes de la operación. Los tumores carcinoides se localizan típicamente en el íleon y con menos frecuencia en el duodeno. Sólo el 10% de los carcinoides producen síntomas, lo que dificulta el diagnóstico preoperatorio. Los linfomas y los sarcomas se localizan con más frecuencia en el yeyuno. Por otra parte, los adenocarcinomas se suelen localizar en el duodeno y pueden requerir duodenopancreatectomía. Los tumores carcinoides, los linfomas y los adenocarcinomas yeyunoileales necesitan resección mesentérica amplia y linfadenectomía, pero no sucede lo mismo con los sarcomas ya que esas neoplasias no producen metástasis en los





ganglios linfáticos. Los tumores benignos, entre ellos leiomiomas, adenomas, lipomas y pólipos de Peutz-Jeghers, constituyen indicaciones menos comunes para resección del intestino delgado.

## PREPARACIÓN PREOPERATORIA

La evaluación preoperatoria del intestino delgado en el contexto de oclusión intestinal parcial crónica se puede hacer mediante estudio radiológico baritado de intestino delgado o tomografía computarizada (TC). El estudio tiene una particular importancia en la enfermedad de Crohn para evaluar el número y la extensión de los lugares afectados. La mucosa gástrica presente en un divertículo de Meckel se puede identificar mediante gammagrafía con  $^{99m}\text{Tc}$ -pertechnetato, aunque se ha demostrado que esta investigación tiene falsos negativos. Los tumores de intestino delgado se pueden diagnosticar antes de la operación por medio de TC, pero muchas veces constituyen un hallazgo incidental durante la operación. Los pacientes pueden ser preparados para la cirugía mediante la preparación intestinal de Condon-Nichols. Los pacientes con enfermedad de Crohn que están recibiendo esteroides a largo plazo pueden recibir dosis de estrés si se consideran indicadas.

## POSICIÓN DEL PACIENTE Y COLOCACIÓN DE LOS TRÓCARES

El paciente se coloca en decúbito supino con las piernas separadas (posición francesa), lo que permite al cirujano situarse entre las piernas del sujeto. Los brazos del paciente deben estar recogidos para permitir la movilidad alrededor de la mesa de quirófano. Se realiza una incisión infraumbilical (técnica de Hasson) para el primer trócar. Esta incisión puede ser ampliada más tarde para extraer el espécimen, si es necesario. Si se va a realizar una resección ileocecal o ileal, se pueden colocar dos o tres trócares adicionales en los cuadrantes superior izquierdo, inferior izquierdo y superior derecho. La mesa se coloca en posición de Trendelenburg ligera para desplazar el colon transverso y el epiplón en dirección cefálica. Es importante el uso de instrumental atraumático para la manipulación del intestino delgado (sobre todo si está distendido) con el fin de evitar enterotomías. Los autores emplean pinzas atraumáticas de 10 mm (Atraugrip®) para la manipulación del intestino. Ciertos medicamentos como los esteroides y la colchicina pueden hacer que el intestino delgado se muestre más friable, por lo que el cirujano debe tener una precaución especial.

## TÉCNICA OPERATORIA

### Movilización ileocecal

Se inserta una óptica de 30 grados a través del trócar umbilical. El epiplón se mantiene sobre el colon transverso con unas pinzas atraumáticas y con la ayuda de la posición de Trendelenburg. Se recorre todo el intestino delgado desde el ligamento de Treitz hasta el íleon terminal para identificar el área patológica. Si es difícil exponer el ligamento de Treitz, el examen puede comenzar en el área ileocecal. La inclinación lateral (rotación) hacia la derecha o hacia la izquierda puede ser útil cuando se recorre el intestino delgado. El área ileocecal se puede movilizar mediante incisión de la línea de Toldt desde el peritoneo ileocecal hasta el ángulo hepático. Para ello se puede emplear el electrobisturí (fig. 11-4) o el bisturí ultrasónico. Después de la incisión se puede proceder a la movilización del colon derecho con técnica roma, mediante el movimiento de barrido de un separador con balón hinchable (fig. 11-5). Esta ma-

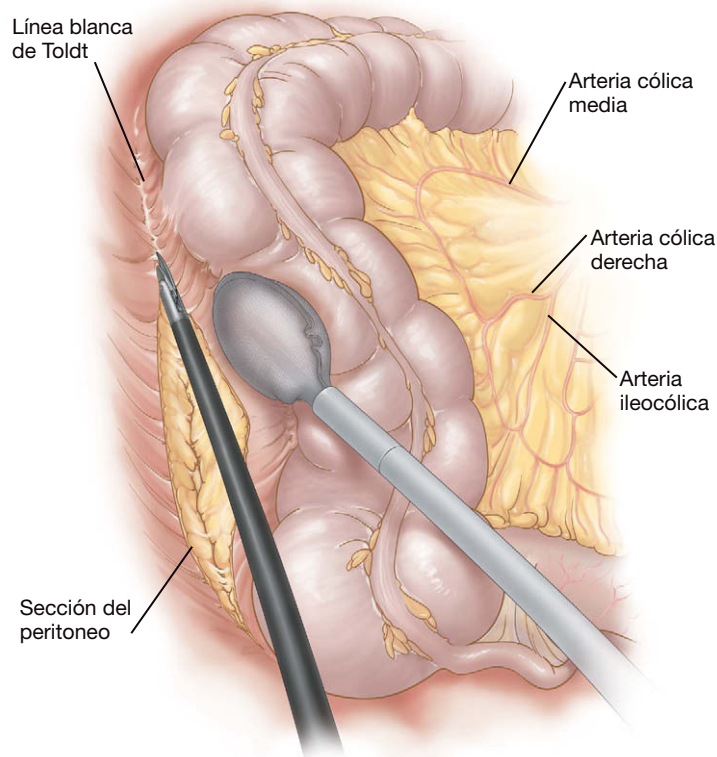


FIGURA 11-4. Incisión de la línea de Toldt para movilizar el ciego en una resección ileocecal.

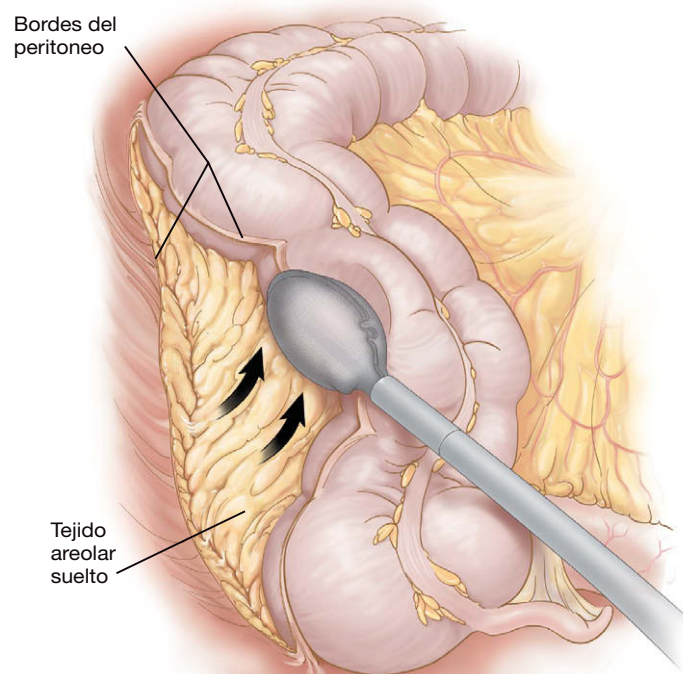


FIGURA 11-5. Disección medial del colon derecho con el separador de balón hinchable.

niobra permitirá la exteriorización subsiguiente del espécimen de intestino delgado a través de la ampliación de la incisión umbilical. Las adherencias se pueden seccionar con las tijeras laparoscópicas. El uso agresivo del bisturí ultrasónico o el electrobisturí para liberación de adherencias puede provocar enterotomías inadvertidas o fuga tardía a través de la lesión.

### Resección segmentaria laparoscópica

La resección segmentaria del intestino delgado se puede hacer totalmente por laparoscopia o mediante una técnica asistida con laparoscopia. Aunque el abordaje totalmente laparoscópico puede requerir más tiempo y más instrumentación, también supone una incisión más pequeña. Además, el cirujano puede realizar una resección próxima al ligamento de Treitz mediante intervención totalmente laparoscópica. En el paciente con enfermedad de Crohn difusa, sin embargo, la evaluación del intestino delgado se hace mejor fuera del cuerpo para valorar las estenosis. Se puede usar una sonda de Baker introducida en el intestino delgado para diagnosticar estenosis en áreas que a simple vista parecen normales. Por desgracia, el aumento de grosor y el acortamiento del mesenterio por la enfermedad de Crohn pueden convertir en muy difícil la exteriorización del intestino, lo que puede necesitar una técnica por completo laparoscópica. La fístula entre segmentos de intestino delgado se puede tratar fuera del cuerpo. Sin embargo, la fístula que afecta a la vejiga o al sigma se puede manejar mejor mediante sección del intestino afecto con la endograpadora y reparación subsiguiente con sutura intracorpórea si es necesaria. Esta última intervención depende del tipo y la extensión de la enfermedad, de los instrumentos disponibles y de la experiencia del cirujano.

### Resección totalmente laparoscópica

El uso de trócares de 12 mm facilita el paso de grapadoras-cortadoras laparoscópicas. Habitualmente, se necesitan 4 trócares para esta intervención, con el fin de aplicar tracción proximal y distal al intestino durante la colocación de la grapadora. En la mayoría de los casos, el intestino se puede seccionar transversalmente mediante una carga de 45 mm con grapas de 2,5 mm. Cuando el intestino está engrosado, pueden ser preferibles las grapas de 3,5 mm. Para la ligadura intracorpórea del mesenterio del intestino delgado se utilizan las tijeras bipolares o ultrasónicas (fig. 11-6). Como alternativa, la grapadora laparoscópica se puede usar para seccionar el mesenterio con cargas vasculares, con o sin refuerzo de la línea de

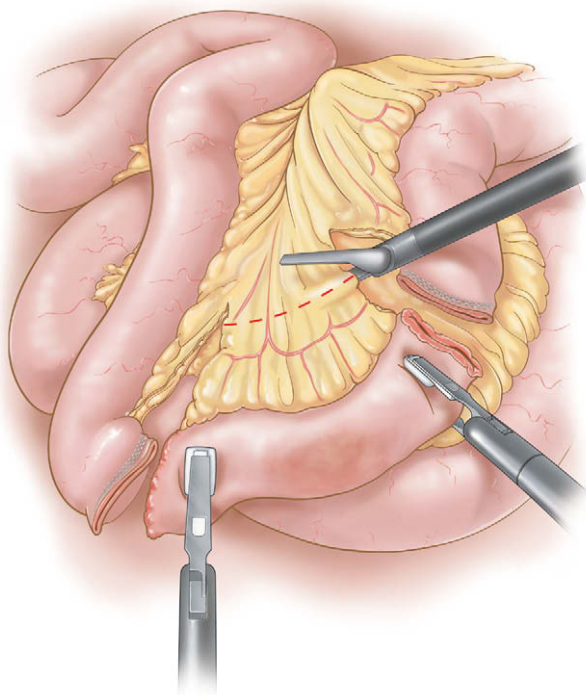


FIGURA 11-6. Sección del mesenterio del intestino delgado.

grapas. Se puede crear una anastomosis laterolateral con cargas de 60 y 2,5 mm en la grapadora laparoscópica. Después de disparar la grapadora, la enterotomía de la grapadora se puede cerrar con otra carga o mediante sutura intracorpórea. El espécimen se coloca en una bolsa de recuperación de plástico y se saca a través de la incisión umbilical.

### Resección asistida mediante laparoscopia

El abordaje asistido puede ayudar a minimizar los ángulos difíciles, muchas veces necesarios para la intervención laparoscópica total. Después de la inspección completa del intestino delgado, se sujeta la parte afectada con una pinza atraumática. La incisión periumbilical se amplía justo lo suficiente (habitualmente 5 cm, pero posiblemente más en algunos pacientes con enfermedad de Crohn) para permitir la exteriorización del intestino afectado con su mesenterio. Una vez exteriorizado, la ligadura vascular, la sección transversal y la anastomosis se pueden realizar de forma convencional. La pared abdominal debe permanecer relajada por completo hasta que la nueva anastomosis es introducida de nuevo en el abdomen. La contracción muscular alrededor de la incisión puede estrechar la minilaparotomía y producir congestión venosa del mesenterio, con la subsiguiente hemorragia.

### Estricturoplastia asistida por laparoscopia

La parte afectada del intestino delgado se exterioriza a través de una incisión infraumbilical ampliada. La estenosis se corta en sentido longitudinal y se cierra transversalmente usando una sutura continua, según lo descrito en los atlas quirúrgicos convencionales. Se debe pasar una sonda de Baker a través de la reparación y después a lo largo del intestino delgado en sentidos proximal y distal para detectar otras posibles estenosis.

### Diverticulectomía de Meckel laparoscópica

Si la base del divertículo no es demasiado ancha, éste se puede seccionar transversalmente con una grapadora laparoscópica. El tró-

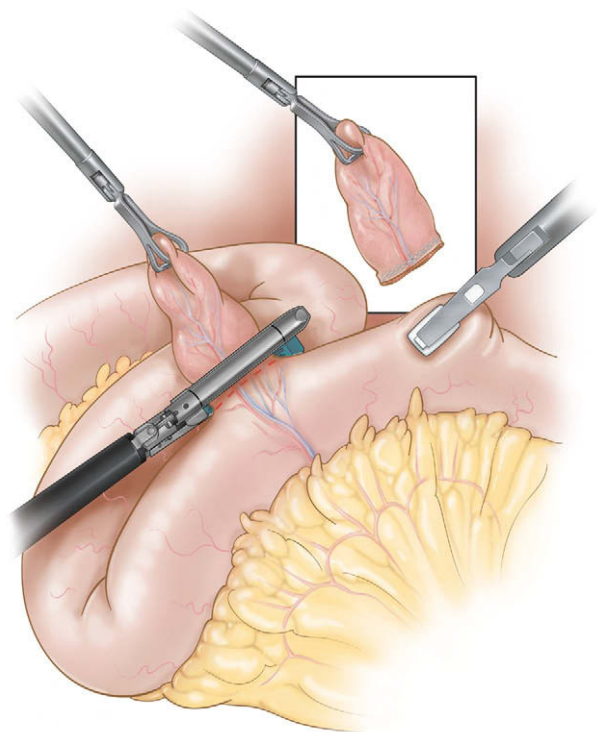


FIGURA 11-7. Aplicación de la grapadora laparoscópica para resecar el divertículo de Meckel.



car del cuadrante inferior izquierdo debe ser de 12 mm para permitir el paso de ese instrumento. Con el uso de una pinza atraumática insertada en el cuadrante inferior derecho, se eleva el divertículo para exponer su base. Si el divertículo tiene un mesenterio separado, éste se debe seccionar con un dispositivo adecuado. Una carga de 60 mm con grapas de 2,5 mm se coloca en posición axial para crear una línea longitudinal de grapado (fig. 11-7). Esa orientación de la grapadora facilita la realización de una resección completa del divertículo. La línea de grapado se comprueba respecto a integridad y hemorragia. Si es necesario, la línea de grapas se puede sobresuturar por laparoscopia (con cuidado para no estrechar la luz). El espécimen se extrae y se comprueba la ausencia de tejido ectópico en la línea de sutura. Algunos autores aconsejan la biopsia intraoperatoria para este fin. Si el paciente con divertículo de Meckel presenta: 1) hemorragia intensa; 2) tejido ectópico; 3) un divertículo de base ancha, o 4) discrepancia en el diámetro del intestino, el divertículo probablemente deba ser tratado con una resección segmentaria, según lo descrito antes.

## CUIDADOS POSTOPERATORIOS

Al final de la cirugía, se retiran la sonda orogástrica y la sonda urinaria. El mismo día se inicia una dieta líquida y se anima al paciente a que camine. Cuando no se ha realizado una resección mayor, al día siguiente se inicia una dieta normal y el paciente es dado de alta si la tolera. En los pacientes sometidos a resección, la dieta líquida se puede iniciar el día 1 después de la intervención, y se avanza a una dieta normal cuando el paciente elimina gases/heces. Este protocolo se tiene que ajustar en los pacientes con enfermedad de Crohn complicada. El cirujano debe mantener un nivel alto de sospecha respecto a la posibilidad de enterotomía inadvertida después de una liberación de adherencias extensa. A la menor sospecha, se procederá a laparoscopia diagnóstica, sobre todo en los pacientes con dolor postoperatorio excesivo o en los que no se resuelve el íleo.

## COMPLICACIONES ESPECÍFICAS DEL PROCEDIMIENTO

La enterotomía puede ocurrir durante cualquier procedimiento laparoscópico en el intestino delgado. El uso de pinzas atraumáticas es obligatorio para la manipulación del intestino delgado. Muchas veces resulta preferible la manipulación del mesenterio mientras se recorre el intestino, sobre todo cuando el intestino es friable. Si encuentra una enterotomía, el cirujano debe estar preparado para la reparación intracorpórea. Es más, se debe considerar la reparación de las lesiones serosas para reducir la posibilidad de fuga tardía. Las adherencias se deben seccionar en principio con las tijeras. El electrobisturí y el bisturí ultrasónico se deben usar poco para evitar la lesión térmica de la pared intestinal, que se puede manifestar como una fuga tardía. Por último, si el cirujano no se siente

satisfecho con una anastomosis intracorpórea, la anastomosis debe ser exteriorizada para su inspección y corrección.

## RESULTADOS Y EVOLUCIÓN

La enfermedad de Crohn es la indicación más común para la resección de intestino delgado. Los datos disponibles de centros con experiencia en estos casos indican que la disfunción pulmonar, las tasas de complicaciones y la duración de la estancia hospitalaria disminuyen en los pacientes sometidos a resección asistida por laparoscopia, en comparación con la resección abierta. La duración de la operación tiende a ser un poco mayor con la operación laparoscópica. Sin embargo, no parece existir mucha diferencia de la calidad de vida entre los casos laparoscópicos y de cirugía abierta en el seguimiento a plazo más largo. En manos expertas, la resección asistida con laparoscopia también ha sido posible con una baja tasa de conversión en el contexto de la enfermedad de Crohn fistulosa, incluso en presencia de abscesos o flemones. La liberación de adherencias laparoscópica en la oclusión aguda del intestino delgado tiene una tasa de conversión relativamente alta, pero los pacientes en los que se consigue completar la operación mediante laparoscopia generalmente precisan una duración más corta de la estancia hospitalaria, en comparación con los sometidos a laparotomía. Como es natural, los pacientes en los que se puede completar la intervención mediante laparoscopia suelen tener adherencias menos extensas.

### Lecturas recomendadas

- Bemelman WA, Hugenholtz E, Heij HA, et al: Meckel's diverticulum in Amsterdam: Experience in 136 patients. *World J Surg* 1995;19(5):734-736.
- Canin-Endres J, Salky B, Gattorno F, Edye M: Laparoscopically assisted intestinal resection in 88 patients with Crohn's disease. *Surg Endosc* 1999;13:595-599.
- Khaikin M, Schneidereit N, Cera S, et al: Laparoscopic vs. open surgery for acute adhesive small-bowel obstruction: Patients' outcome and cost-effectiveness. *Surg Endosc* 2007;21:742-746.
- Maartense S, Dunker MS, Slors FM, et al: Laparoscopic-assisted versus open ileocolic resection for Crohn's disease. *Ann Surg* 2006;243:143-149.
- Milsom JW, Hammerhofer KA, Böhm B, et al: Prospective, randomized trial comparing laparoscopic vs. conventional surgery for refractory ileocolic Crohn's disease. *Dis Colon Rectum* 2001;44(1):1-8.
- Regan JP, Salky BA: Laparoscopic treatment of enteric fistulas. *Surg Endosc* 2004;18(2):252-254.
- Swank DJ, Swank-Bordewijk SCG, Hop WCJ, et al: Laparoscopic adhesiolysis in patients with chronic abdominal pain: A blinded randomized controlled multicenter trial. *Lancet* 2003;361:1247-1251.
- Tilney HS, Constantinides VA, Heriot AG, et al: Comparison of laparoscopic and open ileocecal resection for Crohn's disease: A meta-analysis. *Surg Endosc* 2006;20(7):1036-1044.
- Young-Fadok TM, Hall Long K, McConnell EJ, et al: Advantages of laparoscopic resection for ileocolic Crohn's disease: Improved outcomes and reduced costs. *Surg Endosc* 2001;15(5):450-454.



# Gastrostomía y yeyunostomía de alimentación laparoscópicas

## INTRODUCCIÓN

### Importancia de la nutrición en los pacientes quirúrgicos

La intervención quirúrgica de pacientes desnutridos se asocia con tasas más altas de morbilidad y mortalidad. Una nutrición inadecuada durante 5-10 días en el paciente quirúrgico se puede traducir en alteraciones fisiológicas, mayor susceptibilidad a la infección, fracaso multiorgánico, mala cicatrización de las heridas y muerte. El problema tiene una particular importancia si se considera que entre el 15 y el 65% de los pacientes que ingresan en un hospital presentan algún grado de desnutrición. El 12% de ellos pueden ser clasificados como gravemente desnutridos. En último término, debido a la propia enfermedad o al ayuno impuesto por el médico, entre el 50 y el 100% de los pacientes hospitalizados experimentan desnutrición durante su hospitalización. Los pacientes quirúrgicos desnutridos tienen una estancia hospitalaria hasta un 90% más larga, lo que aumenta los costos del ingreso entre el 35 y el 75%, en comparación con pacientes similares bien nutridos. La mayoría de los individuos sanos cuentan con amplias reservas nutricionales para ayudar a evitar los efectos de la desnutrición. Sin embargo, en aquéllos con malnutrición previa o con probable malnutrición prolongada, las medidas para optimizar la nutrición constituyen una prioridad.

Se debe suministrar suplemento nutricional si se espera que la enfermedad dure más de 5-10 días (p. ej., pancreatitis, quemaduras extensas, traumatismo grave, sepsis y peritonitis) y a los pacientes que ya presenten una pérdida superior al 10-15% de su peso corporal habitual en los últimos 3 meses. También se debe suministrar suplemento nutricional a los pacientes que no pueden comer o son incapaces de cubrir sus necesidades nutricionales.

Está ampliamente aceptado que el suplemento nutricional a través del tracto gastrointestinal es preferible al suministro parenteral de nutrientes. La nutrición intraluminal favorece la descamación y la renovación del epitelio intestinal, la motilidad del intestino, la liberación de numerosas hormonas intestinales tróficas, la conservación de la altura de las vellosidades intestinales y la producción de células de las criptas. A su vez, todo ello ayuda a mantener las defensas del huésped en el intestino, incluida la prevención de la traslocación bacteriana y de sustancias tóxicas. Por esas razones, el tracto gastrointestinal debe recibir nutrición intraluminal. En cambio, la nutrición parenteral se asocia a mayor coste, supresión inmunitaria, liberación de más mediadores inflamatorios y atrofia

intestinal, y además conlleva el riesgo de infecciones relacionadas con el catéter. Las vías de nutrición enteral también son más fáciles de mantener que los dispositivos de acceso parenteral, y permiten a los pacientes o a sus cuidadores administrar la alimentación a domicilio y con un mínimo entrenamiento. Por último, los alimentos para sonda son más baratos y fáciles de almacenar que las fórmulas parenterales.

### Acceso enteral

El suministro de nutrición en el tracto gastrointestinal (GI) a través de vías de acceso quirúrgicas fue preconizado en 1837 por Egeberg, que propuso el concepto de gastrostomía quirúrgica. Sedillot realizó en 1849 la primera gastrostomía con éxito. En la actualidad, el método de Stamm, que usa dos suturas en bolsa de tabaco concéntricas para asegurar el catéter en el estómago, es la gastrostomía quirúrgica realizada con más frecuencia. Sin embargo, esta técnica abierta ha sido suplantada en gran medida por la técnica de gastrostomía endoscópica percutánea (GEP) descrita por Gauderer y Ponsky en 1980. Este método utiliza un endoscopio para guiar visualmente y ayudar a la colocación percutánea de un tubo de gastrostomía sobre un alambre. La técnica de GEP es un procedimiento seguro y rápido que evita la necesidad de anestesia general. Además, la GEP se puede colocar con el paciente en su propia cama y con sedación intravenosa y anestesia local. Por desgracia, los pacientes con traumatismo facial, cavidad oral inaccesible, tumores de cabeza y cuello, estenosis u obstrucción del estómago, hernia hiatal grande o vólvulo gástrico no suelen ser candidatos para GEP y, en su lugar, requieren una gastrostomía quirúrgica.

Como alternativa, en los pacientes que necesitan acceso enteral para nutrición y no son candidatos a gastrostomía (p. ej., gastroparesia, obstrucción de la salida gástrica, reflujo gastroesofágico severo y con gran riesgo de broncoaspiración), se puede realizar una yeyunostomía quirúrgica. Se han descrito varias técnicas usando un abordaje abierto. La primera yeyunostomía fue realizada por Bush en 1858. En 1878, Surmay de Harve fue el primero en introducir una sonda de alimentación a través de una enterostomía. La técnica usada con más frecuencia en la actualidad es la descrita por Witzel en 1891.

O'Regan y Scarrow describieron en 1990 la primera yeyunostomía laparoscópica, y Edelman y Unger detallaron en 1991 la primera gastrostomía laparoscópica. Desde entonces, los avances y los perfeccionamientos de la técnica laparoscópica han conducido a un gran número de métodos para la colocación laparoscópica de

sondas de gastrostomía y yeyunostomía. La seguridad y la eficacia del acceso enteral laparoscópico han sido comprobadas, y constituye un complemento importante para el cuidado del paciente.

## INDICACIONES OPERATORIAS

El abordaje laparoscópico tiene las ventajas potenciales de incisiones más pequeñas, menos dolor postoperatorio, disminución de las complicaciones de la incisión y mejor visualización de la cavidad peritoneal. El análisis de costes demuestra que no existe diferencia significativa entre el abordaje laparoscópico y el abierto para la colocación de una sonda de alimentación. Aunque se ha descrito la realización de estos procedimientos con sedación consciente y anestesia local, el acceso laparoscópico requiere habitualmente anestesia general, con sus riesgos consiguientes. Existen otras alternativas no quirúrgicas menos invasivas para acceder al tracto gastrointestinal y suministrar alimentación, y esas alternativas se deben considerar antes de la yeyunostomía.

Los métodos temporales para alimentación enteral incluyen la colocación de una sonda nasogástrica (NG) u orogástrica (OG). En el paciente con vaciamiento gástrico adecuado, las alimentaciones por sonda se pueden iniciar de forma temporal a través de sondas NG u OG, hasta que sea capaz de comer o hasta que se obtenga acceso enteral más permanente. La alimentación pospilórica también se puede iniciar con colocación nasal u oral de sondas de alimentación especialmente diseñadas introducidas en el duodeno, si está afectado el vaciamiento gástrico. Cuando se necesita alimentación enteral prolongada (> 4 semanas), se debe establecer una vía de acceso más permanente para evitar las complicaciones por uso prolongado de sondas NG u OG (p. ej., úlceras por presión, infecciones sinusales, irritación oronasofaríngea, disconfort del paciente e higiene oral deficiente).

La opción preferida para el acceso enteral a largo plazo en pacientes con estómago funcional y candidatos a una sonda de gastrostomía debe ser la GEP. Las sondas de gastrostomía para alimentación se deben evitar en los pacientes con riesgo alto de aspiración, gastroparesia u obstrucción de la salida gástrica. La GEP se puede colocar fácilmente a la cabecera de la cama sin anestesia general. El método de GEP tiene una tasa de éxito del 96% y se ha mostrado seguro. Este procedimiento puede resultar difícil, sin embargo, en el paciente con obesidad mórbida. Además, se requiere precaución en los pacientes que pueden tener asas de intestino o un lóbulo hepático izquierdo grande por delante del estómago, lo que conlleva un riesgo de lesión inadvertida de órganos. En una neoplasia maligna de cabeza/cuello, además de los problemas para el acceso, también existe el riesgo de que una GEP provoque siembra de células tumorales en el estómago o la pared abdominal ante-

rior. En los pacientes no candidatos a colocación de una sonda de gastrostomía es preferible una sonda de yeyunostomía.

Las indicaciones generales para una gastrostomía o yeyunostomía se enumeran en la tabla 12-1. Cuando el vaciamiento gástrico está comprometido y se requiere descompresión a largo plazo, se puede colocar una sonda de gastrostomía para evitar las complicaciones y los inconvenientes a largo plazo de una sonda NG u OG. Si se necesita descompresión gástrica a largo plazo y acceso enteral para alimentación, se pueden colocar una sonda de gastrostomía y otra de yeyunostomía.

Las medidas simples para valorar la función gástrica incluyen la monitorización del débito por la sonda NG u OG a lo largo de varios días. En general, si el débito de la sonda NG u OG supera los 600-1.000 ml diarios, el estómago puede no ser un conducto adecuado para la alimentación enteral. La mayoría de los pacientes son sometidos a un periodo breve de alimentación enteral a través de una sonda NG u OG. Durante ese periodo, se debe comprobar el contenido gástrico residual cada 4 horas. Si el 50% o más del volumen total de alimentación suministrado permanece en el estómago, quiere decir que la capacidad de evacuación del órgano no es la adecuada. También se pueden emplear estudios gammagráficos para determinar el vaciamiento gástrico y obtener más datos cuantitativos.

Las indicaciones específicas para la colocación laparoscópica de una sonda de gastrostomía o yeyunostomía se resumen en la tabla 12-2. Existen pocas contraindicaciones absolutas para la colocación laparoscópica de una sonda de gastrostomía o yeyunostomía, y en esencia son las mismas por las que un paciente puede no ser candidato a una sonda de alimentación independientemente del método de colocación: ascitis refractaria, carcinomatosis e incapacidad de tolerar la alimentación por sonda. Una contraindicación exclusiva del abordaje laparoscópico es la imposibilidad de tolerar la insuflación abdominal y las posiciones extremas con elevación o descenso de la cabeza. Los factores que pueden dificultar el abordaje laparoscópico incluyen cirugía abdominal previa y obesidad mórbida. La figura 12-1 muestra un algoritmo que resume las indicaciones para el acceso enteral.

## EVALUACIÓN PREOPERATORIA, PRUEBAS COMPLEMENTARIAS Y PREPARACIÓN

Los pacientes que necesitan la colocación de una sonda de gastrostomía o yeyunostomía deben ser valorados respecto al riesgo quirúrgico igual que cualquier otro paciente sometido a cirugía. Los pacien-

**Tabla 12-1.** Indicaciones generales para la colocación de sondas de gastrostomía y yeyunostomía

**Sonda de gastrostomía**  
Prevención o tratamiento de la desnutrición  
Descompresión gástrica a largo plazo  
Imposibilidad de deglutir debida a defectos neurológicos  
Neoplasias de cabeza y cuello

**Sonda de yeyunostomía**  
Tratamiento de la desnutrición en pacientes no candidatos a una sonda de gastrostomía  
Obstrucción de la salida gástrica  
Gastroparesia  
Enfermedad por reflujo gastroesofágico con aspiración  
Dificultad o fracaso de la gastrostomía

**Tabla 12-2.** Indicaciones específicas para la colocación laparoscópica de una sonda de alimentación

**Sonda de alimentación por gastrostomía**  
Dificultad o contraindicación para la colocación de una GEP  
Hernia hiatal grande  
Divertículo de Zenker grande  
Obesidad mórbida  
Lóbulo hepático izquierdo grande o intestino sobreyacente  
Fracaso de GEP  
Obstrucción o estenosis del esófago  
Traumatismo facial con mandíbula inmovilizada  
Salida accidental precoz de la sonda con perforación gástrica libre  
Laparoscopia concomitante o anestesia general para otro procedimiento

**Sonda de alimentación por yeyunostomía**  
Todos los pacientes con indicaciones para yeyunostomía (v. tabla 12-1)  
Laparoscopia concomitante o anestesia general para otro procedimiento  
Gastrostomía laparoscópica difícil

GEP: gastrostomía endoscópica percutánea.

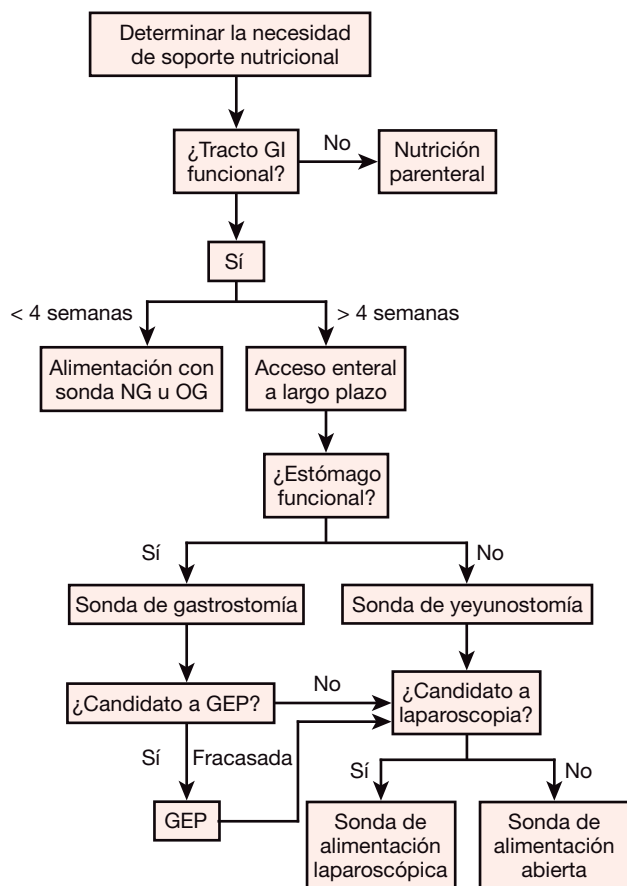


FIGURA 12-1. Algoritmo para obtener acceso enteral. GI, gastrointestinal; NG, nasogástrica; OG, orogástrica; GEP, gastrostomía endoscópica percutánea.

tes o sus representantes son informados de los riesgos potenciales del procedimiento, entre los que se incluyen los riesgos asociados con la anestesia general, hemorragia, infección, conversión a una operación abierta, fuga alrededor del tubo y posible salida accidental de la sonda. Los pacientes suelen estar en ayunas durante las 6 horas previas al procedimiento. Este periodo puede ser más largo en los pacientes con vaciamiento gástrico deficiente, y pueden requerir descompresión con una sonda NG u OG. Se deben administrar antibióticos preoperatorios para reducir el riesgo de infección de la herida. En particular, la cobertura antibiótica debe incluir *Staphylococcus aureus* y estreptococos betahemolíticos (v. cap. 31). La profilaxis de la trombosis venosa profunda se debe basar en guías establecidas. En general se deben colocar medias de compresión secuencial de las extremidades inferiores antes de la inducción de la anestesia. En los casos apropiados se debe administrar heparina.

## TÉCNICA OPERATORIA

Se han descrito numerosos métodos para la colocación laparoscópica de sondas de gastrostomía y yeyunostomía. Aquí se describe una técnica de uso común, simple, reproducible y estandarizada, que utiliza un kit con un pasador en T (fig. 12-2). Este método evita la necesidad de instrumental laparoscópico especial, es relativamente simple y no requiere habilidad en sutura laparoscópica.

### Sonda de gastrostomía

El acceso abdominal se obtiene con una técnica cerrada o abierta mediante insuflación abdominal de dióxido de carbono a 10-12 mmHg. Después se inserta un laparoscopio de 10 mm y 30 grados en el ombligo. Se identifica el estómago y se coloca un trócar de




FIGURA 12-2. Pasador en T y aguja introductora.

5 mm directamente sobre el órgano, en el cuadrante superior izquierdo. Esta incisión se convertirá finalmente en el sitio de salida de la sonda de gastrostomía. Después se usa una pinza atraumática con el fin de seleccionar un sitio apropiado en la pared anterior del estómago para inserción de la sonda de gastrostomía. El sitio seleccionado debe alcanzar la pared abdominal anterior en el lugar del trócar de 5 mm sin tensión excesiva. Se usa un kit de gastrostomía percutánea estándar. Se introducen los pasadores en T especialmente diseñados a través de la pared abdominal y a través de la pared anterior del estómago (fig. 12-3). La insuflación del estómago por medio de una sonda NG u OG puede ayudar a evitar que los pasadores en T atraviesen la pared posterior del estómago. Se colocan cuatro pasadores en T alrededor del trócar de 5 mm. Eso crea un soporte de «cuatro esquinas» en el estómago (fig. 12-4) que se usa después para elevar la pared anterior del estómago hasta la pared abdominal. A continuación se retira el trócar de 5 mm y se coloca una aguja introductora calibre 18-G a través del mismo orificio

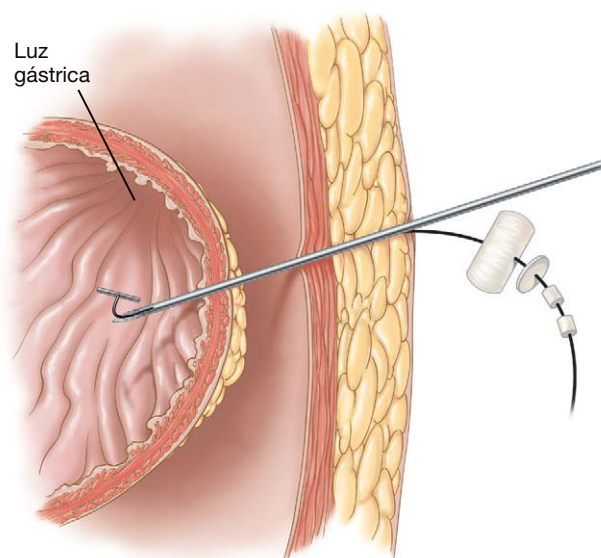


FIGURA 12-3. Colocación transabdominal del pasador en T dentro del estómago.



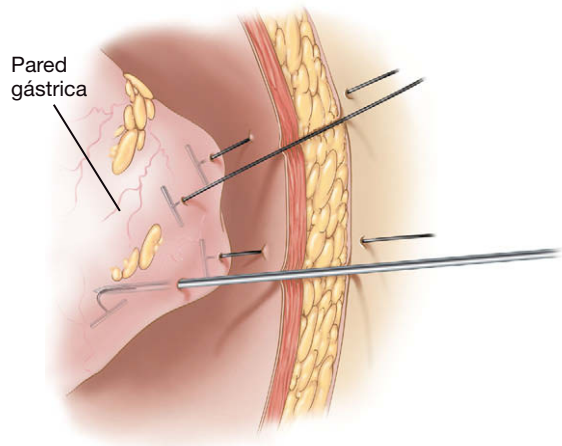


FIGURA 12-4. Cuatro pasadores en T elevan la pared anterior del estómago.

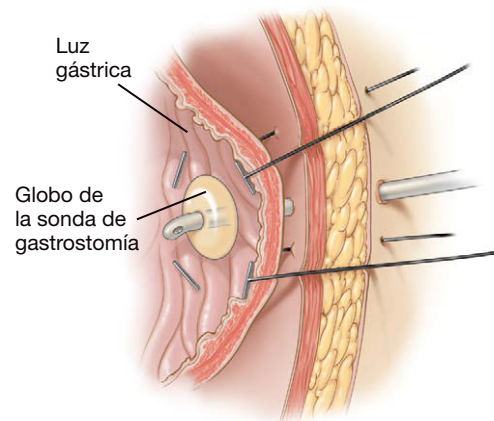


FIGURA 12-6. Cuatro pasadores en T con la sonda de gastrostomía colocada en el estómago elevado.

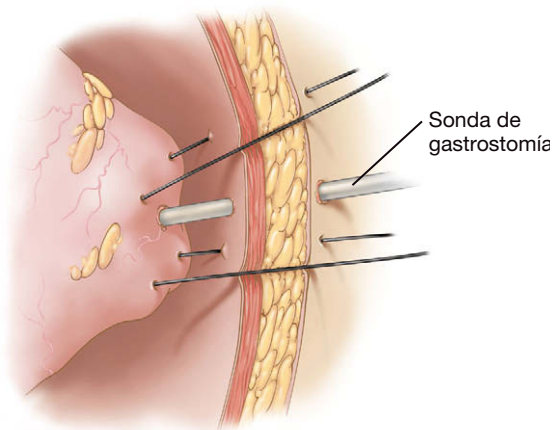


FIGURA 12-5. Cuatro pasadores en T elevan la pared anterior del estómago y la aguja de Seldinger penetra la pared gástrica.

hasta la luz del estómago (fig. 12-5). Después se pasa un alambre guía a través de la aguja y el trayecto es dilatado de forma progresiva desde el calibre 12-F hasta el 22-F. Se introduce una sonda de gastrostomía laparoscópica 18-F por el alambre (fig. 12-6). El globo de anclaje de la sonda de gastrostomía se infla después con 15 ml de solución salina normal. Una vez completada la insuflación, los cierres metálicos especiales incluidos con cada pasador en T se aseguran para conseguir que la pared anterior del estómago permanezca en contacto con la pared abdominal anterior. Se colocan almohadillas de algodón entre la piel y los cierres metálicos para aliviar cualquier presión excesiva sobre la piel del paciente. El aspecto externo de la gastrostomía laparoscópica completada se muestra en la figura 12-7. Se retiran el laparoscopio y el trócar de 10 mm y se vacía el neumoperitoneo. Se cierra la fascia de la incisión umbilical, y a continuación se cierra la piel de todos los trócares.

### Sonda de yeyunostomía para alimentación

Con el paciente en posición supina, se obtiene acceso abdominal mediante una técnica abierta o cerrada y se sigue con insuflación abdominal de dióxido de carbono hasta 10 a 12 mmHg. Después se inserta un laparoscopio de 10 mm en el ombligo. Si es posible, el estómago se debe descomprimir con una sonda NG u OG. Después se inserta un trócar de 5 mm en la porción inferior de la línea media, seguido por un segundo trócar de 5 mm unos dos traveses de dedo por debajo del margen subcostal izquierdo, aproximadamente en la línea media del recto anterior. El paciente es colocado en posición de Trendelen-

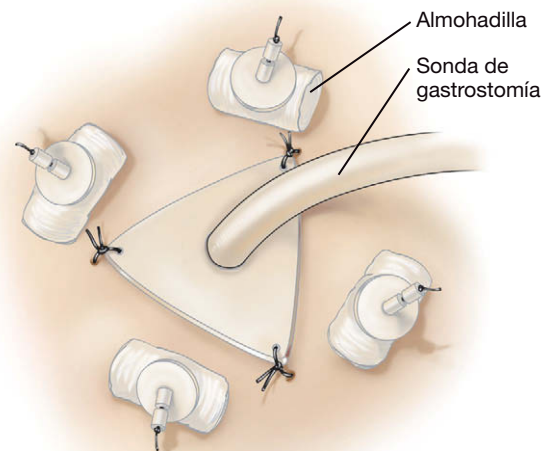
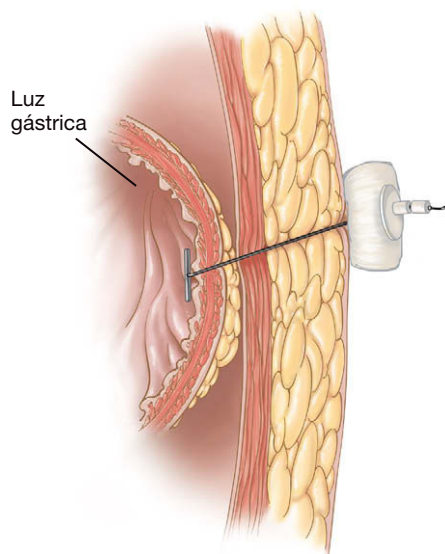
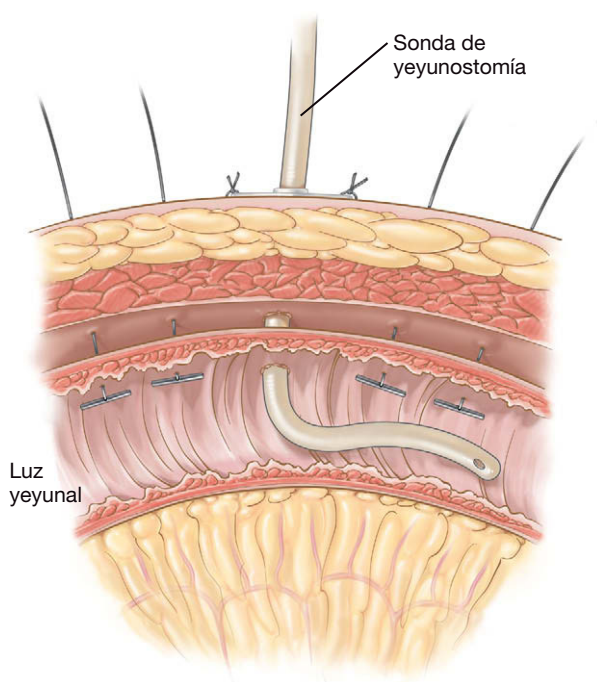


FIGURA 12-7. Vista externa de la sonda de gastrostomía colocada con las cuatro almohadillas de algodón y los cierres metálicos justo externos a las almohadillas.

burg, lo que contribuye a desplazar en dirección cefálica el epiplón y el colon transverso. Después se identifica el ligamento de Treitz y se mide el intestino delgado utilizando una técnica de «mano sobre mano». Se identifica un sitio apropiado alrededor de 30-40 cm distal al ligamento de Treitz. El intestino delgado debe llegar sin ninguna tensión a la pared abdominal anterior en el punto previsto para la sonda de yeyunostomía. Suele resultar adecuada una zona a la izquierda y ligeramente por encima del ombligo. Un kit de yeyunostomía laparoscópica proporciona un método de acceso enteral simple y reproducible. El primer pasador en T se coloca aproximadamente 2 cm proximal al lugar seleccionado en el intestino para la colocación de la yeyunostomía (fig. 12-8). Los cuatro pasadores en T se colocan de forma lineal a lo largo de la pared antimesentérica del intestino delgado. Dos pasadores en T proximales y dos distales deben flanquear el sitio proyectado de la sonda (fig. 12-9). Aunque los pasadores en T se pueden colocar con una configuración en diamante alrededor del sitio de la sonda, los autores prefieren el patrón lineal para minimizar el riesgo de vólvulo del intestino delgado alrededor de la sonda. Con los pasadores en T, el intestino delgado se pone en contacto con la pared abdominal, donde se canula mediante una aguja introductora calibre 18-G. Se pasa un alambre guía a través de la aguja dentro del yeyuno y la aguja se cambia después por un introductor con vaina extraíble utilizando la técnica de Seldinger. La sonda de alimentación

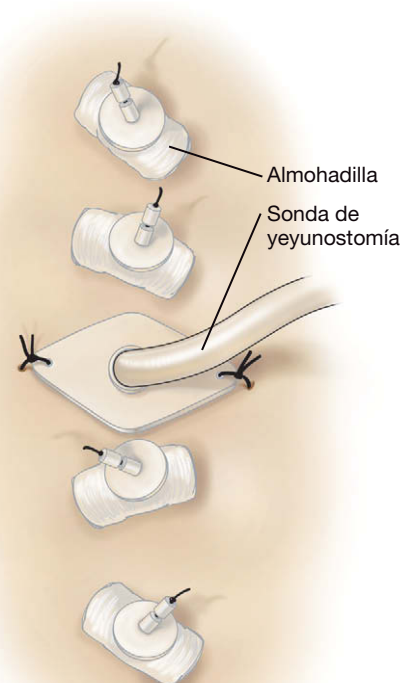


**FIGURA 12-8.** Sección transversal mostrando el pasador en T que eleva el yeyuno hasta la pared abdominal anterior.



**FIGURA 12-9.** Sonda de yeyunostomía en el yeyuno con pasadores en T.

se pasa a través del introductor dentro de la luz del intestino y se retira la vaina. La sonda de alimentación debe quedar introducida en sentido distal sin espirales ni acodamientos. Se puede irrigar la sonda de alimentación para valorar la permeabilidad y detectar posibles problemas en la colocación. Se puede realizar un examen radiológico con contraste si existe cualquier duda sobre la localización o la posición de la sonda de alimentación. Una vez completada la colocación de la sonda, los cierres metálicos especiales incluidos con cada pasador en T se aseguran para conseguir que el intestino delgado permanezca en contacto con la pared abdominal anterior. Las almohadillas de algodón se sitúan entre la piel y los cierres metálicos para aliviar cualquier presión excesiva sobre la piel del paciente. La figura 12-10 ilustra el aspecto externo de la yeyunostomía laparoscópica completada. Se extraen el laparoscopio y todos los trócares y se vacía el neumoperito-



**FIGURA 12-10.** Vista externa de la sonda de yeyunostomía colocada con las cuatro almohadillas de algodón en línea de los pasadores en T.

neo. Se cierra la fascia del trócar del laparoscopio y después se procede al cierre de la piel en todas las incisiones.

## CUIDADOS POSTOPERATORIOS

Después de la cirugía se realizan cuidados simples en la herida. La piel de la zona se debe inspeccionar con frecuencia en busca de infección y fuga. La fuga alrededor de la sonda puede indicar aposición inadecuada de la viscera a la pared abdominal anterior. Esta complicación se puede resolver apretando el refuerzo de plástico contra la superficie cutánea mientras se tira con suavidad de la sonda para poner en contacto la viscera y la pared abdominal. Unas 2 semanas después de la cirugía, se deben retirar las almohadillas de algodón que acompañan a cada pasador en T, para lo que se corta la sutura de nylon a nivel de la piel permitiendo que la barra en T quede en la submucosa o pase a la luz. Si esas almohadillas de algodón se dejan colocadas, tienden a acumular detritus y a causar infecciones locales en la herida.

La alimentación se puede iniciar por lo general el primer día postoperatorio. El volumen administrado se debe aumentar hasta que se alcance en unos pocos días el objetivo para el paciente. Se debe valorar con frecuencia la capacidad del paciente para tolerar la alimentación y ajustar el ritmo de alimentación según sea necesario. Se harán lavados sistemáticos con agua antes y después de administrar la alimentación, para evitar la obstrucción de la sonda. En los pacientes con alimentación continua por sonda, se deben hacer lavados cada 6 horas. Si es posible, los medicamentos deben ser administrados en una fórmula líquida. Si no es posible, los comprimidos se deben machacar cuidadosamente y administrar en forma de pasta seguida por lavado con agua para evitar la obstrucción. Si el paciente puede tolerar la elevación de la cabeza, el cabecero de la cama se debe mantener elevado a 30° en todo momento. Esa simple medida contribuye a minimizar el riesgo de broncoaspiración. Además, la administración de fármacos procinéticos como la me-

toclopramida puede ser beneficiosa para favorecer el vaciamiento gástrico en pacientes apropiados.

## COMPLICACIONES ESPECÍFICAS DEL PROCEDIMIENTO

La complicación intraoperatoria más común cuando se usan los pasadores en T es la perforación de la pared posterior gástrica o yeyunal. Se debe hacer todo lo posible para identificarla en el momento de la cirugía, lo que permitirá reparar el defecto mediante laparoscopia o, si es necesario, mediante conversión a un abordaje abierto. La insuflación del estómago antes de la colocación de los pasadores en T puede ayudar a prevenir esta complicación.

Las complicaciones más frecuentes después de la colocación laparoscópica de una sonda de yeyunostomía o gastrostomía son la infección y la fuga por el orificio de salida del tubo. La mayoría de las infecciones locales de la incisión se pueden controlar con medidas conservadoras sin hospitalización. La muerte dentro de los primeros 30 días atribuida directamente al procedimiento es una complicación infrecuente y la mayor parte de las veces se atribuye a neumonía por aspiración. Esta complicación se puede evitar si se mantiene ligeramente elevada la cabeza del paciente, se administran fármacos procinéticos en los casos apropiados y se vigila la tolerancia a la alimentación.

La tasa de complicaciones de la colocación laparoscópica de una sonda de gastrostomía oscila entre el 5 y el 10%, menor que la comunicada con la gastrostomía abierta. La tasa de complicaciones de la yeyunostomía laparoscópica oscila entre el 0 y el 26%. Esas cifras incluyen una tasa de reoperación del 1 al 2%, la mayoría de las veces por vólvulo yeyunal o salida accidental precoz de la sonda. Otra causa de reoperación es la lesión intestinal inadvertida. La tasa de complicaciones de la yeyunostomía laparoscópica también es mejor que la correspondiente a la yeyunostomía abierta. La salida accidental tardía de la sonda, tanto de gastrostomía como de yeyunostomía, se puede resolver frecuentemente con la recolocación simple del tubo a través de un trayecto maduro, lo que a veces necesita guía radiológica.

## RESULTADOS Y EVOLUCIÓN

La prevención y el tratamiento de la desnutrición en el paciente quirúrgico deben tener la máxima prioridad. Los esfuerzos para conseguir nutrición suplementaria se deben dirigir a la utilización del tracto digestivo del propio paciente si es posible, optimizando el estado nutricional al mismo tiempo que se favorece la salud gastrointestinal y se evitan las complicaciones de la nutrición parenteral. Cuando la capacidad de ingesta se pierde, el cirujano puede obtener acceso enteral por varios métodos. Si está indicada, la colocación laparoscópica de sondas de gastrostomía y yeyunostomía se ha mostrado segura, económica y eficaz. Además, en estos casos se obtienen también los beneficios de la cirugía laparoscópica, que incluyen una recuperación más rápida, disminución del dolor postoperatorio y complicaciones mínimas de la incisión. El método descrito es una técnica simple y reproducible que puede formar parte del arsenal de todos los cirujanos con capacidades e instrumentación laparoscópicas básicas.

### Lecturas recomendadas

- Duh Q, Senokozlieff-Englehart AL, Choe YS, et al: Laparoscopic gastrostomy and jejunostomy. *Arch Surg* 1999;134:151–156.
- Gauderer MWL, Ponsky JL, Izant RJ: Gastrostomy without laparotomy: Percutaneous endoscopic technique. *J Pediatr Surg* 1980;15:872–875.
- Han-Geurts IJM, Lim A, Stijnen T, et al: Laparoscopic feeding jejunostomy. *Surg Endosc* 2005;19:951–957.
- Ho HS, Ngo H: Gastrostomy for enteral access: A comparison among placement by laparotomy, laparoscopy, and endoscopy. *Surg Endosc* 1999;13:991–994.
- Murayama KM, Johnson TJ, Thompson JS: Laparoscopic gastrostomy and jejunostomy are safe and effective for obtaining enteral access. *Am J Surg* 1996;172:591–595.
- Murayama KM, Schneider PD, Thompson TJ: Laparoscopic gastrostomy: A safe method for obtaining enteral access. *J Surg Res* 1995;58:1–5.
- Nagle AP, Murayama KM: Laparoscopic gastrostomy and jejunostomy. *J Long Term Eff Med Implants* 2003;14(1):1–11.
- Rolandelli RH, Gupta D, Wilmore DW: Nutritional management of hospitalized patients. In: Souba WW, Wilmore DW, Fink MP, et al (eds): *ACS Surgery: Principles and Practice* 2007. New York, WebMD Professional Publishing, 2007. Accessed at [www.acssurgery.com](http://www.acssurgery.com).



# Hemicolectomía derecha laparoscópica asistida manualmente

La hemicolectomía derecha laparoscópica usa dos abordajes básicos: 1) el abordaje estándar desde la porción lateral hacia la medial, en el que la arteria ileocólica es identificada cerca de su origen como maniobra inicial, y (2) el abordaje retroperitoneal, en el que el peritoneo se incide en la base del mesenterio del intestino delgado desde el cuadrante inferior derecho hacia arriba hasta el duodeno, y después el mesenterio ileal y el del colon derecho son elevados desde el retroperitoneo hasta el ángulo hepático, mientras que las adherencias laterales se dejan en su posición. Conviene que el cirujano laparoscópico esté familiarizado con ambos abordajes, puesto que cada uno de ellos tiene sus propias ventajas. En este capítulo, sin embargo, se describirá la técnica de hemicolectomía derecha laparoscópica asistida manualmente. La elección se basa en el hecho de que esta técnica puede ser aplicada en la práctica diaria por el cirujano medio. El abordaje asistido con la mano contribuye a superar la mayoría de los problemas comunes asociados con la cirugía laparoscópica del colon, como se verá más adelante.

La cirugía laparoscópica del colon tiene una curva de aprendizaje larga y pronunciada, y requiere alrededor de 20 a 50 casos para su dominio. Puesto que el cirujano general medio de Estados Unidos realiza menos de 20 colectomías al año y el 50% de ellas quizás no sean candidatas a laparoscopia, puede tardar de 5 a 10 años en superar la curva de aprendizaje. Los tiempos operatorios de la colectomía laparoscópica tienden a ser largos y la tasa de conversión resulta bastante alta. En los ensayos COST y CLASSIC (v. «Lecturas recomendadas») el tiempo operatorio medio para la colectomía laparoscópica fue casi 1 hora más largo que el de la colectomía abierta. Las tasas de conversión fueron superiores al 20%. No hay duda de que la colectomía mínimamente invasiva es un procedimiento técnicamente difícil.

La cirugía laparoscópica asistida manual tiene varias características que pueden disminuir la dificultad de la colectomía mínimamente invasiva para el cirujano general medio. La técnica de asistencia manual no requiere habitualmente un segundo cirujano como ayudante. En el paciente obeso, esta técnica puede permitir al cirujano medio completar un procedimiento mínimamente invasivo que en otro caso hubiese necesitado conversión. La técnica con asistencia manual puede reducir el tiempo operatorio y la tasa de conversión. En los pacientes con cirugía previa (p. ej., colecistectomía) o con un tumor voluminoso, la técnica de asistencia a mano puede facilitar la lisis de las adherencias y la movilización del espécimen. Además, de acuerdo con la experiencia del autor en la enseñanza de la cirugía laparoscópica asistida, esta técnica es adoptada con más facilidad por el cirujano medio.

Se ha discutido si la colectomía laparoscópica asistida a mano proporciona los mismos beneficios a corto plazo que la operación laparoscópica estándar. Por ejemplo, el cirujano medio necesitará una incisión de unos 7 cm para insertar el dispositivo de asistencia a mano. La incisión media para la extracción del espécimen en los ensayos COST y CLASSIC fue de 6-7 cm. Algunos autores han argumentado que la técnica asistida no es tan «suave» como el abordaje laparoscópico estándar. Este concepto es muy difícil de defender con datos fiables. Los datos controlados publicados hasta la fecha apoyan en general el concepto de que la colectomía laparoscópica asistida proporciona los mismos beneficios a corto plazo que la operación laparoscópica estándar.

## INDICACIONES OPERATORIAS

La gran mayoría de las hemicolectomías derechas se realizan por tumores, ya sean neoplasias invasivas o pólipos no resecables mediante endoscopia. Una indicación no infrecuente para la resección segmentaria laparoscópica del colon es un pólipo maligno que ha sido resecado mediante colonoscopia. Si la polipectomía no cumple uno o más de los criterios aceptados para la polipectomía curativa, está indicada una resección oncológica. En estos casos, la operación se realiza para resecar el área de intestino afectado, con el fin de asegurar que no queda cáncer dentro de la pared intestinal, y hacer una linfadenectomía regional destinada a resecar los ganglios linfáticos potencialmente afectados. Otras indicaciones menos comunes para la hemicolectomía derecha laparoscópica incluyen la hemorragia por angiodisplasia o la enfermedad inflamatoria por diverticulitis del colon derecho. Las resecciones ileocecales también se pueden realizar por enfermedad de Crohn ileocecal. En este caso no existe necesidad particular de incluir los vasos cólicos medios.

La hemicolectomía derecha oncológica conlleva las siguientes maniobras: 1) ligadura proximal del pedículo linfoscavascular y linfadenectomía completa; 2) resección amplia en bloque del segmento intestinal con el tumor, junto con los tejidos blandos y el mesenterio adyacentes, y 3) evitar la contaminación del campo quirúrgico por el tumor. Una hemicolectomía derecha oncológica precisa, pues, de la ligadura proximal del pedículo ileocólico y la rama derecha de la arteria cólica media para los tumores cecales, o el pedículo cólico medio completo para los tumores del colon ascendente hasta el colon transversal proximal. El íleon se secciona aproximadamente a 15 cm de la válvula ileocecal, que corresponde en el

punto del intestino delgado donde termina la arteria mesentérica superior. El colon transverso se secciona en su punto medio.

Las contraindicaciones relativas para la hemicolectomía derecha laparoscópica incluyen masa inflamatoria grande palpable desde el exterior, dilatación del intestino delgado o del ciego por un tumor estenosante del colon derecho, y perforación con peritonitis generalizada. La obesidad puede ser o no una contraindicación relativa; algunos varones con obesidad mórbida tienen una enorme cantidad de grasa intraabdominal (es decir, mesentérica y epiploica) que puede dificultar mucho el procedimiento laparoscópico.

### EVALUACIÓN PREOPERATORIA, PRUEBAS COMPLEMENTARIAS Y PREPARACIÓN

Los pacientes candidatos a cirugía requieren una cuidadosa valoración preoperatoria del estado cardíaco, pulmonar y nutricional. La interrupción del tabaquismo y el tratamiento con nebulizaciones pueden ser necesarios para una cirugía segura. Los pacientes con desnutrición significativa, definida por pérdida de más del 10-15% de su peso corporal basal en un periodo corto de tiempo (3-4 meses) y niveles bajos de albúmina sérica (menos de 3 g/dl) poseen un riesgo aumentado de infección y dehiscencia fascial/anastomótica. Bajo esas circunstancias el cirujano debe considerar, si es posible, el suplemento nutricional preoperatorio.

En los pacientes con carcinoma de colon no estenosante ni perforado, se realiza una colonoscopia preoperatoria para descartar enfermedad sincrónica. Si la lesión es pequeña se debe marcar mediante tatuaje con tinta china. La regla general del autor para las lesiones del lado derecho es que deben ser marcadas con tinta china a menos que se localicen junto a la válvula ileocecal. Como ideal, el tatuaje se debe hacer en múltiples cuadrantes cerca de la lesión, para facilitar más adelante la identificación por el cirujano.

Habitualmente se realiza una tomografía computarizada (TC) de abdomen y pelvis antes de la hemicolectomía derecha laparoscópica por neoplasia, ya que tiene utilidad para la estadificación del tumor. El riesgo de complicaciones infecciosas se puede reducir con el empleo de una preparación intestinal estándar, por ejemplo con 4 l de polietilenglicol o 2 dosis de solución oral de fosfato sódico la mañana antes de la operación. Esta preparación mecánica es seguida por la preparación con antibióticos orales, en la que se administran 3 dosis de neomicina más eritromicina o metronidazol durante el resto del día. Se administran antibióticos intravenosos en el prequirófano. Además, la mayoría de los pacientes pueden recibir profilaxis con heparina o una heparina de bajo peso molecular.

### POSICIÓN Y COLOCACIÓN DE LOS TRÓCARES

El paciente es colocado en decúbito supino sobre la mesa de quirófano, se colocan medias de compresión intermitente, se administra un anestésico general y se inserta una sonda urinaria (fig. 13-1). Se almohadillan los puntos de presión y el paciente se asegura a la mesa para inclinarla suficientemente si es necesario. Los brazos se colocan a lo largo del cuerpo para asegurar al paciente y proporcionar al cirujano movilidad máxima alrededor de la mesa de quirófano. El paciente se prepara desde los pezones hasta la mitad de los muslos, y se colocan tallas sobre el abdomen sujetas con campos plásticos adhesivos.

El dispositivo de asistencia manual se coloca en la línea media, centrado sobre el ombligo (fig. 13-2). El tamaño de la incisión para el dispositivo es habitualmente igual al tamaño de los guantes del cirujano en centímetros. A veces la incisión puede ser un centímetro menor. En los pacientes con una distancia larga desde el ombligo

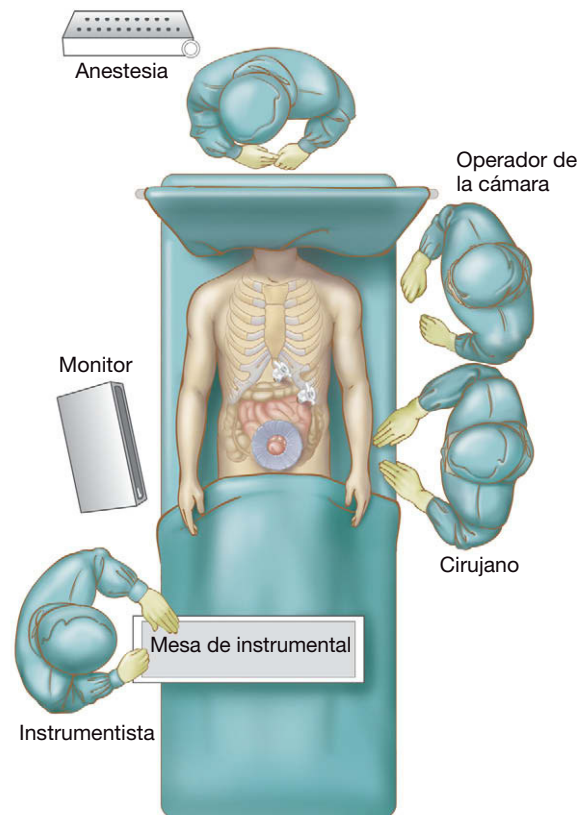


FIGURA 13-1. Disposición de la sala de operaciones para la hemicolectomía derecha laparoscópica asistida.

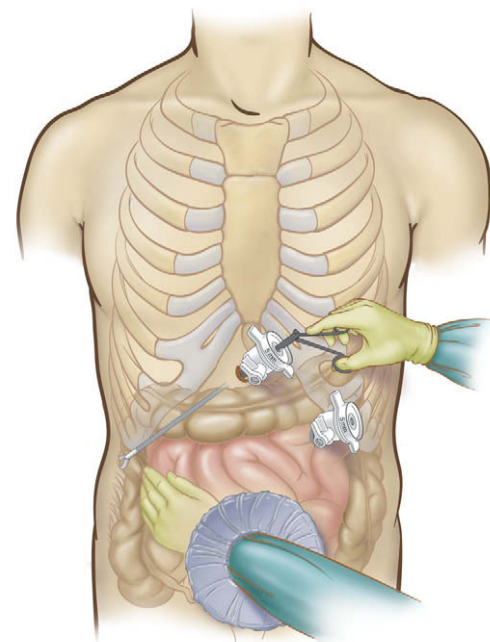


FIGURA 13-2. Colocación de los trócares y del dispositivo de asistencia manual para la hemicolectomía derecha laparoscópica asistida.

go hasta la apófisis xifoides, la incisión se puede desplazar ligeramente hacia arriba. En los pacientes con una distancia larga entre el pubis y el ombligo, la incisión se puede desplazar un poco hacia abajo. El autor usa el dispositivo de asistencia manual GelPort® (Applied Medical). Las grapadoras y otros instrumentos pueden ser introducidos directamente a través de este dispositivo, incluso con la mano en posición. Además, la mano del cirujano puede entrar y salir del abdomen sin pérdida del neumoperitoneo.

Después se establece el neumoperitoneo por medio de un trocar de 5 mm insertado a través del dispositivo de asistencia manual. A continuación se colocan dos trócares de 5 mm, uno en la región subxifoidea (para el laparoscopia) y otro en el cuadrante superior izquierdo (para el instrumento de disección). El último trocar se coloca típicamente en la línea medioclavicular, aproximadamente a mitad de camino entre el margen costal y la parte superior de la incisión para el dispositivo de asistencia manual. El autor utiliza exclusivamente trócares de 5 mm para la cirugía laparoscópica asistida, incluyendo el laparoscopia de 5 mm y 30°. Si es necesario usar una grapadora, se puede introducir a través del dispositivo de asistencia manual. El autor también prefiere el LigaSure® de 5 mm (Valleylab), que puede ser utilizado para ligar los vasos mesentéricos, aunque para ello se pueden usar también las tijeras ultrasónicas.

## TÉCNICA OPERATORIA

El operador de la cámara se coloca junto al hombro izquierdo del paciente. El cirujano se sitúa también en el lado izquierdo, a continuación del operador de la cámara. El paciente se coloca en posición de Trendelenburg inversa e inclinado hacia la izquierda. Se explora visualmente el abdomen y después se palpa el hígado. La hemicolectomía derecha laparoscópica subsiguiente se puede dividir en cinco pasos.

### Paso 1: ángulo hepático

El cirujano usa la mano izquierda para sujetar el epiplón mayor a lo largo de la curvatura mayor del estómago, y crea un ojal justo distal a los vasos gastroepiploicos. Se entra en el saco menor y debe ser visible el dorso liso y brillante del mesocolon transversal. Ese espacio se amplía separando el epiplón mayor del estómago. Conforme el cirujano avanza hacia la derecha, se expone la superficie anterior del duodeno y entra en el campo de visión el ángulo hepático. Se moviliza el ángulo hepático, lo que debe permitir la visión de la fascia de Gerota.

### Paso 2: mesenterio del colon derecho

El mesenterio del colon derecho se moviliza respecto al retroperitoneo. En esta localización puede existir la tentación de pasar directamente a las adherencias laterales. Normalmente es más fácil movilizar primero en sentido medial, dejando las inserciones laterales para más adelante. Las adherencias delgadas entre la tercera parte del duodeno y el mesenterio del íleon y del colon derecho se deben seccionar. Esta sección descubre el duodeno sobre el ligamento de Treitz. Esta movilización es útil para la sección transversal subsiguiente del mesenterio del espécimen.

### Paso 3: mesenterio ileal

Una vez movilizados el colon derecho y el mesenterio ileal respecto al retroperitoneo, el mesenterio ileal es envuelto sobre la mano del cirujano, y el peritoneo en la base del mesenterio se incide desde el cuadrante inferior derecho hasta el duodeno. Esa maniobra debe exponer el retroperitoneo derecho. Deben ser visibles el duodeno, la cabeza del páncreas y la fascia de Gerota. El uréter y los vasos gonadales se pueden ver debajo de la fascia de Toldt, que cubre el retroperitoneo derecho. El cirujano debe evitar en este momento la tentación de exteriorizar el espécimen para seccionar el mesenterio, puesto que la ligadura alta extracorpórea de los vasos nutrientes es difícil.

### Paso 4: sección transversal mesentérica

El cirujano sujeta el colon transversal en la palma de la mano, pasa un dedo hacia abajo hasta la base del mesocolon transversal a la izquierda de los vasos cólicos medios y crea una ventana en ese área. Después se mueve a través de la base del mesocolon transversal desde la izquierda hacia la derecha, ligando los vasos cólicos medios justo sobre el páncreas con el LigaSure® o las tijeras ultrasónicas. Es aconsejable dejar un muñón del vaso para el caso de que se produzca una hemorragia. Una vez ligados los vasos cólicos medios, suele quedar espacio libre en el mesenterio, y el cirujano puede notar la disminución de la tensión en el mesenterio. Después se encuentra el pedículo ileocólico. En alrededor del 90% de los pacientes, la arteria cólica derecha es una rama de la arteria ileocólica o de la cólica media, por lo que no es habitual encontrarla sola entre estos vasos (fig. 13-3). La identidad de la arteria ileocólica se puede verificar colocando otra vez el ángulo hepático en su lugar y sujetando el ciego para tirar de él hacia abajo y a la derecha. Esta maniobra resalta la arteria ileocólica para su confirmación anatómica. El ángulo hepático es empujado otra vez hacia el lado izquierdo del abdomen y los vasos se ligan con el LigaSure® o las tijeras ultrasónicas. De modo similar a lo dicho para los vasos cólicos medios, se debe dejar un muñón de 2 cm del vaso ileocólico en la arteria mesentérica superior por si se produce hemorragia. Si los vasos mesentéricos están calcificados, puede ser aconsejable controlarlos con una grapadora laparoscópica pasada a través del dispositivo de asistencia manual paralela a la mano del cirujano. Después de seccionar la arteria ileocólica, se incide la ventana mesentérica entre los vasos ileocólicos y mesentéricos superiores hasta el vaso marginal del íleon.

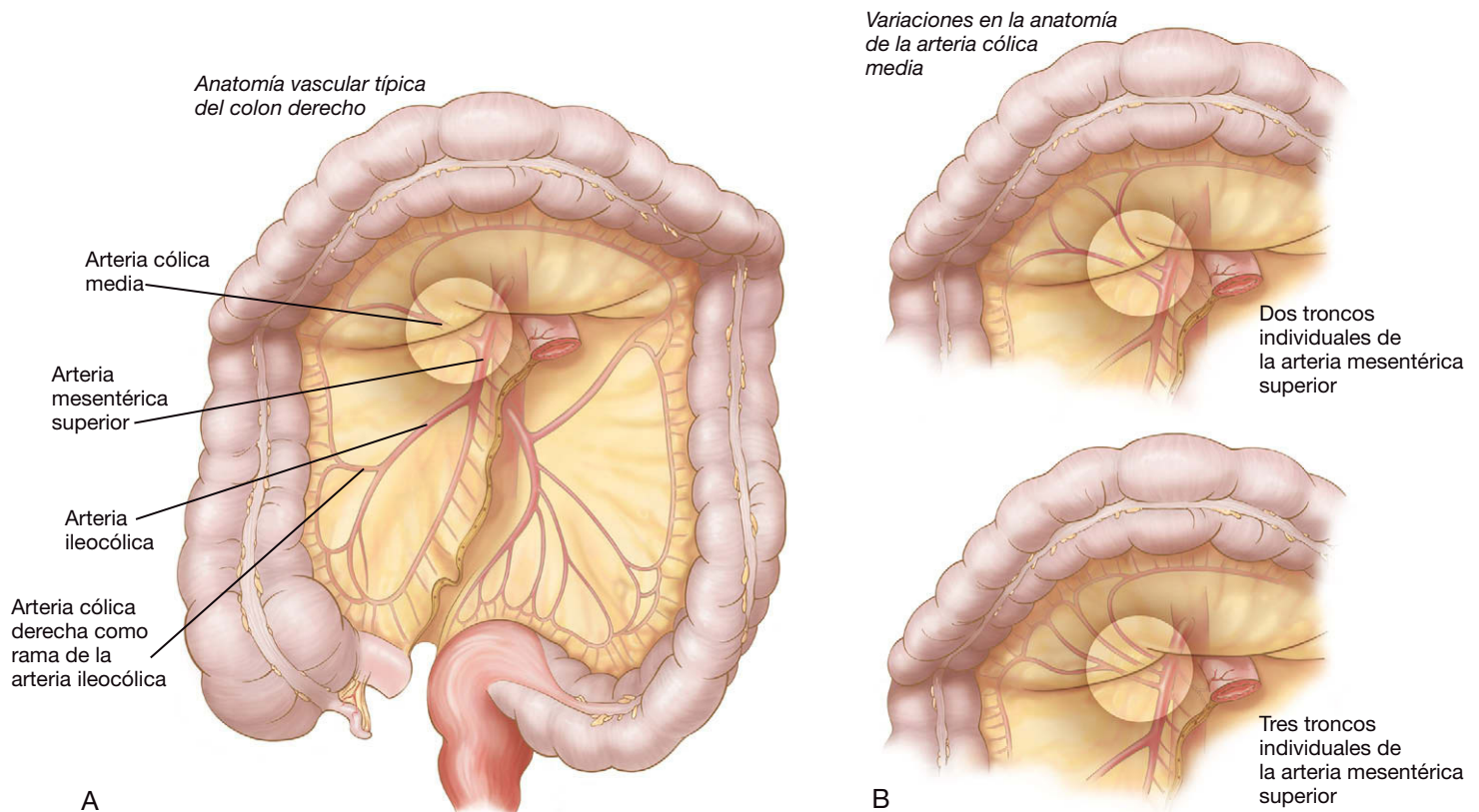
### Paso 5: anastomosis

Se vacía el neumoperitoneo, se quitan los trócares de 5 mm y los extremos intestinales se extraen a través del dispositivo de asistencia manual. Se seccionan los vasos marginales del íleon y del colon transversal, se secciona el intestino y se realiza una anastomosis ileocólica. El intestino se reintroduce en el abdomen, se quita el dispositivo de asistencia manual y la fascia se cierra con una sutura absorbible continua. El ojal mesentérico normalmente no se cierra. La anastomosis debe asentar sin tensión en el cuadrante superior derecho y el intestino delgado debe quedar en posición anterior.

## CUIDADOS POSTOPERATORIOS

El dolor postoperatorio se maneja con una bomba de analgesia controlada por el paciente. El primer día del postoperatorio se retiran la sonda nasogástrica y la urinaria; se ofrecen líquidos claros y se anima al paciente a que camine. El segundo día se continúan los líquidos, la dieta se avanza según tolerancia, se suspende la analgesia con bomba y el dolor se controla con narcóticos orales o un fármaco antiinflamatorio no esteroideo intravenoso. El tercer día del postoperatorio se inicia una dieta blanda si el abdomen del paciente no está distendido y tolera los líquidos. Tan pronto como el paciente tolera la dieta y recupera la función intestinal (generalmente con emisión de heces), puede ser dado de alta. Esto suele ser 3-5 días después de la operación, en función de la edad, la situación doméstica, la motivación y el nivel de ansiedad del paciente.





**FIGURA 13-3.** A, irrigación del colon que muestra las arterias implicadas en la hemicolectomía derecha. B, variaciones anatómicas en la irrigación del colon derecho y del colon transverso.

## COMPLICACIONES ESPECÍFICAS DEL PROCEDIMIENTO

El cirujano debe tener en cuenta las complicaciones típicas de la cirugía del colon, entre ellas la infección, el absceso intraabdominal, la fuga anastomótica y la hemorragia. Estas complicaciones de los procedimientos colorrectales se controlan igual después de la resección laparoscópica que después de la cirugía abierta. Para el tratamiento de las complicaciones específicas de la hemicolectomía derecha laparoscópica, el lector puede consultar otros capítulos de esta obra dedicados a la colectomía laparoscópica. Con respecto a la conversión, una exploración laparoscópica que requiere conversión a cirugía abierta no se debe considerar un error ni una complicación.

## RESULTADOS Y EVOLUCIÓN

Sólo se ha publicado una cantidad limitada de datos controlados sobre la cirugía del colon laparoscópica asistida. La mayoría de los estudios han agrupado múltiples tipos de procedimientos o se han centrado en la resección sigmoidea por diverticulitis. De acuerdo con esos datos limitados, la resección del colon laparoscópica asistida es similar a la resección laparoscópica estándar del colon en lo que respecta a tiempo operatorio, longitud de la incisión, tasa de conversión, tasa de complicaciones, recuperación de la función intestinal y duración de la estancia hospitalaria. En algunos estudios, los tiempos operatorios y las tasas de conversión han sido inferiores con la técnica de asistencia manual. Datos no publicados recogidos en la institución del autor indican que los tiempos operatorios son similares con la cirugía abierta y la hemicolectomía derecha asistida a mano, pero más cortos que con la hemicolectomía derecha laparoscópica estándar. Los dos abordajes mínimamente invasivos para la resección del colon derecho proporcionaron una tasa de

complicaciones más baja y una estancia hospitalaria más corta en comparación con la cirugía abierta. Basándose en los datos preexistentes y su experiencia personal, el autor prefiere emplear la técnica de asistencia manual para la resección mínimamente invasiva del colon derecho.

### Lecturas recomendadas

- Abraham NS, Young JM, Solomon MJ: Meta-analysis of short-term outcomes after laparoscopic resection for colorectal cancer. *Br J Surg* 2004;91:1111–1124.
- The Colon Cancer Laparoscopic or Open Resection Study Group: Laparoscopic surgery versus open surgery for colon cancer: Short-term outcomes of a randomized trial. *Lancet Oncol* 2005;6:477–484.
- Fleishman JW, Nelson H, Peters WR, et al: Early results of laparoscopic surgery for colorectal cancer: Retrospective analysis of 372 patients treated by Clinical Outcomes of Surgical Therapy (COST) Study Group. *Dis Colon Rectum* 1996;39:S53–58.
- Guillou, PJ, Quirke P, Thorpe H, et al: Short-term endpoints of conventional versus laparoscopic-assisted surgery in patients with colorectal cancer (MRC CLASSIC trial): Multicenter, randomized controlled trial. *Lancet* 2005;365:1718–1726.
- HALS Study Group: Hand-assisted laparoscopic surgery vs. standard laparoscopic surgery for colorectal disease: A prospective randomized trial. *Surg Endosc* 2000;14:896–901.
- Lacy AM, Garcia-Valdecasas JC, Delgado S, et al: Laparoscopic assisted colectomy vs. open colectomy for treatment of non-metastatic colon cancer: A randomized trial. *Lancet* 2002;359:2224–2229.
- Nakajima K, Lee SW, Cocilovo C: Hand assisted laparoscopic colorectal surgery using GelPort. *Surg Endosc* 2003;18:102–105.
- Nelson H, Sargent D, Fleishman J: Clinical outcomes of surgical therapy study group of the laparoscopic colectomy trial: A comparison of laparoscopically assisted and open colectomy for colon cancer. *N Engl J Med* 2004;350:2050–2059.
- Weeks JC, Nelson H, Gelber S, et al: Short term quality of life outcomes following laparoscopic assisted colectomy versus open colectomy for colon cancer: A randomized trial. *JAMA* 2002;287:321–328.

## Colectomía transversa mínimamente invasiva

Los datos controlados aparecidos en los últimos años han demostrado que el resultado oncológico obtenido en centros terciarios con la resección del colon mínimamente invasiva por adenocarcinoma no es inferior al de la resección abierta. De hecho, en algunas publicaciones se ha sugerido que el resultado oncológico es mejor con el abordaje laparoscópico. Antes de la publicación de esos resultados, un conjunto creciente de datos indicaba que los pacientes sometidos a resección del colon mínimamente invasiva obtenían mejor resultado a corto plazo (en términos de dolor, complicaciones de la herida, tiempo de recuperación, etc.) que los pacientes con operaciones equivalentes abiertas. En su mayor parte, los datos sobre resección del colon por adenocarcinoma procedentes de centros terciarios sugieren que el abordaje mínimamente invasivo es equivalente o incluso superior al abordaje abierto.

Para indicaciones tanto malignas como benignas, la colectomía transversa es un procedimiento relativamente infrecuente si se compara con la resección del colon derecho o con la del izquierdo. Puesto que la colectomía transversa conlleva movilización de los ángulos hepático y esplénico, el tiempo operatorio y la dificultad pueden ser mayores que los de la resección de un solo lado. En las series grandes de colectomías mínimamente invasivas para procesos benignos y malignos, la resección del colon transverso representa normalmente alrededor del 10% de los casos. Así pues, la colectomía transversa se sigue utilizando con frecuencia moderada en cirugía del colon laparoscópica y por tanto, forma parte del arsenal del cirujano laparoscópico.

### INDICACIONES OPERATORIAS

Al realizar una resección del colon por un proceso benigno, el cirujano reseca habitualmente sólo el segmento del colon afectado por la enfermedad. Existe la preocupación teórica de que una resección limitada sólo por la extensión de la enfermedad benigna conduzca a realizar la anastomosis en una región marginal (una zona del colon entre dos territorios vasculares importantes; v. fig. 14-1), y que una colocolostomía en tal región represente un riesgo aumentado de isquemia y dehiscencia. En la actualidad se considera aceptable realizar una colocolostomía durante una resección segmentaria del colon electiva cuyos márgenes estén basados en sólo la extensión anatómopatológica. Como referencia, una colectomía transversa necesitará una anastomosis entre los ángulos hepático y esplénico (ambos regiones marginales hipotéticas); si esa anastomosis se puede realizar sin tensión y no existen otras circunstancias desfavorables, los autores no tienen inconveniente en realizar la operación.

La indicación para una colectomía transversa por adenocarcinoma de colon es algo más complicada. La práctica quirúrgica tradicional establece que la extensión longitudinal de la resección por cáncer de colon depende de la localización del tumor respecto al suministro de sangre arterial (fig. 14-1). La intención de esa estrategia es reseca los ganglios de drenaje en bloque con el tumor, de forma que se pueda obtener información para la estadificación y el pronóstico. Si un tumor reside dentro de una región vascular marginal (p. ej., una lesión del ángulo hepático) está indicada una resección que abarque las principales arterias proximales y distales a la lesión (es decir, una hemicolectomía derecha ampliada). Para un tumor situado en el territorio de la arteria cólica media, sería ideal una colectomía transversa. Puede ser difícil determinar a qué arteria se encuentra más próximo un determinado tumor; cuando se plantea esta dificultad (como en el colon transverso proximal o distal) puede ser más prudente realizar una resección ampliada que abarque tanto la arteria proximal como la distal. Para más detalles sobre la extensión de la resección por cáncer de colon, véase el capítulo 15, dedicado a la resección mínimamente invasiva del colon izquierdo.

La base racional de la colectomía transversa es conservar la mayor longitud posible del colon; si no fuera así, todas las lesiones transversas podrían ser tratadas fácilmente con una colectomía derecha ampliada o subtotal. Sin embargo, si el cirujano considera que el segmento del colon derecho salvado por una colectomía transversa es excesivamente corto (p. ej., 10 cm), puede ser más prudente realizar una hemicolectomía derecha ampliada con ileocolostomía transversa. El íleon suele ser más fácil de movilizar que el colon derecho y el primero quizás ofrezca la ventaja de su mayor vascularización en comparación con el colon. Con independencia de esas consideraciones hipotéticas, la extensión de la resección es una elección relativa hecha por el cirujano durante el procedimiento y las guías clínicas sólo pretenden ayudarlo a tomar la decisión.

### EVALUACIÓN PREOPERATORIA

Los objetivos de la valoración preoperatoria del paciente sometido a resección del colon se pueden ordenar del modo siguiente: 1) obtener un diagnóstico de la lesión que se va a reseca; 2) determinar si el procedimiento propuesto es apropiado; 3) definir el segmento del colon que requiere resección; 4) determinar si existe afectación local de los órganos contiguos por la enfermedad; 5) si el diagnóstico es de cáncer, determinar el estadio clínico y aclarar si será ne-

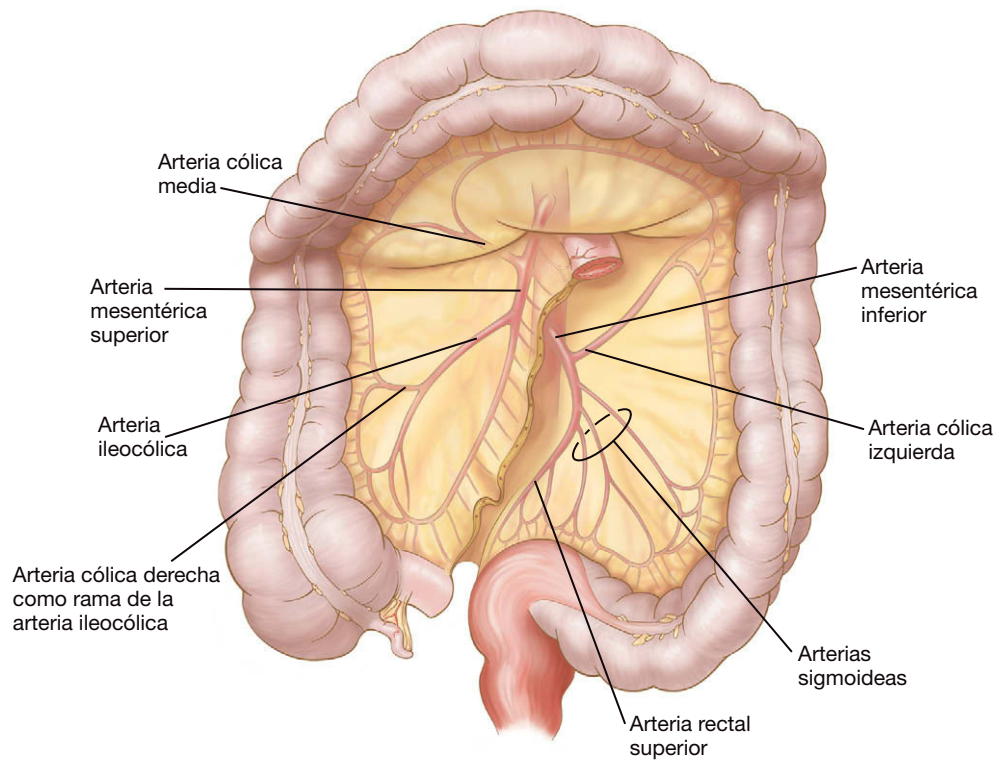


FIGURA 14-1. Irrigación del colon.

cesario un procedimiento concomitante, y 6) asegurarse de que el paciente tolerará el procedimiento propuesto.

Respecto a los cinco primeros objetivos, gran parte de la información necesaria se puede obtener mediante colonoscopia o enema de bario combinado con tomografía computarizada (TC). La colonoscopia tiene la ventaja de que permite obtener tejido para diagnóstico, mientras que el enema de doble contraste puede proporcionar un mapa excelente de las relaciones espaciales. La TC puede mostrar las dimensiones de la lesión, la presencia de invasión, la afectación de órganos contiguos y las metástasis a distancia (si el diagnóstico es de cáncer). Cuando existen indicios de invasión local por el proceso patológico, el cirujano ha de diseñar una estrategia operatoria para enfrentarse a ese escenario. En el cáncer de colon se puede emplear la tomografía con emisión de positrones (TEP) para identificar o confirmar la posible enfermedad ganglionar o metastásica que quizás no se aprecia en la TC y esas observaciones pueden alterar el tratamiento quirúrgico. Sin embargo, en la actualidad no se recomienda la TEP sistemática para el cáncer de colon en estadios iniciales. Además, el nivel de antígeno carcinoembrionario (CEA) se debe medir antes de la operación en todos los pacientes con cáncer de colon.

Una situación no infrecuente puede plantearse cuando se identifica una lesión pequeña del colon (p. ej., un pólipo premaligno sénil) para eliminación quirúrgica, pero la lesión no es suficientemente grande para verla con el laparoscopia. Un método para abordar este escenario consiste en marcar endoscópicamente la lesión con tinta china justo antes de la resección mínimamente invasiva. Otro método consiste en realizar una colonoscopia intraoperatoria; sin embargo, esta última estrategia puede conducir a distensión abdominal, lo que dificulta la laparoscopia. En cualquier caso, la resección de una lesión pequeña se debe confirmar en la misma sala de operaciones mediante abertura del espécimen quirúrgico sobre la mesa auxiliar. Si no existe lesión en el espécimen, está indicado un segundo intento de localización y resección mientras el paciente se encuentra todavía anestesiado.

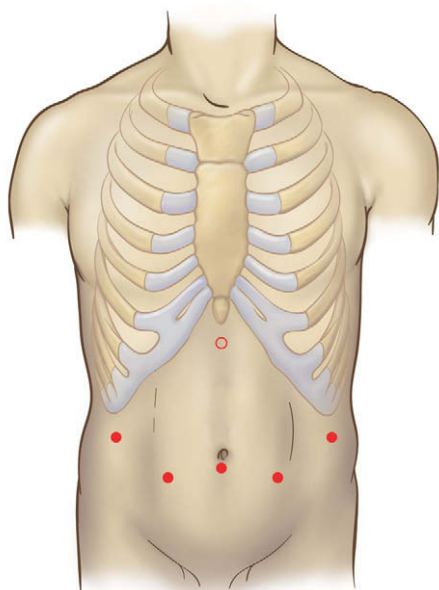
Los autores prefieren realizar una preparación intestinal en todos los pacientes sometidos a resección del colon. Se discute si la preparación intestinal es necesaria o no en estos pacientes. El régimen de los autores consiste en la tradicional administración oral de polietilenglicol seguida por antibióticos orales (neomicina y eritromicina) el día antes de la cirugía. Media hora antes de la incisión cutánea, se administran por vía intravenosa una dosis de una cefalosporina de segunda generación y metronidazol (v. cap. 31).

### POSICIÓN DEL PACIENTE Y COLOCACIÓN DE LOS TRÓCARES

Para la colectomía transversa mínimamente invasiva, el paciente se coloca en decúbito supino con los brazos recogidos sobre la mesa de quirófano. Como alternativa, el paciente puede ser colocado en posición francesa (decúbito supino con las piernas separadas y las rodillas extendidas), lo que proporciona al cirujano mayor versatilidad para operar desde una posición (p. ej., de pie entre las piernas del paciente). La parte superior de los muslos y la porción superior del tórax se deben sujetar con correas, de forma que el paciente pueda ser colocado en rotación extrema («planeando»). Unos soportes para los pies evitarán que el paciente se deslice hacia abajo cuando está en posición de Trendelenburg inversa extrema. El objetivo en el posicionamiento del paciente para éste y para otros muchos procedimientos mínimamente invasivos es asegurar el sujeto anestesiado a la mesa de operaciones con los puntos de presión bien almohadados, de forma que se puedan adoptar sin peligro las posiciones extremas de la camilla. Antes de la preparación del campo estéril y la cobertura con tallas, la mesa de operaciones se puede colocar en las posiciones extremas de inclinación para valorar la adecuada sujeción y almohadado del paciente. El cirujano se puede colocar de pie en el lado derecho o en el lado izquierdo del paciente, según sea la región del colon movilizada.

La colocación de los trócares para una colectomía mínimamente invasiva necesita permitir la movilización del colon tanto dere-





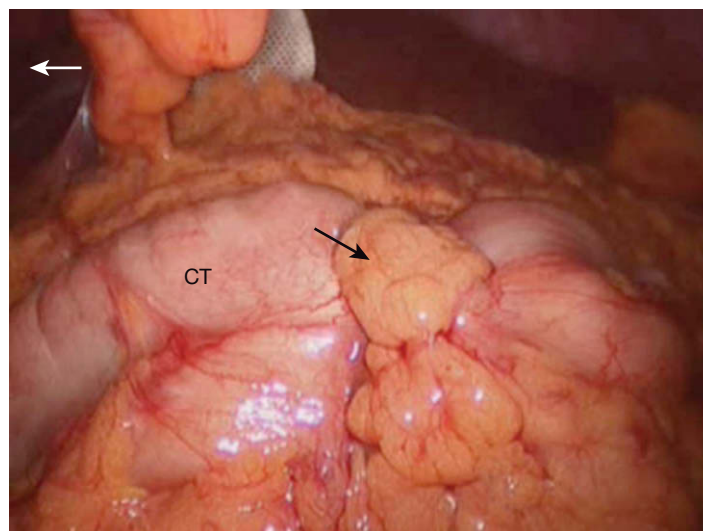
**FIGURA 14-2.** Colocación de los trócares para la colectomía transversa mínimamente invasiva. Se colocan 5 trócares de 12 mm formando un arco («sonrisa») a través de la porción media-inferior del abdomen. Se puede colocar un sexto trócar opcional (círculo) en la localización subxifoidea para facilitar la tracción del colon en dirección cefálica.

cho como izquierdo, en particular de los ángulos hepático y esplénico. Tal movilización se puede hacer de muchas formas; los autores utilizan un conjunto de cinco trócares formando un arco a través del abdomen inferior (fig. 14-2), todos ellos de 12 mm de diámetro, para permitir la introducción de pinzas atraumáticas, grapadoras-cortadoras y del laparoscopio de 10 mm y 30 grados. El neumoperitoneo se puede establecer con una aguja de Veress o un trócar óptico romo (los autores prefieren el segundo instrumento). Como en otros procedimientos laparoscópicos, la distancia entre los sitios de los trócares debe ser la adecuada para minimizar la interferencia entre los instrumentos y mejorar la ergonomía de las manos y los codos del cirujano.

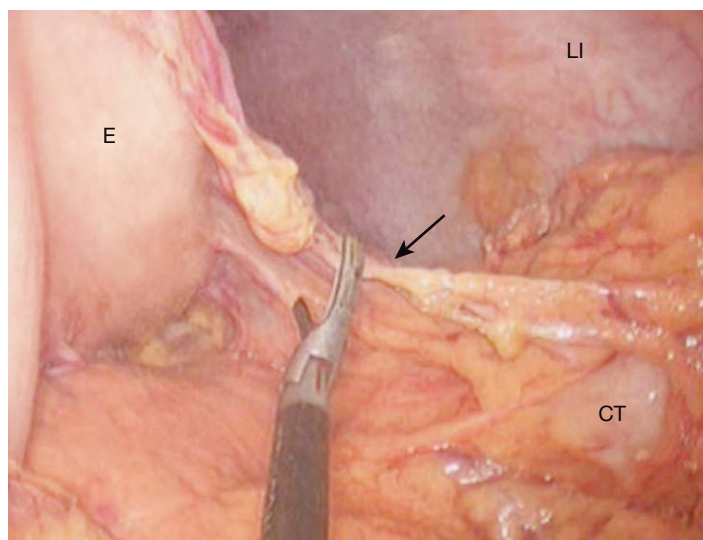
## TÉCNICA OPERATORIA

La mesa de operaciones se inclina de forma que el lado derecho del paciente quede elevado. El ciego se sujeta y se separa en sentido medial, y el colon derecho se diseca de la pared abdominal lateral, progresando proximalmente hacia el ángulo hepático. Si la lesión del colon transverso es premaligna o benigna, puede ser beneficioso conservar el epiplón. Con el paciente en posición de Trendelenburg inversa pronunciada, el epiplón se eleva y el colon transverso se tracciona en sentido inferior. El epiplón se diseca después separándolo del colon transverso; el cirujano debe permanecer en el plano avascular entre el epiplón y el colon/mesocolon. La disección puede seguir la raíz del mesocolon transverso hacia abajo hasta el nivel del páncreas. El ángulo hepático se separa del duodeno y del riñón derecho con una combinación de disección roma y cortante. La disección del epiplón se lleva hasta el ángulo esplénico del colon, pero sin incluirlo.

Si el paciente tiene una neoplasia maligna del colon transverso (fig. 14-3), es aconsejable reseccionar el epiplón junto con el espécimen quirúrgico. Los autores emplean una técnica «sin contacto» respecto a la lesión maligna y marcan la región sin contacto con clips antes de comenzar la disección. El epiplón gastrocólico se puede incidir después en una región avascular separada de la lesión, de forma



**FIGURA 14-3.** Colon transverso (CT) con lesión indicada por la flecha negra. La flecha blanca indica la derecha del paciente.



**FIGURA 14-4.** Entrada en el saco menor a través del epiplón gastrocólico (flecha). LI, pared lateral izquierda del abdomen; E, estómago; CT, colon transverso.

que se obtenga acceso al saco menor. Comenzando en esta incisión, el epiplón menor se secciona con el bisturí ultrasónico o con un dispositivo similar a lo largo del colon transverso (fig. 14-4); el cirujano debe permanecer cerca del estómago, pero conservar la arca-gastroepiploica.

Después de movilizar el colon derecho, la mesa de operaciones se inclina para elevar el lado izquierdo del paciente. El sigma proximal se sujeta y se tracciona en dirección medial, y el colon se separa de la pared abdominal lateral mediante disección cortante, progresando en sentido proximal hasta el ángulo esplénico. La separación del ángulo esplénico del colon respecto al bazo puede ser difícil debido al plegado y la redundancia del colon en esa región. Los autores realizan esta parte de la disección con una combinación de electrobisturí de gancho y bisturí ultrasónico. Una vez movilizado el ángulo esplénico, el colon izquierdo se separa del riñón izquierdo con una combinación de disección roma y cortante.

Una vez movilizados el colon derecho y el izquierdo, el cirujano puede elegir los puntos de sección del colon (v. más adelante las indicaciones operatorias). La «cuña» mesocólica que se va a reseccionar se marca con una incisión en su peritoneo desde el punto proxi-

mal de la sección hasta el punto distal. Si la lesión que se va a extirpar es maligna, se aconseja proceder a la sección del tronco vascular principal que irriga la lesión antes de continuar la disección (fig. 14-5). La arterial cólica media se liga cerca de su origen en la arteria mesentérica superior con una carga vascular de la grapadora endoscópica (fig. 14-6). Después de haber ligado el tronco vascular principal, el cirujano puede seccionar el mesocolon restante y grapar el colon en los márgenes proximal y distal por el orden que resulte más conveniente.

Si la lesión que se va a resear es benigna, la prioridad de la ligadura del tronco vascular no tiene importancia. En este caso, puede ser más fácil grapar primero el colon proximal. Se crea una ventana en el mesocolon justo debajo del borde mesentérico del colon, en el punto proximal de sección, permaneciendo cerca de la pared intestinal. El colon se secciona después con una grapadora-cortadora, en ángulo recto con el eje intestinal. El mesocolon se secciona entre los puntos proximal y distal con el bisturí ultrasónico o con un dispositivo similar. Cuando la lesión es benigna, la sección del mesocolon puede realizarse a 1-2 cm del intestino para evitar la proximidad

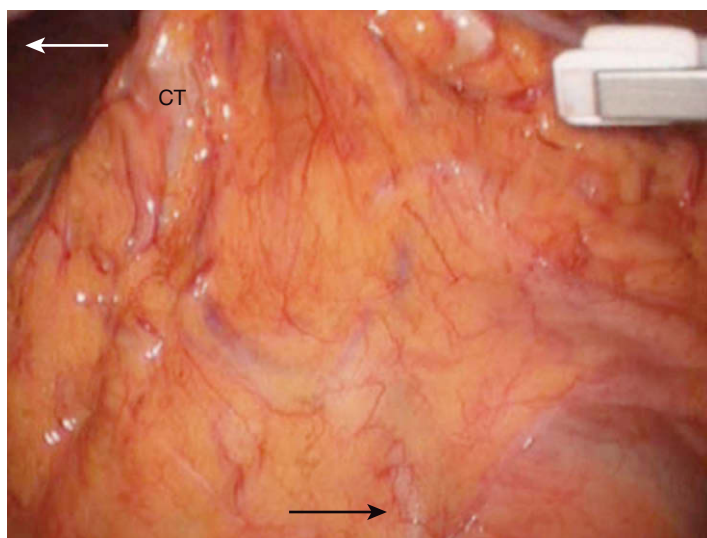


FIGURA 14-5. Demostración de la arteria cólica media (flecha negra) en el mesocolon transverso. La flecha blanca indica el lado derecho del paciente. CT, colon transverso.

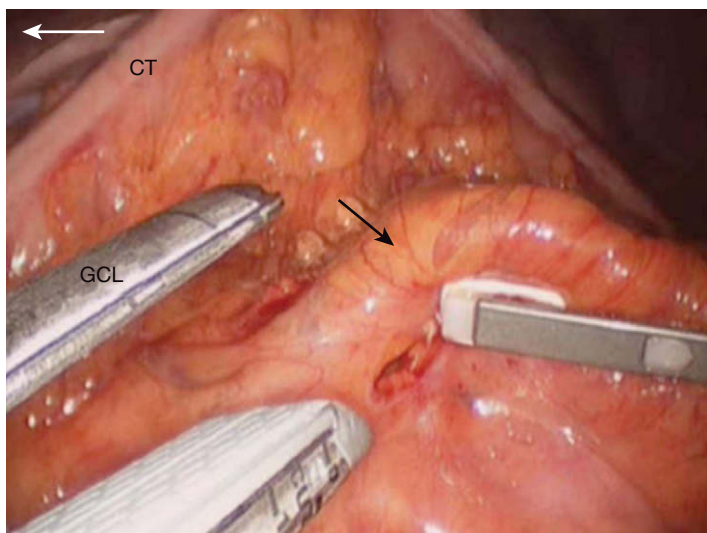


FIGURA 14-6. Sección de los vasos cólicos medios (flecha negra) con una grapadora-cortadora lineal (GCL). La flecha blanca indica el lado derecho del paciente. La pinza laparoscópica está en el lado proximal de los vasos cólicos medios. CT, colon transverso.

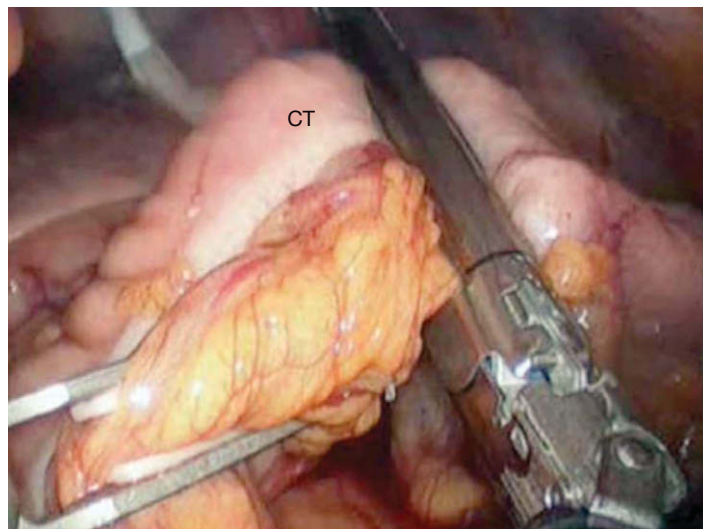


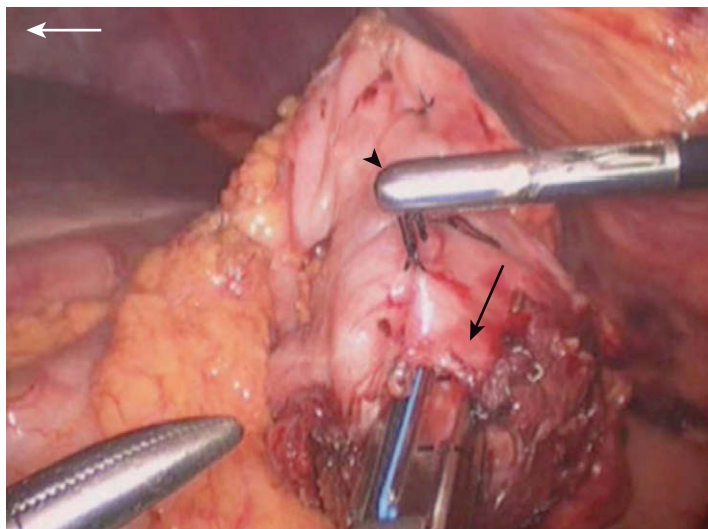
FIGURA 14-7. Sección del colon transverso distal (CT; la etiqueta está en el lado del espécimen) con una grapadora-cortadora lineal.

de la raíz mesentérica. El colon descendente se secciona después en el punto distal (fig. 14-7), de modo similar a como se hizo en el punto proximal. El espécimen se coloca en una bolsa de polietileno y se deposita en el abdomen superior, desde donde será retirado al final de la operación.

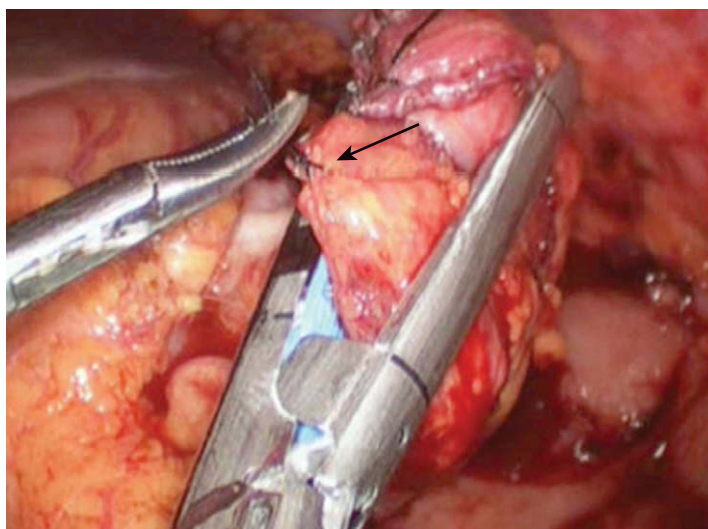
Antes de realizar la anastomosis, las líneas de grapado proximal y distal se aproximan para comprobar si la sutura prevista quedará bajo tensión. Si es así, se puede necesitar más movilización del colon derecho y del izquierdo. El cirujano puede movilizar totalmente el ciego y la raíz del intestino delgado, lo que permitirá desplazar el colon derecho hasta más allá de la línea media, si es necesario. Como alternativa, si el segmento del colon derecho es corto, el cirujano puede resecarlo y realizar una anastomosis del íleon terminal con el colon descendente. Un método para realizar la colocostomía con endograpadoras es alinear los extremos intestinales de forma antiparalela (es decir, con las líneas de grapas una junto a otra para obtener un aspecto de «cañón de escopeta») y colocar dos suturas de fijación de seda 2-0 a lo largo del borde antimesentérico para mantener los extremos del colon en contacto durante el grapado. Se hace una colotomía en la punta antimesentérica de cada lado del colon y se inserta la grapadora lineal (fig. 14-8). Las palas de la grapadora se introducen por completo en el colon y el instrumento se dispara a lo largo del borde antimesentérico de cada asa de colon. El sitio de la colotomía se cierra después con otra carga de la grapadora (fig. 14-9). La «horquilla» o bifurcación de la anastomosis se puede reforzar con otra sutura de seda 2-0. El cirujano debe comprobar que el segundo disparo de la grapadora, con el que se cierra la colotomía, no estrecha la luz de la anastomosis. Es más improbable que suceda esta complicación si se utiliza una grapadora lineal de 60 mm para realizar la anastomosis.

Como alternativa, los extremos del colon pueden ser alineados en una forma paralela, con el colon derecho anterior y el colon izquierdo posterior. Se colocan otra vez dos suturas de fijación de seda a lo largo de los bordes antimesentéricos para estabilización. Después se hacen dos colotomías, una en la punta antimesentérica del colon derecho y la segunda en el borde antimesentérico del colon izquierdo, directamente adyacente a la primera colotomía. La grapadora lineal se coloca y se dispara según se ha descrito previamente. Si no se realiza cuidadosamente, el cierre grapado de la colotomía en este lugar puede conducir a estenosis del colon izquierdo a nivel de la anastomosis. El cirujano quizás prefiera cerrar esta colotomía manualmen-





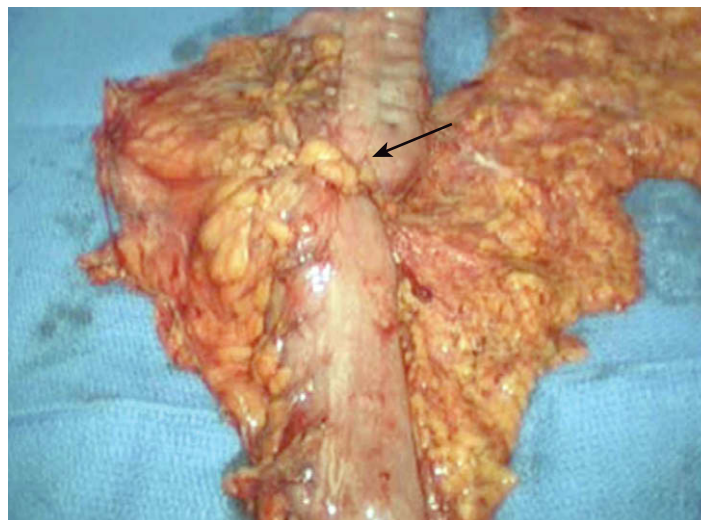
**FIGURA 14-8.** Introducción de la grapadora-cortadora lineal laparoscópica a través de las colotomías en el colon transversal (flecha negra) como preparación para una colocolostomía mecánica. La pinza está sosteniendo la sutura de fijación de la anastomosis futura (punta de flecha negra). La flecha blanca indica la derecha del paciente.



**FIGURA 14-9.** La grapadora-cortadora lineal se usa para cerrar la colotomía creada durante el grapado de la colocolostomía de la figura 14-8. Una pinza tipo Maryland eleva la sutura de fijación en la punta del colon (flecha), que será extirpada para cerrar la colotomía.

te con puntos sueltos de seda 2-0. Si existe longitud suficiente de las asas de colon para obtener una región superpuesta de aproximadamente 10 cm, también se puede utilizar una técnica de grapado triple (v. cap. 6 para descripción completa). De forma resumida, consiste en colocar las suturas de fijación proximal y distal, y después hacer una colotomía en la rama derecha e izquierda, en el punto medio de la superposición. La grapadora se dispara dos veces, una en dirección anterógrada y otra en dirección retrógrada; el tercer disparo cierra el sitio de colotomía conjunta. Esta técnica produce una anastomosis ampliamente permeable.

Si el paciente es delgado y tiene movilidad mesentérica suficiente, el cirujano puede preferir sacar los extremos del intestino a través de una incisión pequeña (preferiblemente una incisión de trócar ampliada) y realizar una anastomosis extracorpórea. Los autores no hacen distinciones por la forma como se realiza la anastomosis para llamar al procedimiento «laparoscópico» o «laparoscópico asistido». El aspecto importante radica en que el proce-



**FIGURA 14-10.** Especimen extirpado. La flecha indica la lesión mostrada en la figura 14-3.

dimiento es mínimamente invasivo. Después de completar la anastomosis, el cirujano puede comprobar la hemostasia y examinar el ojal mesentérico creado. A veces ese defecto es muy grande y el intento de cerrarlo causaría más problemas que no hacer nada. Habitualmente un defecto mesentérico pequeño crea más dificultades y se debe cerrar. El espécimen introducido en la bolsa se recupera después a través de una incisión de trócar ampliada y puede ser examinado en una mesa auxiliar (fig. 14-10). El procedimiento concluye con la evacuación del neumoperitoneo y el cierre de la fascia en las incisiones de los trócares.

## CUIDADOS POSTOPERATORIOS

Los autores no emplean sistemáticamente la descompresión con sonda nasogástrica. Se administra una dosis de ketorolaco trometamina en la sala de operaciones. No se utiliza la anestesia espinal/epidural. La analgesia postoperatoria consiste en ketorolaco y propoxifeno por vía oral. Se evitan los analgésicos opioides. No se administran más dosis de antibióticos a menos que existan signos de infección. Se pueden administrar líquidos claros el primer día después de la operación, pero la dieta pobre en residuos no se inicia hasta que aparecen signos de resolución del íleo (p. ej., emisión de gases). Esa dieta se mantiene durante varias semanas y después se permite una dieta normal. Se hace un análisis de sangre completo cada mañana durante la estancia hospitalaria (habitualmente, 2-4 días). Al ser dado de alta, el paciente recibe instrucciones para que informe si aparecen fiebre, distensión abdominal, dolor, vómitos o drenaje por la herida. Las visitas postoperatorias se programan habitualmente al cabo de una semana y de un mes. Si el diagnóstico es de cáncer de colon, se aplica la vigilancia postoperatoria habitual.

## COMPLICACIONES ESPECÍFICAS DEL PROCEDIMIENTO

Las principales complicaciones intraoperatorias incluyen hemorragia y enterotomía accidental. La hemorragia puede proceder del bazo durante la movilización del ángulo esplénico. Como en los demás procedimientos que conllevan disección periesplénica, el cirujano debe utilizar técnicas meticulosas y suaves en las proximidades del bazo. La enterotomía puede ser resultado de un traumatismo causado por las pinzas, por lo que se aconseja usar pinzas atraumáticas de 10 mm. En presencia de múltiples adherencias, la enterotomía no se debe considerar necesariamente una complica-



ción, ya que a veces es inevitable. La enterotomía reconocida durante una colectomía mínimamente invasiva se trata con cierre primario. Si la enterotomía está situada a pocos centímetros de una de las líneas de grapado, puede ser más prudente incorporar la lesión dentro del espécimen resecado.

Las complicaciones postoperatorias incluyen íleo, hernia interna, fuga anastomótica y absceso intraabdominal. A diferencia de otros procedimientos abdominales mínimamente invasivos, la colectomía produce habitualmente algún periodo de íleo, que se puede prolongar si se usan dosis altas de opioides durante la anestesia o en el postoperatorio. El íleo prolongado con fiebre, signos peritoneales o leucocitosis debe alertar al cirujano sobre la posibilidad de fuga anastomótica. En ocasiones el paciente experimenta un periodo prolongado de íleo (>1 semana) sin causa aparente. Esta complicación se debe controlar con medidas de soporte general, incluida la nutrición parenteral. El paciente que desarrolla signos y síntomas de obstrucción intestinal postoperatoria puede tener una hernia interna. Esa complicación es menos probable cuando se ha cerrado un defecto mesentérico pequeño.

Si el paciente presenta fiebre, dolor o leucocitosis durante el periodo postoperatorio, se debe hacer una TC de abdomen con contraste. El diagnóstico precoz de una fuga anastomótica es preferible a su diagnóstico tardío, que se asocia con una alta tasa de morbilidad. Si una fuga no contenida se diagnostica pronto, la intervención laparoscópica rápida puede permitir su reparación sin necesidad de colostomía. El diagnóstico tardío de una fuga puede requerir una laparotomía con colostomía. Si el paciente tiene una fuga contenida/absceso intraabdominal, esta complicación se puede controlar con drenaje percutáneo, antibióticos y observación atenta. Muchos de esos pacientes no necesitan reoperación,

pero presentan riesgo de estenosis de la anastomosis y de fístula colocutánea.

## RESULTADOS Y EVOLUCIÓN

La colectomía transversa es un procedimiento relativamente infrecuente. Los resultados de esta operación en la bibliografía se suelen agrupar con los resultados de otras resecciones del colon. En general, la colectomía transversa comparte los resultados de otras resecciones del colon mínimamente invasivas. Para una exposición más completa, se puede consultar el capítulo dedicado a la resección del colon izquierdo mínimamente invasiva (v. cap. 15).

### Lecturas recomendadas

- Clinical Outcomes of Surgical Therapy Study Group: A comparison of laparoscopically assisted and open colectomy for colon cancer. *N Engl J Med* 2004;350:2050–2059.
- Lacy AM, Garcia-Valdecasas JC, Delgado S, et al: Laparoscopy-assisted colectomy versus open colectomy for treatment of non-metastatic colon cancer: A randomised trial. *Lancet* 2002;359:2224–2229.
- Leung KL, Kwok SP, Lam SC, et al: Laparoscopic resection of rectosigmoid carcinoma: Prospective randomised trial. *Lancet* 2004;363(9416):1187–1192.
- National Comprehensive Cancer Network (NCCN): Clinical practice guidelines in oncology. *Colon Cancer* 2007;1. Accessed at [www.nccn.org](http://www.nccn.org).
- Schwenk W, Haase O, Neudecker J, Muller JM: Short term benefits for laparoscopic colorectal resection. *Cochrane Database Syst Rev* 2005(3):CD003145.
- Senagore AJ, Duepre HJ, Delaney CP, et al: Results of a standardized technique and postoperative care plan for laparoscopic sigmoid colectomy: A 30-month experience. *Dis Colon Rectum* 2003;46(4):503–509.
- Slim K, Vicaut E, Panis Y, Chipponi J: Meta-analysis of randomized clinical trials of colorectal surgery with or without mechanical bowel preparation. *Br J Surg* 2004;91(9):1125–1130.

## Hemicolectomía izquierda mínimamente invasiva

Desde las primeras descripciones de esta técnica, la resección del colon mínimamente invasiva ha disfrutado de aceptación casi universal como tratamiento para la enfermedad benigna del colon. Con la publicación de datos de ensayos clínicos controlados a partir de 2002, la resección de colon mínimamente invasiva también ha sido aceptada cada vez más como una modalidad de tratamiento para el cáncer de colon. De hecho, la resección de colon mínimamente invasiva es ahora la estrategia quirúrgica preferida para la enfermedad maligna colorrectal en muchos centros terciarios. Las preocupaciones iniciales sobre la operación laparoscópica para el cáncer de colon, relacionadas con la eliminación incompleta del tumor, los implantes en la pared abdominal, etc. no han sido apoyadas por las grandes series clínicas ni por los ensayos aleatorizados. La pregunta pertinente en este momento quizás sea con qué rapidez y en qué cuantía se convertirá la resección mínimamente invasiva en la estrategia preferida para la enfermedad quirúrgica del colon, con independencia del medio hospitalario en que ejerza el cirujano.

Está claro que la transición desde el abordaje abierto hasta el mínimamente invasivo no se ha producido con rapidez en el caso de la resección colorrectal, al contrario de lo que sucedió con, por ejemplo, la colecistectomía. Las razones de esa diferencia son interesantes y podrían incluir los requerimientos técnicos de una operación laparoscópica del colon, la controversia sobre las supuestas ventajas para el paciente del acceso mínimo en comparación con una incisión estándar, los costos del equipo laparoscópico, etc. Los autores no analizan estas controversias, simplemente se posicionan con firmeza a favor de los laparoscopistas colorrectales. En su opinión, cuando es necesaria una resección colorrectal, las ventajas de la operación mínimamente invasiva para el paciente superan con mucho a los supuestos inconvenientes. Por ello intentan utilizar la resección mínimamente invasiva en todos los pacientes con enfermedades quirúrgicas del colon y el recto.

¿Quiere decir eso que el empleo de la resección colorrectal abierta queda por debajo del llamado «estandar de cuidado»? Naturalmente, no. En el futuro inmediato seguirá existiendo la necesidad de usar a veces la resección colorrectal abierta, al igual que todavía es necesaria la colecistectomía abierta para varias indicaciones (aunque infrecuentes). Presumiblemente, en el futuro aumentará el número de cirujanos que practiquen la resección colorrectal mínimamente invasiva y disminuirá de forma gradual el número de intervenciones abiertas. Los elementos más importantes que hay que conservar en esa transición gradual son la seguridad del paciente y la eficacia terapéutica.

En este capítulo se describe la técnica utilizada por los autores para la resección mínimamente invasiva del colon izquierdo. Específicamente, este capítulo se aplica a las lesiones localizadas en el colon desde el ángulo esplénico hasta la unión rectosigmoidea (o reflexión peritoneal rectosigmoidea). La resección de lesiones más distales en el recto (p. ej., la resección anterior baja) se expone en otro capítulo. Los autores admiten la existencia de varios abordajes para la resección mínimamente invasiva del colon izquierdo. Sin embargo, prefieren completar este tipo de resección laparoscópicamente, es decir, sin recurrir a la técnica de asistencia manual.

### INDICACIONES OPERATORIAS

Como se ha expuesto en la descripción de la colectomía transversa (v. cap. 14), la resección mínimamente invasiva del colon se acepta actualmente tanto para las lesiones benignas como para las malignas. La metodología de los autores consiste en considerar todas las lesiones del colon como posiblemente asequibles a la intervención laparoscópica. En la sociedad occidental, las indicaciones más comunes para la resección del colon izquierdo son el cáncer, los pólipos premalignos y la enfermedad diverticular. El orden de frecuencia depende sobre todo del entorno donde ejerza el cirujano. Algunas indicaciones menos comunes para la resección del colon izquierdo en occidente comprenden el vólvulo de sigma, la colitis isquémica, la enfermedad inflamatoria intestinal y la pseudoobstrucción. Con la utilización intensa del cribado para el cáncer colorrectal, se ha experimentado un incremento notable en el porcentaje de pacientes con pólipos premalignos no resecables por endoscopia que son derivados para resección del colon.

La extensión de la resección del colon depende del diagnóstico. Aunque se ha hablado mucho de las limitaciones teóricas de la resección segmentaria del colon a causa del escaso suministro sanguíneo colateral, en la práctica todo el colon es asequible a una resección segmentaria electiva en pacientes de bajo riesgo, independientemente de los vasos nutrientes principales. En caso de diagnóstico benigno o premaligno, la extensión de la resección depende de la extensión de la enfermedad; es decir, se resecta sólo el colon necesario para eliminar la lesión. Cuando la lesión es maligna, la extensión de la resección depende en parte de la posición del tumor respecto a los linfáticos de drenaje, que son paralelos a las arterias principales (v. también las indicaciones operatorias en el cap. 14). Sin embargo, las guías clínicas sobre la extensión de la

resección por cáncer de colon han evolucionado y ya no se considera necesaria siempre la resección radical del mesocolon.

El sigma está irrigado a través de un arcada arterial procedente de la arteria mesentérica inferior por arriba, que forma una red anastomótica con las arterias hemorroidales (rectales) por debajo (v. fig. 14-1). Se plantea la cuestión de si un cáncer en el sigma debe ser tratado con linfadenectomía completa. Es decir, una lesión en la porción media del sigma, ¿necesita resección de todo el colon izquierdo y el sigma con ligadura de la arteria mesentérica inferior? La respuesta imperante es que no, en tanto que no exista prueba macroscópica de ganglios positivos. La mayoría de los autores están de acuerdo en que la ligadura alta de la arteria mesentérica inferior en ausencia de enfermedad ganglionar evidente es excesiva y no mejora la supervivencia del paciente ni la exactitud de la estadificación.

Si el paciente no presenta prueba macroscópica de enfermedad ganglionar, la inclusión de un mínimo de 12 ganglios en el espécimen quirúrgico parece ser adecuada para la estadificación anatómopatológica. Por ejemplo, una lesión clínica T2 N0 en la porción media del sigma se puede reseccionar con márgenes longitudinales de 5 cm, si el cirujano confía en que el espécimen incluirá el número mínimo de ganglios. El cirujano puede necesitar ampliar este margen longitudinal mínimo para obtener una cuña mesentérica mayor que contenga suficientes ganglios. Si existe prueba macroscópica de enfermedad ganglionar en un paciente sin metástasis a distancia, se debe intentar la resección de los ganglios afectados. Si la lesión clínicamente es T3 o T4, el cirujano debe estar preparado para realizar una resección en bloque de cualquier tejido/órgano afectado con el fin de obtener un margen lateral negativo. En lo que respecta a la posible curación quirúrgica de una neoplasia maligna del colon, la prioridad fundamental es una resección completa (R0, todos los márgenes negativos).

Un paciente con cáncer de colon en estadio IV también puede ser sometido a resección limitada de la lesión primaria si su riesgo operatorio es bajo y tiene una esperanza de vida razonable. Dicha operación debe formar parte de una estrategia multidisciplinaria, que también puede incluir quimiorradioterapia y metastatectomías. La resección de la lesión primaria puede prevenir las complicaciones locales, como hemorragia, perforación y obstrucción. La colocación de una endoprótesis es un tratamiento alternativo para el cáncer de colon en estadio IV, pero en general se considera menos deseable que la resección quirúrgica.

En lo que respecta a la resección del colon por enfermedad benigna, uno de los debates más comunes sobre las indicaciones operatorias se refiere a la indicación de una resección electiva por enfermedad diverticular. En resumen, y de modo similar a otras muchas enfermedades no malignas que pueden ser tratadas con cirugía, la indicación de operar la enfermedad diverticular se puede plantear en el momento en el que el tratamiento médico fracasa. Esta norma es intencionadamente imprecisa y permite al médico individualizar las decisiones en función de la edad del paciente, los procesos coexistentes, la situación social, etc. La actitud de los autores ante el paciente con diverticulitis es ofrecer la resección electiva si ha tenido dos episodios que precisaron hospitalización y su riesgo operatorio es aceptable.

## EVALUACIÓN PREOPERATORIA

La valoración preoperatoria del paciente programado para resección del colon se ha descrito en el capítulo 14, al hablar de la colectomía transversa mínimamente invasiva. Además, una lesión del colon izquierdo/sigma puede afectar en ocasiones al sistema urinario, en cuyo caso será necesaria la valoración urológica (TC, urete-

rocistoscopia). En las neoplasias que afectan a la unión rectosigmoidea, puede ser útil la ecografía endorrectal para identificar los tumores T3 que pueden ser candidatos a quimiorradioterapia neoadyuvante (v. el cap. 17 dedicado a la resección anterior baja mínimamente invasiva).

## POSICIÓN DEL PACIENTE Y COLOCACIÓN DE LOS TRÓCARES

Para la resección laparoscópica del colon izquierdo/sigma, el paciente se coloca en posición de litotomía baja con perneras, lo que facilita la introducción rectal de la grapadora circular (EEA). Se emplea una bolsa de bolitas de poliestireno, una almohadilla viscoelástica o un dispositivo similar para elevar la cadera izquierda 20-30 grados sobre la mesa de operaciones. El paciente se asegura a la mesa con correas en la parte superior del tórax, los muslos y las piernas. Las perneras que pueden ajustarse con facilidad durante la cirugía son un accesorio útil. Las piernas se pueden mantener en una posición más baja durante la disección laparoscópica y elevarlas cuando es necesario introducir por el recto la grapadora EEA. Además, a los autores les resultan muy útiles las endoprótesis ureterales con iluminación infrarroja colocadas por un urólogo después de la inducción de la anestesia. Estos dispositivos permiten una identificación más fácil de los uréteres, lo que es especialmente útil cuando existe un flemón en el cuadrante inferior izquierdo.

El cirujano se coloca de pie a la derecha del paciente y frente a un monitor. Los autores prefieren establecer el neumoperitoneo con una cánula de Hasson en el ombligo. Más adelante, la incisión curvilínea infraumbilical hecha para la cánula de Hasson se puede ampliar para recuperar el espécimen. Si al paciente le han practicado una incisión previa en la línea media o umbilical, puede ser prudente insertar un trócar romo óptico en otro sitio para insuflar el abdomen. Después de la cánula de Hasson, se colocan dos trócares más de 12 mm en el lado derecho del abdomen, por encima y por debajo del nivel del ombligo (fig. 15-1). La localización precisa de esos trócares variará según sea el hábito corporal del paciente y la posición de la lesión que se va a reseccionar. Los autores utilizan trócares de 12 mm en todas las posiciones para tener flexibilidad máxi-

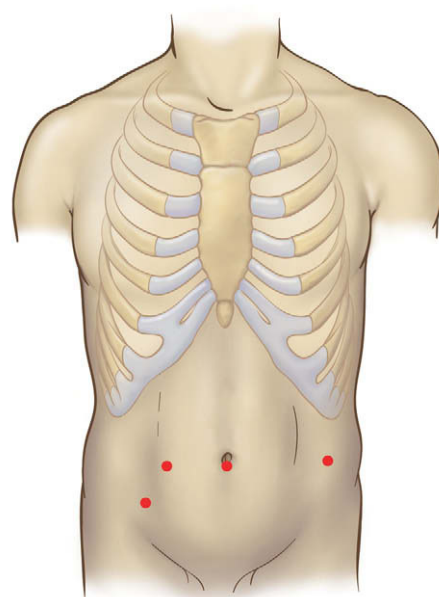


FIGURA 15-1. Colocación de los trócares para una hemicolectomía izquierda/sigmoidectomía mínimamente invasiva.



ma en el uso de los instrumentos. Más tarde, durante la disección se puede colocar un cuarto trócar en el lado izquierdo del abdomen, a lo largo de la línea axilar anterior. El cirujano debe visualizar cómo ese trócar afectará a la operación antes de colocarlo, para así elegir el mejor punto de inserción. Una de las causas principales de conversión durante la colectomía mínimamente invasiva es la mala posición de uno o más trócares. Por desgracia, no existen reglas absolutas que garanticen la posición perfecta de los trócares. El cirujano debe planear y considerar cuidadosamente cada sitio potencial en relación con la región de disección y también en relación con los otros trócares.

## TÉCNICA OPERATORIA

Antes de iniciar la disección se realiza una revisión abdominal para identificar y biopsiar cualquier posible metastásis u otra lesión concomitante. La mesa de operaciones se inclina después de forma que el lado izquierdo del paciente quede elevado. Puesto que ya se ha colocado un cojín bajo la cadera izquierda del paciente para elevarla, la inclinación de la mesa de quirófano colocará al paciente cerca de la posición de decúbito lateral, lo que facilita la movilización del colon izquierdo. Si existe una lesión maligna en el colon izquierdo/sigma que ha sido marcada con tinta, se colocan un clip 5 cm proximal y otro 5 cm distal a esa área para establecer la zona «sin contacto» (fig. 15-2). No se permite la manipulación con instrumentos de esa región del colon hasta que se haya ligado el tronco vascular principal.

En caso de enfermedad diverticular u otro proceso inflamatorio (fig. 15-3), la movilización del sigma puede resultar difícil y laboriosa. El colon izquierdo proximal se extiende con una pinza atraumática (fig. 15-4) y el colon izquierdo se separa mediante disección de la pared abdominal lateral utilizando disección cortante, por ejemplo con electrobisturí de gancho, tijeras o bisturí ultrasónico (figs. 15-5 y 15-6). La disección se inicia mediante incisión a lo largo de la línea de Toldt. El uso de endoprótesis ureterales iluminadas es especialmente útil en estas circunstancias (fig. 15-7). Además, los autores han comprobado que un separador de balón hinchable funciona bien para separar, empujar o disecar el colon o el mesenterio. Según la redundancia del sigma, la localización de la lesión y su naturaleza, puede ser necesario movilizar el ángulo esplénico. La maniobra se facilita con la colocación del paciente en posición de Trendelenburg inversa pronunciada, además de la in-

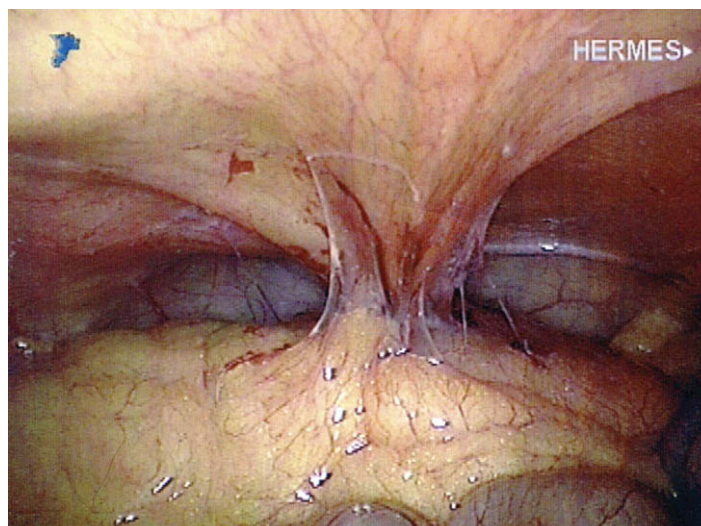


FIGURA 15-3. Aspecto intraabdominal de un paciente con fístula colovesical.

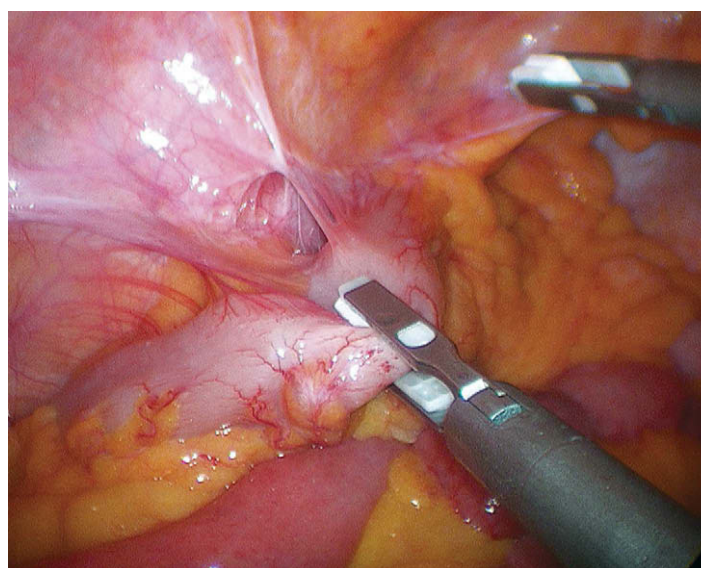


FIGURA 15-4. Tracción medial del sigma en un paciente con diverticulitis.

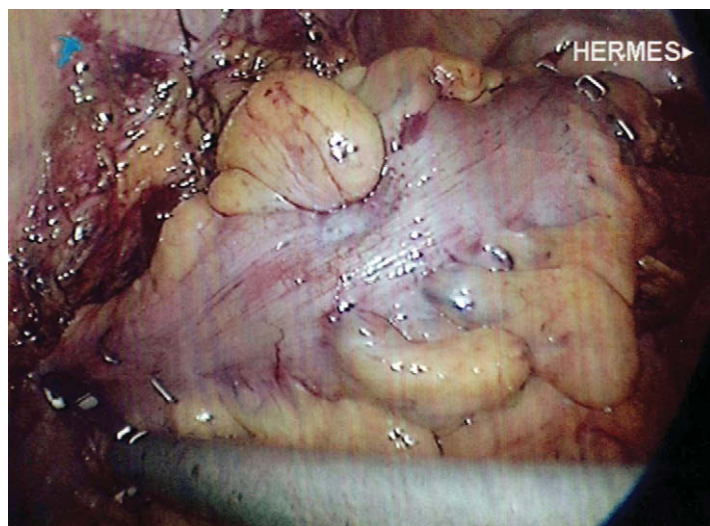


FIGURA 15-2. Colocación de clips alrededor de una lesión maligna para delimitar la zona «sin contacto».

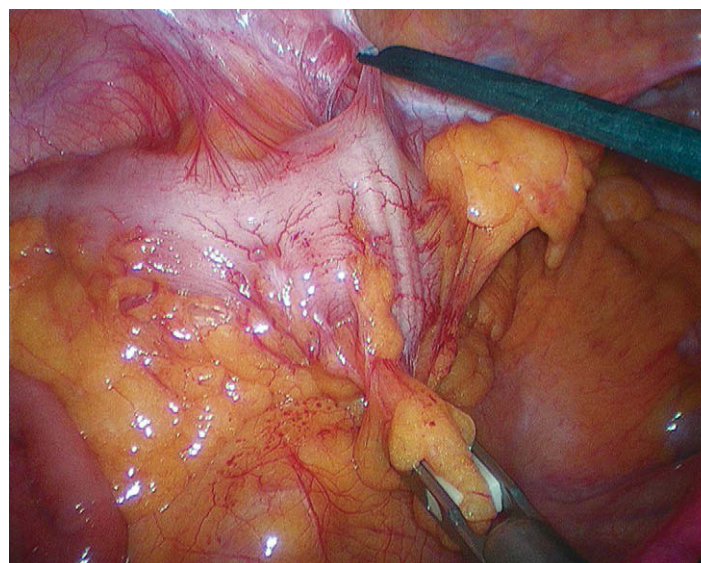
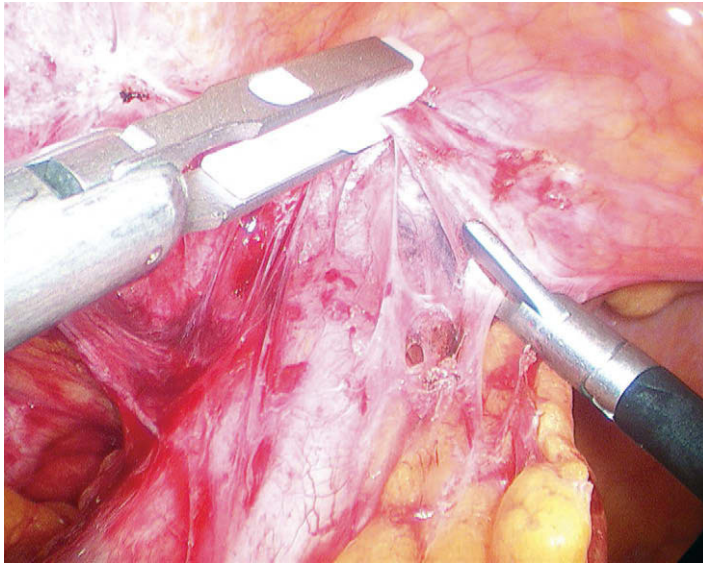
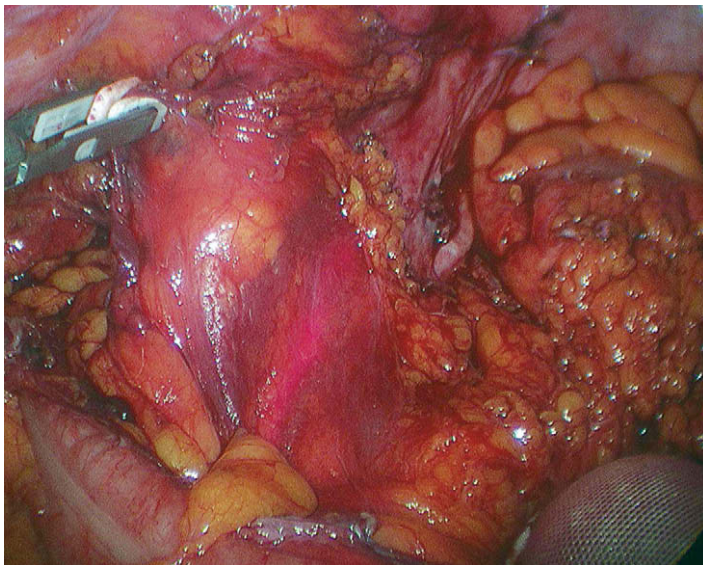


FIGURA 15-5. Movilización del sigma utilizando el electrobisturí de gancho.





**FIGURA 15-6.** Discección cortante del sigma para separarlo de la vejiga en un paciente con diverticulitis.



**FIGURA 15-7.** Transiluminación del uréter izquierdo con una endoprótesis infrarroja. La luz ha sido amortiguada para apreciar mejor el uréter. El sigma ha sido movilizado y traccionado en sentido medial con un separador de balón hinchable.

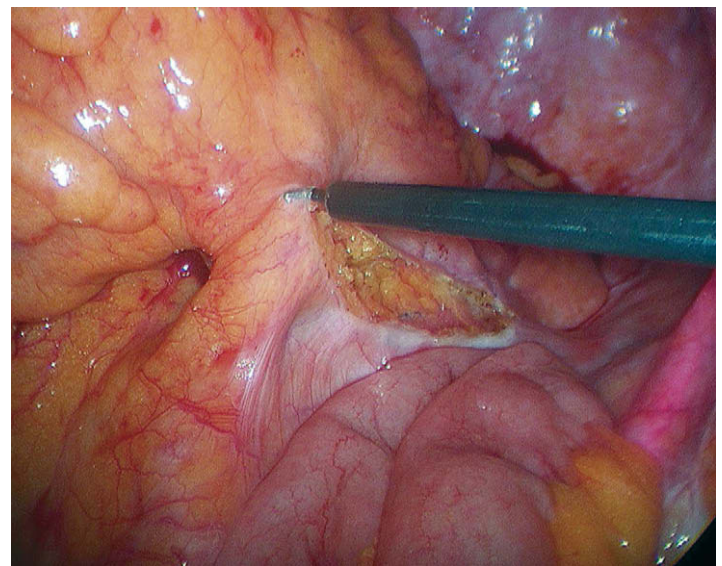
clinación con el lado izquierdo hacia arriba. El ángulo esplénico se puede separar después con discección cortante mientras se mantiene la tracción suave sobre el colon.

Si la lesión se encuentra en la porción distal del sigma, la movilización sigmoidea puede continuar hasta el recto superior (para las lesiones que afectan al recto, v. cap. 17, sobre la resección anterior baja/resección abdominal perineal). Durante la discección en la pelvis, el paciente puede ser colocado en posición de Trendelenburg pronunciada con el lado izquierdo elevado. Quizás sea necesario mantener el intestino delgado fuera de la pelvis con un separador de balón hinchable, lo que en ocasiones puede requerir la colocación de un quinto trócar. Una vez seccionadas las adherencias del colon a la pared lateral, el colon y el mesenterio pueden ser desplazados respecto a las estructuras retroperitoneales subyacentes usando una combinación de discección roma y cortante. Como se ha mencionado previamente, la presencia de un flemón necesitará el uso continuado de discección cortante meticulosa alrededor de la región inflamada. El uréter se puede identificar en el punto

donde cruza la arteria iliaca cerca de la bifurcación externa-interna. Si los vasos gonadales están afectados por la reacción inflamatoria alrededor de la lesión, pueden ser sacrificados.

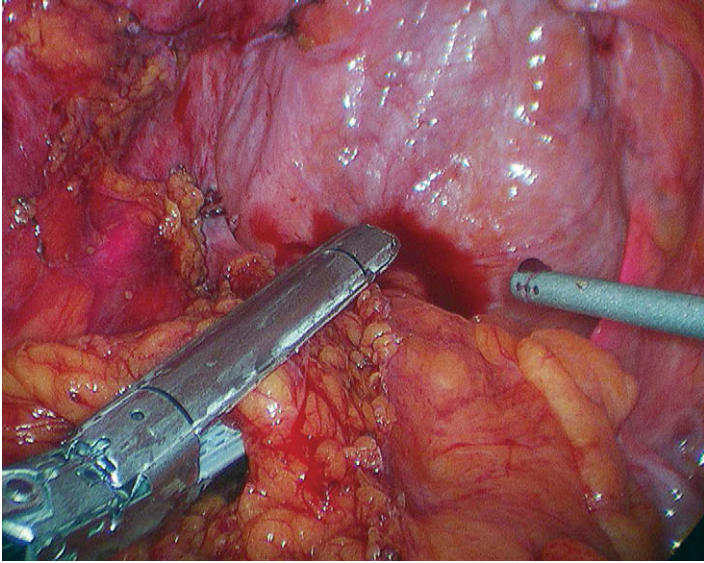
El objetivo de la movilización del colon izquierdo/sigma es liberar el segmento que hay que resear junto con el mesenterio asociado, separándolo de la pared abdominal lateral, de forma que el tronco vascular principal pueda ser ligado sin poner en peligro las estructuras retroperitoneales subyacentes (p. ej., el uréter izquierdo). Una vez conseguido ese objetivo, el cirujano puede marcar una «cuña» mesentérica que abarque el segmento del colon y el mesenterio que se va a resear (fig. 15-8). El colon izquierdo/sigma se devuelve a su posición lateral, lo que expone la raíz del mesenterio sigmoideo. Si el mesocolon izquierdo se mantiene traccionado, se podrá ver la arteria cólica izquierda tensa en el mesocolon. Esta arteria puede requerir ligadura si está en la proximidad del proceso patológico. Sin embargo, no es necesaria su ligadura sistemática (v. «Indicaciones operatorias»). Para marcar la cuña de resección mesentérica, se hace una incisión justo en el peritoneo del mesocolon, desde el punto proximal de sección del colon hasta el distal.

Si el paciente tiene una neoplasia maligna, el paso siguiente es ligar el tronco vascular principal de la lesión en el ápex de la cuña mesentérica. Según dónde esté situada la lesión en el colon izquierdo/sigma, este tronco vascular principal puede consistir en la arteria cólica izquierda después de separarse de la mesentérica inferior, en la arteria mesentérica inferior después de separarse de la cólica izquierda o en la arteria mesentérica inferior cerca de su origen en la aorta (v. fig. 14-1). Si va a realizar una ligadura alta de la arteria mesentérica inferior, el cirujano debe abrir el espacio retroperitoneal en el lado medial del sigma e identificar el uréter derecho con la misma maniobra utilizada en el lado izquierdo (v. fig. 15-8). El tronco vascular principal se disea después y se secciona con una grapadora-cortadora lineal con carga vascular. El cirujano debe visualizar las puntas de la grapadora para confirmar que el uréter u otras estructuras no han quedado apesadas en las palas del instrumento. El resto del mesocolon entre los puntos proximal y distal de la sección (es decir, a lo largo de la incisión peritoneal realizada en el mesocolon) se puede seccionar con cargas vasculares adicionales de la grapadora-cortadora lineal (fig. 15-9). Si el mesenterio es grueso, puede resultar más adecuada para este paso una carga de grapadora azul o un dispositivo de corte ultrasónico/bipolar.



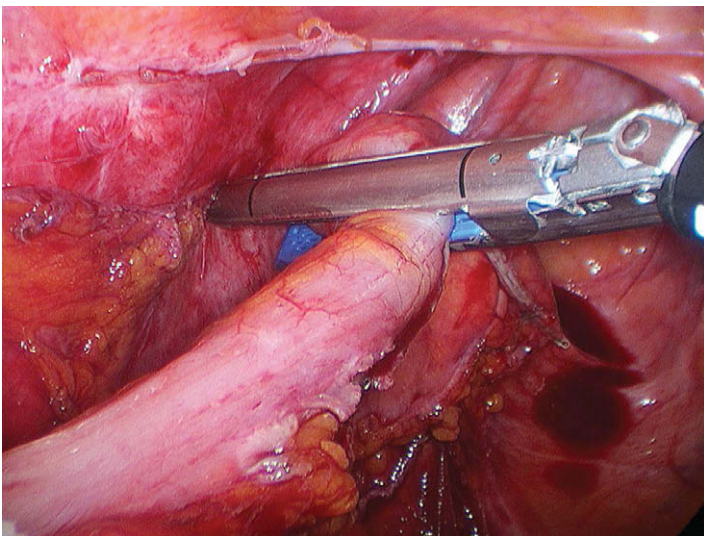
**FIGURA 15-8.** Incisión del peritoneo en el lado derecho del sigma. El uréter derecho transiluminado es visible en la parte inferior derecha de la imagen.





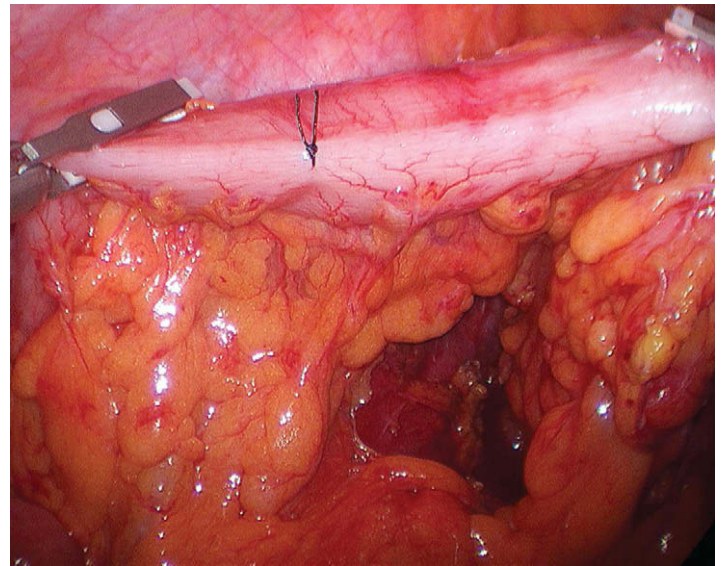
**FIGURA 15-9.** Sección del mesocolon sigmoideo con la grapadora-cortadora lineal. Los uréteres derecho e izquierdo están transiluminados.

El orden de la sección mesentérica no tiene importancia en caso de enfermedad benigna. El cirujano puede seccionar primero el intestino distal (fig. 15-10). Mediante disección roma suave, se crea una ventana mesentérica justo debajo del borde mesentérico del colon en el punto distal de sección. El colon se secciona aquí con una o dos cargas de la grapadora-cortadora articulada lineal y el mesenterio se secciona a lo largo de la línea peritoneal hasta el punto proximal de sección. En caso de enfermedad benigna, el cirujano puede ligar el mesenterio a pocos centímetros de la pared intestinal. El colon se secciona después en el punto proximal con la grapadora-cortadora lineal. El segmento resecado se coloca en una bolsa de polietileno para extraer el espécimen. A continuación, se sujeta con una pinza atraumática la línea de grapas del colon descendente y se aproxima después a la línea de grapas distal para comprobar que la anastomosis subsiguiente no quedará bajo tensión. Después de esa maniobra, la incisión del trócar umbilical se amplía varios centímetros y la bolsa con el espécimen se extrae a través de esta incisión. La línea de grapas proximal se exterioriza por la incisión umbilical con la pinza atraumática.

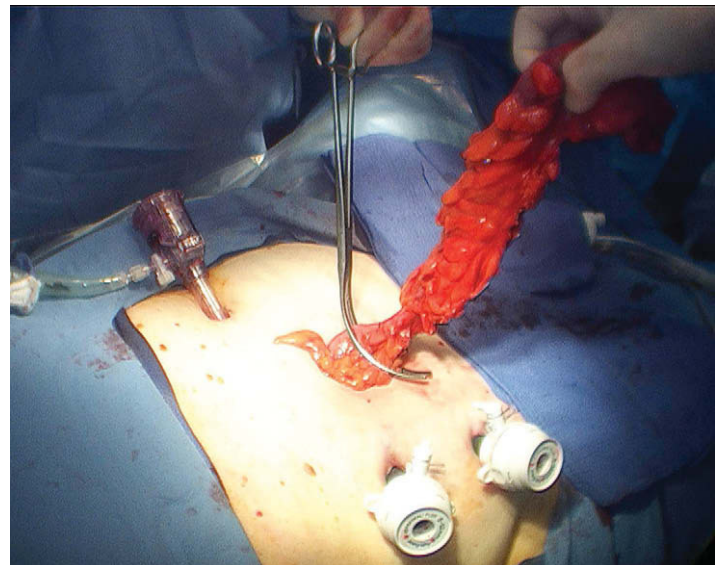


**FIGURA 15-10.** Sección distal en la unión rectosigmoidea con la grapadora-cortadora lineal.

Como alternativa, el cirujano puede colocar el espécimen en una funda de cámara después de la sección distal (v. fig. 15-10) sin haber realizado la sección proximal y asegurar la funda alrededor del colon con una ligadura. Antes de la exteriorización del espécimen con esta técnica, se coloca un punto en el colon, entre los segmentos vascularizado y desvascularizado del colon (fig. 15-11). El espécimen dentro de la bolsa se saca después a través de la incisión ampliada del trócar umbilical (fig. 15-12) y la sección proximal se realiza externamente con la grapadora-cortadora lineal. Alrededor de 1 cm de colon adyacente a la línea de grapas proximal se diseca y se limpia de grasa mesentérica en preparación para el cabezal de la grapadora EEA. Se realiza una sutura en bolsa de tabaco justo debajo de la línea de grapas proximal, manualmente o con un dispositivo automático. La línea de grapas proximal se recorta con tijeras y el colon proximal se dilata con dilatadores metálicos para facilitar la entrada del cabezal. En esta localización, se puede usar una grapadora EEA con diámetro de 28, 31 o 34 mm. En general,



**FIGURA 15-11.** Se ha colocado un punto en el colon izquierdo distal para marcar el comienzo del sigma desvascularizado. Este punto determinará el lugar de sección proximal cuando se exteriorice el espécimen.



**FIGURA 15-12.** El espécimen se ha exteriorizado a través del trócar umbilical. Este paciente tenía diverticulitis; si hubiese tenido cáncer, el espécimen debería haber sido colocado en una funda de cámara antes de la exteriorización.



cuanto mayor sea el diámetro de la grapadora para esta anastomosis, mejor será el resultado funcional. Algunos cirujanos recomiendan la inserción de un cabezal de un tamaño mayor que el dilatador más grande que encaje en el colon proximal. Sin embargo, el cirujano debe tener cuidado para no provocar un desgarro completo de la pared del colon al realizar la maniobra. Si se produce esa complicación, el área debe ser resecada y se debe hacer otro intento en una zona más proximal.

Después de medir el colon proximal, se inserta el cabezal apropiado, se anuda la sutura en bolsa de tabaco, el extremo del colon se introduce otra vez en el abdomen, se cierra la incisión y se restablece el neumoperitoneo. Es probable que el cirujano no necesite usar otra vez el trócar umbilical, por lo que el cierre completo de esa incisión puede ser apropiado. Antes de la inserción transrectal de la grapadora EEA, se realiza una dilatación anal hasta cuatro dedos. La grapadora EEA es introducida después cuidadosamente en el recto siguiendo la curva del sacro. El cirujano debe visualizar la cabeza de la grapadora en la línea de grapas del muñón rectal (fig. 15-13). El punzón de la grapadora, cuando se saca, debe atravesar directamente la línea de grapas del sigma distal/recto superior (fig. 15-14). El cabezal se encaja en la grapadora (fig. 15-15) y ésta se cierra apropiadamente. Antes de disparar la grapadora se realiza una comprobación final de la tensión de la anastomosis y se asegura que el intestino no ha sido torsionado. Se mantiene la presión en las palancas de la grapadora EEA durante alrededor de 10 segundos después del disparo para asegurar que las grapas han alcanzado su configuración final (fig. 15-16). La grapadora se reabre después con 3 medias vueltas, se rota con suavidad 180 grados dentro de la luz del intestino y se retira del recto. El cirujano puede reforzar la línea anterior de grapas EEA mediante colocación manual de varios puntos sueltos de seda 3-0 (fig. 15-17).

La anastomosis se debe comprobar mediante su inmersión en suero fisiológico, seguida por insuflación de aire en el recto mientras el colon proximal a la anastomosis se pinza con una pinza atraumática (fig. 15-18). Si existe una fuga de aire (una posibilidad rara en una anastomosis con grapadora EEA correctamente reali-

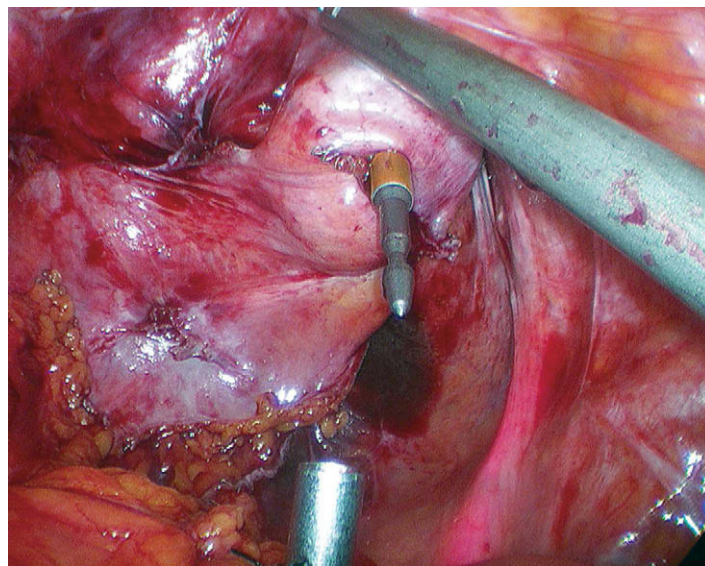


FIGURA 15-14. El punzón de la grapadora circular atraviesa el centro de la línea de grapas del muñón rectal.

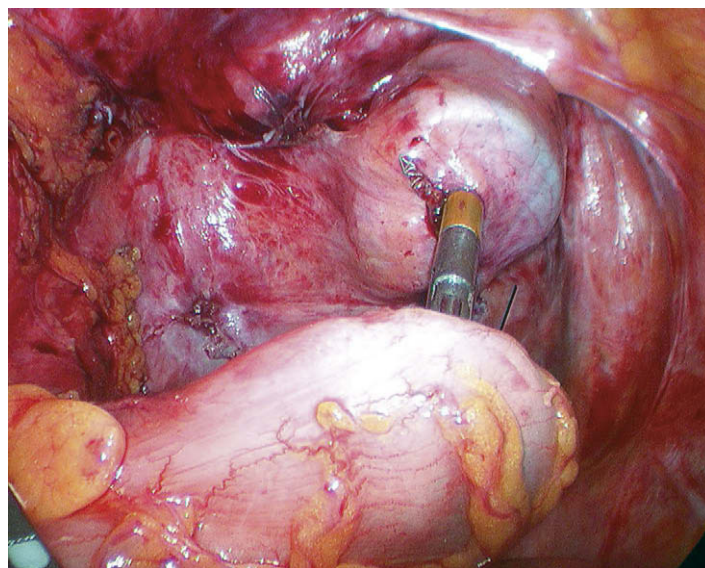


FIGURA 15-15. El cabezal se encaja en la grapadora circular.

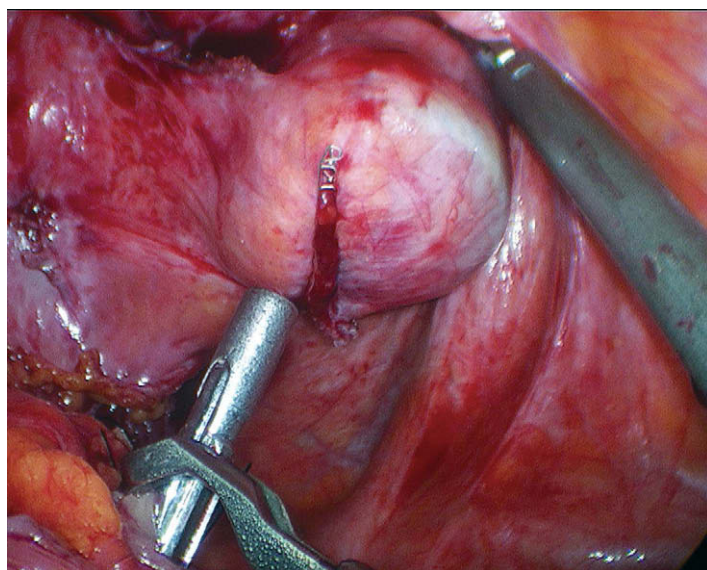


FIGURA 15-13. La grapadora circular (EEA) se coloca en el muñón rectal de forma que el cirujano pueda apreciar el contorno redondo de la cabeza del instrumento apoyada simétricamente en la línea de grapado del muñón rectal. Esta maniobra se puede facilitar mediante tracción caudal aplicada al muñón rectal con una pinza atraumática.

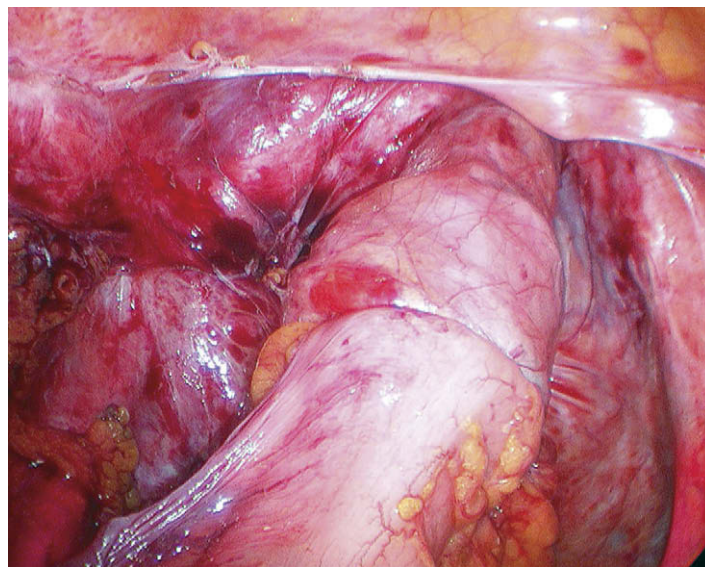


FIGURA 15-16. Disparo de la grapadora circular (EEA) para crear la anastomosis colorrectal.



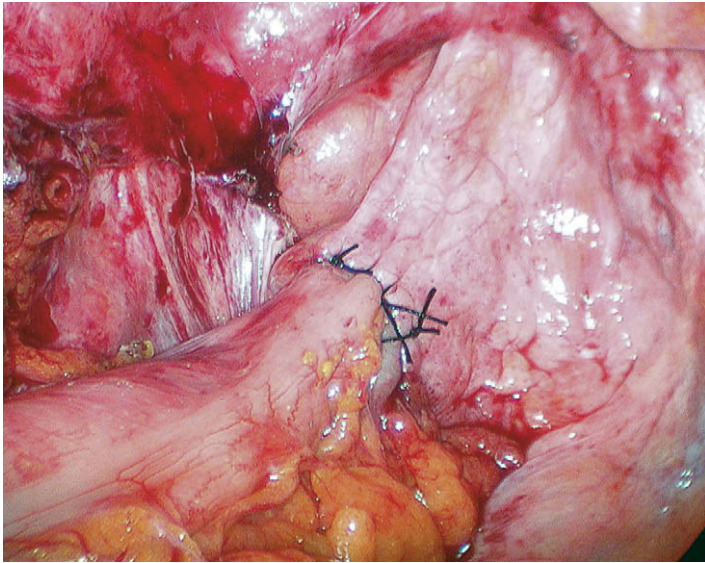


FIGURA 15-17. La anastomosis se ha reforzado con varios puntos sueltos de seda.

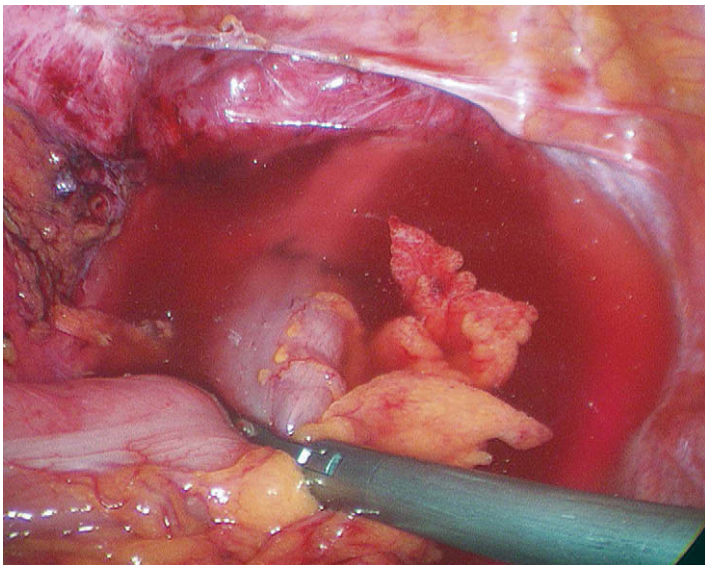


FIGURA 15-18. Prueba de presión de la anastomosis colorectal. Se insufla aire a través del recto mientras se pinza el colon proximal a la anastomosis.

zada), se colocan puntos sueltos de seda 2-0 hasta que desaparece la fuga de aire. Se realiza una comprobación final de la hemostasia, se vuelve a irrigar y a aspirar la pelvis, se evacua el neumoperitoneo y se cierra la fascia de las incisiones de los trócares para completar la intervención.

## CUIDADOS POSTOPERATORIOS

Los cuidados después de una colectomía del colon izquierdo/sigma mínimamente invasiva son similares a los descritos en el capítulo 14 para la colectomía transversa, y se remite el lector a dicha sección.

## COMPLICACIONES ESPECÍFICAS DEL PROCEDIMIENTO

Las complicaciones perioperatorias de la colectomía del colon izquierdo/sigma mínimamente invasiva son hasta cierto punto similares a las descritas en el capítulo 14 para la colectomía transversa y se remite al lector a dicha sección. Puesto que la colocolostomía realizada en una hemicolectomía izquierda se realiza habitualmen-

te con la grapadora circular, esta anastomosis tiene un mayor riesgo de estenosis en comparación con la anastomosis creada mediante una grapadora lineal de 60 mm. Para minimizar el riesgo de estenosis anastomótica con la grapadora circular, se debe usar la grapadora EEA con el mayor diámetro posible.

Una causa común de fuga en una anastomosis terminoterminal es el error técnico. El cirujano debe comprobar que la anastomosis terminoterminal queda libre de tensión, tiene buena irrigación, se realiza en el centro del muñón rectal, abarca el grosor completo de la pared abdominal (es decir, dos «rodetes» de grapadora completos) y supera la prueba de insuflación. Los autores refuerzan sistemáticamente la cara anterior de la anastomosis con varios puntos sueltos. Sin embargo, a veces se produce una fuga a pesar de la aplicación cuidadosa de todas las normas. Una complicación exclusiva de la anastomosis terminoterminal es la torsión del colon proximal. El cirujano debe comprobar cuidadosamente la alineación del colon antes de disparar la grapadora circular. Otra complicación intraoperatoria descrita de la resección del colon izquierdo es la lesión ureteral. Además de una disección cuidadosa del uréter, el uso de endoprótesis ureterales iluminadas puede minimizar el riesgo de su lesión y acelerar la intervención, puesto que el cirujano puede ver en todo momento la localización de los uréteres.

## RESULTADOS Y EVOLUCIÓN

Como ya se ha expuesto, en la actualidad existen datos controlados para apoyar el concepto de que la resección mínimamente invasiva de un adenocarcinoma de colon es superior a la resección abierta en lo que respecta a complicaciones perioperatorias, impacto inmunológico y tiempo de recuperación. En cuanto a la supervivencia, los estudios han demostrado la equivalencia o la no inferioridad de las intervenciones laparoscópicas en comparación con la colectomía abierta. La preocupación inicial por la posible implantación de tumor en las incisiones de los trócares no se ha confirmado, siempre que el cirujano aplique los principios oncológicos. La colectomía mínimamente invasiva ha sido reconocida como una intervención técnicamente difícil y se ha escrito mucho en la literatura sobre la formación del cirujano y el número de casos necesarios para adquirir la competencia. La discusión de este tema excede el ámbito del presente capítulo. Para el cirujano colorrectal laparoscópico principiante, puede ser más prudente comenzar con la resección de tumores pequeños antes que la de tumores grandes o de la enfermedad inflamatoria (p. ej., diverticulitis).

### Lecturas recomendadas

- The Clinical Outcomes of Surgical Therapy Study Group: A comparison of laparoscopically assisted and open colectomy for colon cancer. *N Engl J Med* 2004;350:2050-2059.
- Lacy AM, Garcia-Valdecasas JC, Delgado S, et al: Laparoscopy-assisted colectomy versus open colectomy for treatment of non-metastatic colon cancer: A randomised trial. *Lancet* 2002;359:2224-2229.
- Leung KL, Kwok SP, Lam SC, et al: Laparoscopic resection of rectosigmoid carcinoma: Prospective randomised trial. *Lancet* 2004;363(9416):1187-1192.
- National Comprehensive Cancer Network (NCCN): Clinical practice guidelines in oncology. Colon Cancer 2007;1. Accessed at [www.nccn.org](http://www.nccn.org).
- Schwenk W, Haase O, Neudecker J, Muller JM: Short term benefits for laparoscopic colorectal resection. *Cochrane Database Syst Rev* 2005(3):CD003145.
- Senagore AJ, Duepre HJ, Delaney CP, et al: Results of a standardized technique and postoperative care plan for laparoscopic sigmoid colectomy: A 30-month experience. *Dis Colon Rectum* 2003;46(4):503-509.
- Slim K, Vicaut E, Panis Y, Chipponi J: Meta-analysis of randomized clinical trials of colorectal surgery with or without mechanical bowel preparation. *Br J Surg* 2004;91(9):1125-1130.

## Colectomía total mínimamente invasiva

La colectomía total mínimamente invasiva (o laparoscópica) requiere la movilización de todo el colon, la sección de su mesenterio y la ligadura de todos los vasos principales del colon. Las estructuras vitales de los cuatro cuadrantes del abdomen requieren su exposición y protección. Las publicaciones sobre colectomía total laparoscópica comenzaron a aparecer muy poco después de las comunicaciones de colectomía segmentaria laparoscópica, a principios de la década de 1990. Los beneficios de esta última intervención en la enfermedad colorrectal benigna se pusieron de manifiesto casi inmediatamente. Con la publicación de datos controlados después del año 2000 también ha ganado aceptación la colectomía segmentaria laparoscópica para las neoplasias malignas. La colectomía total laparoscópica, sin embargo, no ha sido aceptada con tanta rapidez; presumiblemente el retraso se ha debido a factores técnicos como: 1) la dificultad de la anastomosis (localizada frecuentemente en la profundidad de la pelvis); 2) la sección de múltiples vasos sanguíneos grandes; 3) la operación en los cuatro cuadrantes del abdomen, y 4) la extracción de un espécimen voluminoso.

La colectomía total (conocida también como colectomía abdominal total o colectomía subtotal) conlleva habitualmente la resección del colon desde el íleon terminal hasta una distancia variable del recto; después se puede hacer una anastomosis ileorrectal, una ileostomía terminal u otra operación similar. La proctocolectomía total con anastomosis ileoanal implica la resección de todo el colon a través de un abordaje abdominal, con sección del recto distal al nivel del elevador del ano, usualmente 1-2 cm por encima de la línea dentada. Después se realiza un reservorio ileal que se anastomosa posteriormente con el canal anal. Esta técnica conserva el esfínter anal interno y la zona de transición del ano, lo que reduce el riesgo de incontinencia. En el presente capítulo se describirá el abordaje laparoscópico para la colectomía total y la proctocolectomía con anastomosis ileoanal.

### INDICACIONES OPERATORIAS

Las indicaciones más frecuentes para la colectomía subtotal y la proctocolectomía laparoscópicas en la institución de los autores han sido el cáncer de colon sincrónico (30%), la poliposis adenomatosa familiar de colon (25%), la enfermedad inflamatoria intestinal (17%), la dismotilidad/paresia (16%), el sangrado por angiodisplasia (6%) y la colitis isquémica (4%); el estudio de cada una de estas indicaciones excede el ámbito de este capítulo. Como implica lo expuesto en la introducción, los datos de ensayos controlados han

sugerido que la supervivencia de los pacientes después de la resección segmentaria laparoscópica del colon por enfermedad maligna no es peor que la de la cirugía abierta. Aunque la colectomía total por cáncer de colon no ha sido evaluada directamente en ensayos controlados, parece razonable asumir que esa intervención se puede realizar para lesiones sincrónicas del colon, al igual que se emplea la resección segmentaria para una lesión aislada no avanzada sin obstrucción ni perforación (de acuerdo con las guías de la National Comprehensive Cancer Network [NCCN]).

### EVALUACIÓN PREOPERATORIA, PRUEBAS COMPLEMENTARIAS Y PREPARACIÓN

Se debe hacer una revisión extensa de la historia médica pasada y de los procesos coexistentes de todos los pacientes. Si se está considerando una operación con reservorio ileoanal, también debe evaluarse concienzudamente la continencia anal. La exploración física debe incluir tacto rectal, anoscopia y proctoscopia. Las pruebas preoperatorias pueden incluir colonoscopia, enema de doble contraste, tomografía computarizada (TC) de tórax, abdomen y pelvis, concentración sérica de antígeno carcinoembrionario (CEA) y pruebas de función hepática. Aunque la indicación y la justificación de la preparación intestinal sistemática en cirugía electiva del colon han sido objeto de debate, los autores continúan usando en todos los pacientes una preparación lenta durante 5 días y, si es posible, ingreso en el hospital el día antes de la cirugía para administración de antibióticos orales.

### POSICIÓN DEL PACIENTE Y COLOCACIÓN DE LOS TRÓCARES

El paciente se coloca en posición de litotomía modificada y se asegura a la mesa de operaciones de forma que se puedan utilizar sin peligro las inclinaciones máximas de la mesa (fig. 16-1). Los puntos de presión se almohadillan bien y se aplica una manta calefactora. Se colocan sistemáticamente una sonda nasogástrica y una sonda de Foley; se colocan catéteres arteriales y venosos centrales según esté indicado. Los autores prefieren establecer el neumoperitoneo con una aguja de Veress, habitualmente en el cuadrante superior derecho o izquierdo, alejada de cualquier incisión previa. La colocación de los trócares de los autores para la colectomía total se muestra en la figura 16-2; habitualmente utilizan 4 o 5 trócares de 5 mm y uno de 12 mm (para las endograpadoras). La operación se visualiza con un laparoscopio de 5 mm a través del trocar infraumbilical.



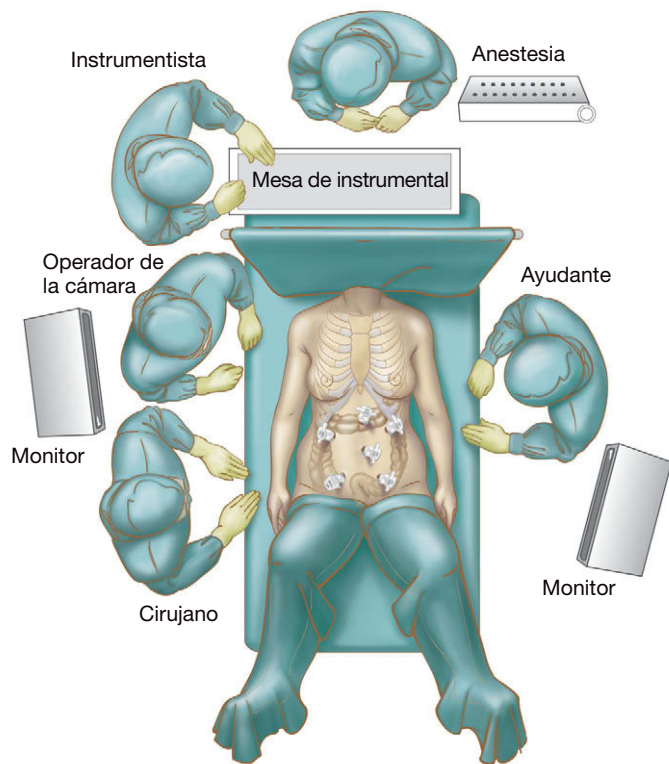


FIGURA 16-1. Posición de litotomía modificada para la colectomía total laparoscópica.

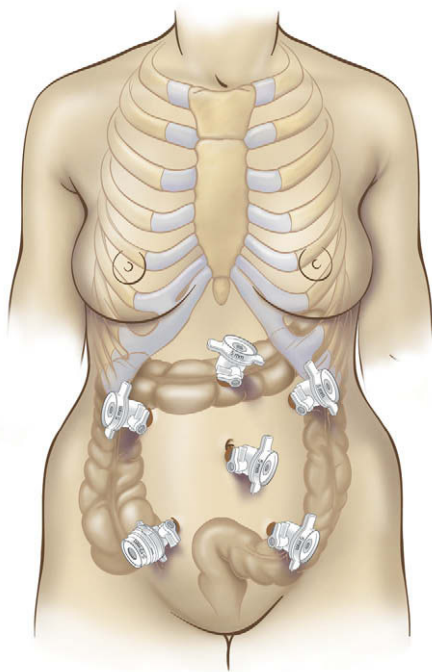


FIGURA 16-2. Colocación de los trócares para la colectomía total laparoscópica.

## TÉCNICA OPERATORIA

El cirujano se coloca de pie en el lado derecho del paciente. El epiplón se tracciona en sentido superior sobre el colon transverso con el fin de obtener acceso al mesocolon transverso. Después se eleva el colon transverso para tensar los vasos sanguíneos del mesocolon; se realiza una disección cortante en la porción media del mesocolon hasta que la arteria cólica media y sus ramas son identificadas

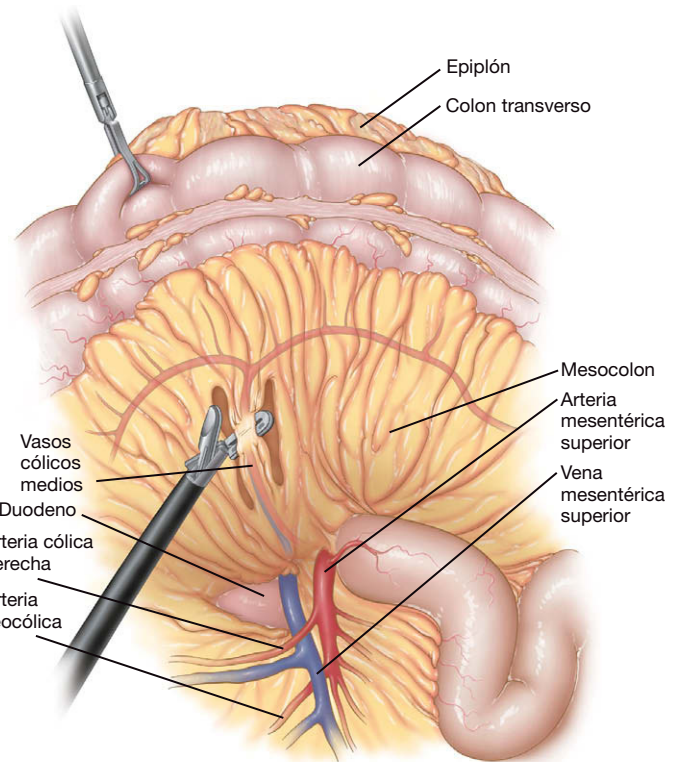


FIGURA 16-3. Sección de los vasos cólicos medios en el mesocolon transverso con un sellador-cortador bipolar.

y aisladas respecto al tejido adyacente. La entrada en el saco menor mediante la separación del epiplón del colon transverso puede facilitar la identificación y ligadura de los vasos en el mesocolon. La arteria cólica media se puede seccionar con el dispositivo LigaSure® (fig. 16-3). La disección mesentérica continúa en el mesocolon transverso izquierdo hacia el ángulo esplénico, con cuidado para identificar y controlar todos los vasos del mesenterio. La disección progresa después hacia la derecha del paciente y el ángulo hepático se moviliza separándolo del duodeno, con protección cuidadosa del duodeno, el estómago y la vía biliar principal.

En este punto el cirujano se traslada al lado izquierdo del paciente e identifica y secciona la arteria cólica derecha y sus ramas asociadas mediante disección desde la parte medial hacia la lateral (fig. 16-4). Con el duodeno claramente identificado, el espacio preperitoneal se disecciona en dirección medial a lateral hasta la línea de Toldt. La disección progresa después en sentido inferior hasta la arteria y la vena ileocólicas, que son seccionadas. El ciego se eleva con el fin de identificar el íleon terminal, y el mesenterio del intestino delgado se secciona hasta un punto determinado previamente para la sección ileal. Se debe tener cuidado para conservar dentro de lo posible el suministro sanguíneo del íleon terminal. El colon derecho se moviliza después desde la parte lateral hacia la medial mediante disección cortante (fig. 16-5), lo que conecta los planos medial y lateral de la disección.

El cirujano vuelve otra vez al lado derecho del paciente y el epiplón se separa del colon transverso entrando en el plano avascular existente entre esas dos estructuras (fig. 16-6). Después se moviliza el ángulo esplénico del colon mediante disección cortante y roma, progresando en dirección distal a lo largo del margen lateral del colon izquierdo proximal. Se eleva el sigma para tensar los vasos mesentéricos inferiores. El peritoneo se incide sobre este pedículo y se realiza una disección retroperitoneal desde la parte medial hacia la lateral, conectando con el espacio creado durante la movilización del ángulo esplénico. Los vasos mesentéricos inferiores se

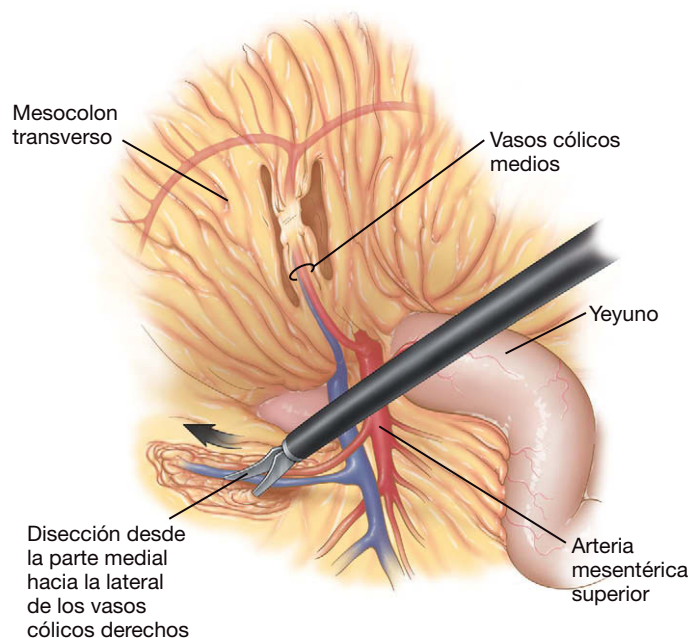


FIGURA 16-4. Disección de los vasos cólicos derechos en el mesocolon derecho.

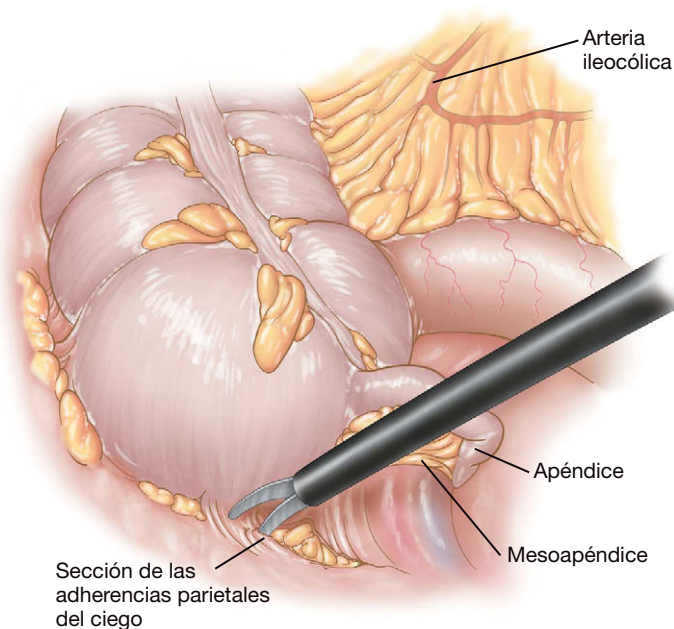


FIGURA 16-5. Movilización del ciego y el colon derecho desde la pared lateral del abdomen.

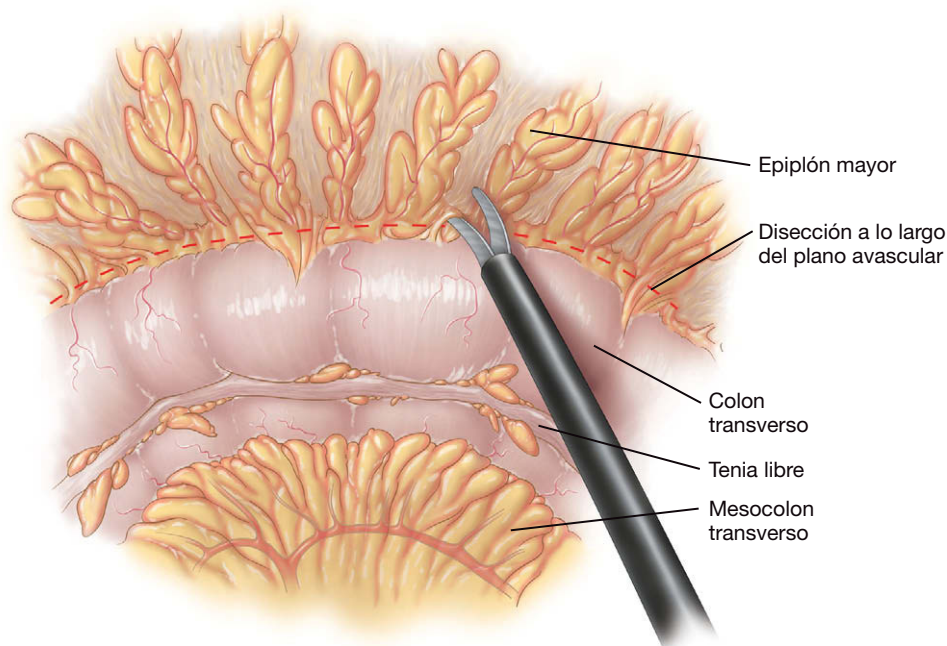


FIGURA 16-6. Disección del epiplón desde el colon transversal.

pueden seccionar con el dispositivo LigaSure®. Se seccionan las adherencias pélvicas laterales del colon descendente y del sigma, lo que permite mover con libertad estas estructuras hasta la línea media. Se identifica y se preserva el uréter izquierdo en el retroperitoneo, en el punto donde cruza la arteria iliaca (fig. 16-7).

Si se va a realizar una proctectomía, se inicia una disección posterior en el plano avascular entre el mesorrecto y el sacro. Una vez creado un espacio posterior, la disección mesorrectal progresa en sentido lateral, alternando entre el lado derecho y el izquierdo y permaneciendo en el plano avascular entre el mesorrecto y la pared lateral pélvica, para lo que se utiliza una combinación de técnica roma y cortante (fig. 16-8). La disección se mantiene cerca del mesorrecto (pero preservándolo) para evitar la lesión del uréter, que está íntimamente en contacto con la pared lateral. Se eleva el recto y la disección posterior se continúa hasta el nivel del músculo elevador del ano. Las disec-

ciones laterales se continúan en sentido anterior alrededor del recto, hasta que se unen para crear una disección mesorrectal circunferencial. En la parte anterior se debe tener cuidado para evitar la lesión de la próstata y la uretra en el varón o de la vagina en la mujer.

Si se va a realizar una colectomía subtotal, se debe confirmar la adecuación del margen distal mediante una rectoscopia antes de la sección del recto con la grapadora. El punto distal de sección del recto se corta con tijeras o con una grapadora laparoscópica articulada. Los autores prefieren irrigar la luz del muñón rectal con solución de yodo al 3,5%. Si el espécimen se va a extraer a través del ano, su extremo distal se cierra con una ligadura laparoscópica para evitar el vertido de contenido intestinal. El íleon distal se secciona con una grapadora-cortadora lineal. Si el espécimen contiene un cáncer de colon, se introduce en una bolsa de recuperación de plástico metida a través del trocar de 12 mm o a través del ano. El cierre



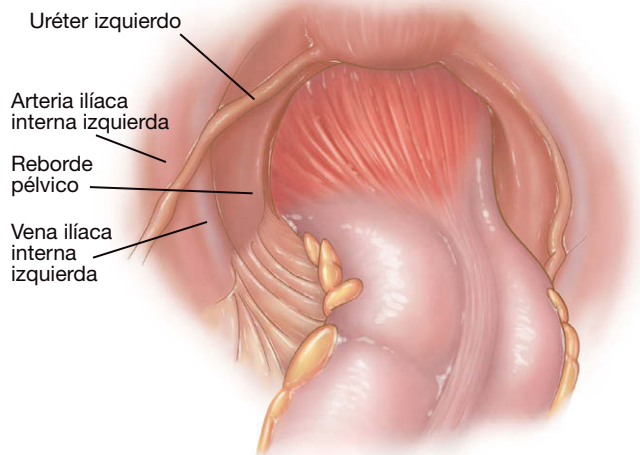


FIGURA 16-7. Identificación del uréter izquierdo después de movilizar el sigma en sentido medial.

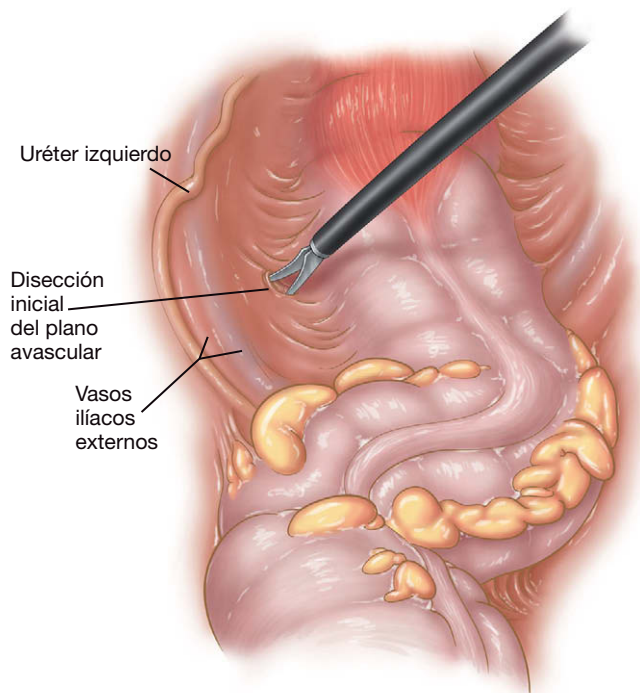


FIGURA 16-8. Disección mesorrectal, lado izquierdo.

en bolsa de tabaco de la bolsa de recuperación de plástico se refuerza después con una ligadura laparoscópica. El ano se dilata con suavidad, los cabos de la sutura se sujetan con unas pinzas y el espécimen se saca por el ano con la bolsa, usando esta última como una vaina para conducir el espécimen hacia fuera (fig. 16-9). El espécimen y la bolsa no deben salir como un «ovillo». Si es necesario, se puede abrir la bolsa en el exterior mientras el resto permanece en el ano, y después el espécimen se saca a través de esta abertura. Después de la extracción de la bolsa, se inspeccionan el ano y la pelvis en busca de desgarros y hemorragias.

El tamaño de la grapadora circular terminoterminal (EEA) que puede aceptar el íleon se determina mediante la introducción en su luz de una serie de dilatadores calibrados (introducidos a través del ano). En la experiencia de los autores, una grapadora de 28 o 29 mm permite el paso del cabezal en el íleon y proporciona una luz adecuada. Si van a construir un reservorio en J, los autores prefieren usar una grapadora de 25 mm. La grapadora circular EEA (con

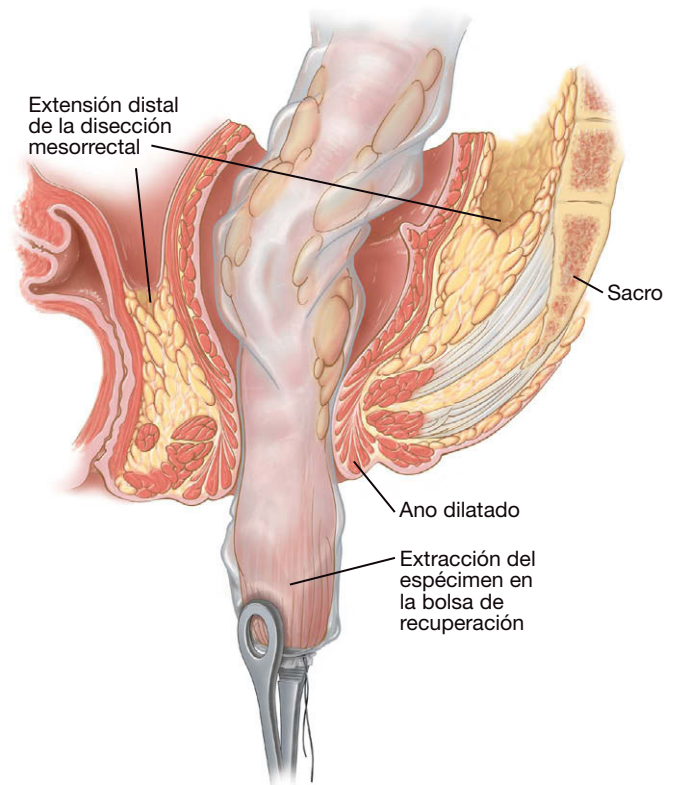


FIGURA 16-9. Extracción transanal del espécimen de colectomía total dentro de una bolsa de recuperación de plástico.

el cabezal encajado) se introduce a través del recto en la cavidad abdominal. Después se desprende el cabezal de la grapadora, se coloca en el extremo abierto del íleon terminal y se asegura con una ligadura o con una sutura en bolsa de tabaco para preparar la anastomosis ileorrectal subsiguiente. La grapadora circular se retira del recto y el muñón rectal se cierra con una grapadora-cortadora lineal laparoscópica (fig. 16-10A). Los autores refuerzan las líneas de grapado lineal y circular con un material bioabsorbible (Gore Seamguard®). El muñón rectal se insufla con aire antes de realizar la anastomosis ileorrectal para comprobar la ausencia de fugas. La grapadora circular se reintroduce después en el recto y el punzón de la grapadora se avanza a través del muñón rectal, adyacente al centro (no directamente a su través) de la línea de grapado (fig. 16-10B). El punzón se quita de la grapadora y se conectan el cabezal y la grapadora (fig. 16-11A). Después se dispara la grapadora circular de acuerdo con las instrucciones de su fabricante y la anastomosis queda completada (fig. 16-11B).

Se realiza una inspección intraluminal cuidadosa de la anastomosis con un endoscopio flexible. La pelvis se inunda con suero fisiológico, se pinza el íleon inmediatamente por encima de la anastomosis y se insufla aire en el recto para descartar la presencia de fugas. Si se detecta una fuga, se puede reparar mediante sutura intracorpórea. Se recomienda una ileostomía de protección en situaciones de alto riesgo (p. ej., historia de uso de corticosteroides, irradiación pélvica, coexistencia de múltiples patologías) o si se demuestra una fuga de la anastomosis ileorrectal. Se puede crear una ileostomía de descarga del modo usual, mediante exteriorización de un asa del íleon a través de la incisión del trócar del cuadrante inferior derecho. La cavidad abdominal se irriga después con suero fisiológico y se aspira. Los trócares se retiran bajo visión directa, se cierra la fascia de las incisiones de trócares mayores de 5 mm, se evacua el neumoperitoneo y las incisiones cutáneas se cierran con suturas monofilamento absorbibles.



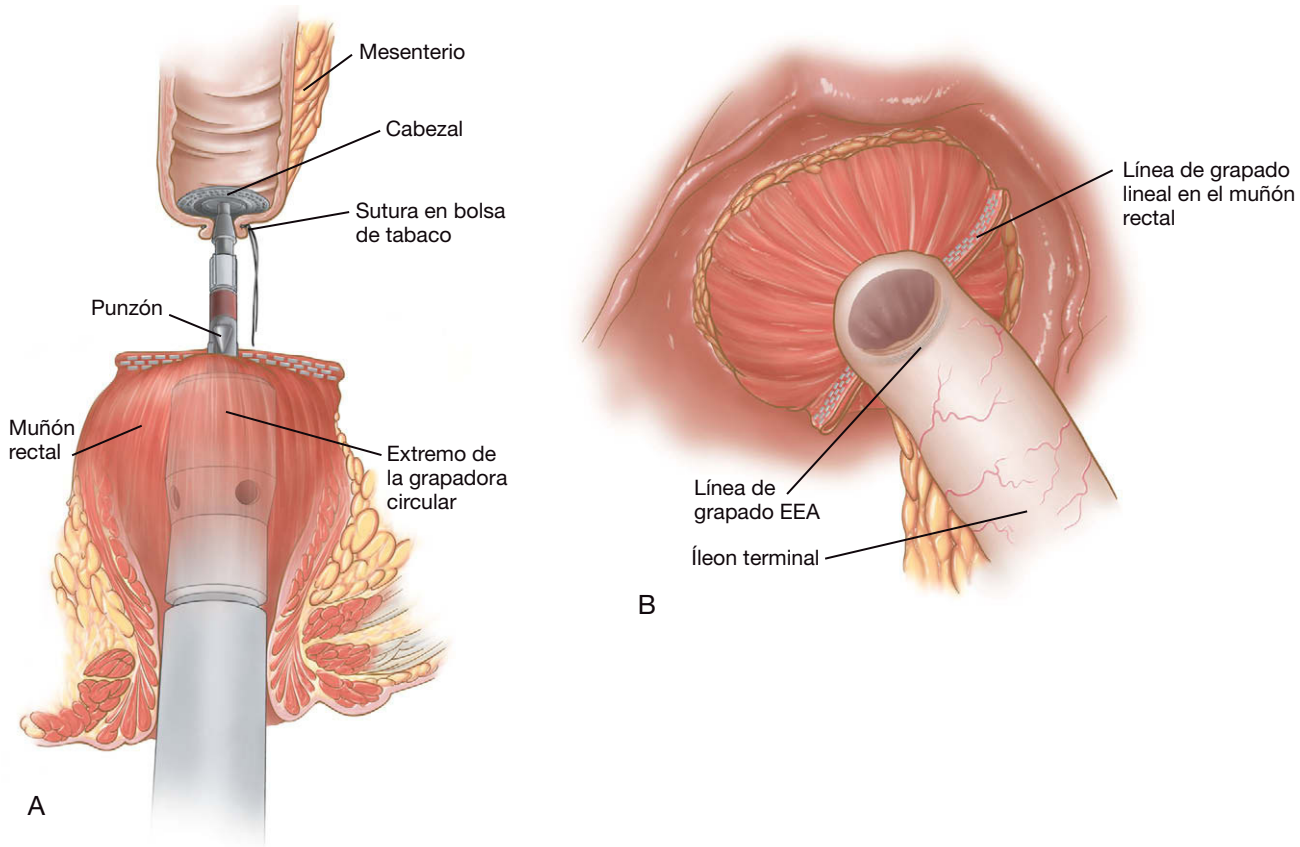
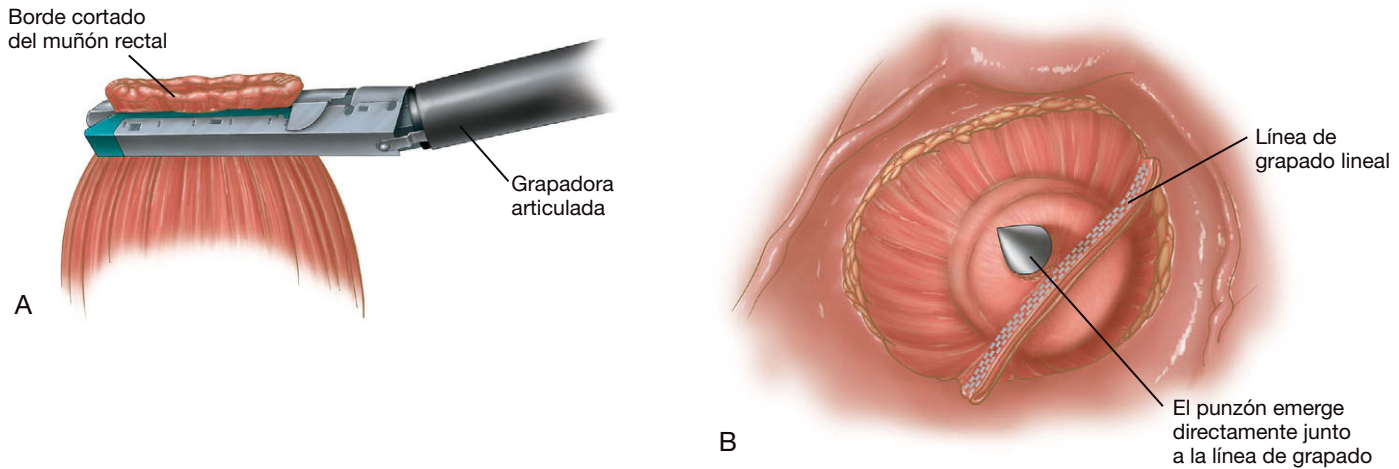


FIGURA 16-11. A, acoplamiento del cabezal a la grapadora circular terminoterminal (EEA). B, anastomosis ileorrectal completada.

## CUIDADOS POSTOPERATORIOS

La sonda nasogástrica se reserva para el paciente con oclusión o perforación, o si aparece íleo postoperatorio con náuseas y vómitos. En otro caso, la mayoría de los pacientes toleran una dieta de líquidos claros el primer día del postoperatorio. La dieta se puede cambiar conforme retorna la función intestinal, como en otras operaciones gastrointestinales. La medicación habitual se puede reanudar el primer día del postoperatorio o poco después. No se deben administrar antibióticos i.v. perioperatorios durante más de 24 horas. Se puede utilizar un catéter epidural para la analgesia. Esta medida parece disminuir la necesidad de opioides orales e inyectados. Habitualmente, el paciente es dado de alta 4-5 días después de la operación, cuando tolera la dieta, tiene una función vesi-

cal normal y el dolor se controla con analgésicos orales. El paciente puede reanudar la actividad física normal al cabo de un mes. Si existe una ileostomía de protección, se puede cerrar a las 6 semanas después de la colectomía. Antes de cerrar el estoma, se realiza una colonoscopia o un enema con contraste para evaluar la presencia de estenosis u otras anomalías. Si se va a emplear la quimiorradioterapia postoperatoria, el cierre del estoma se retrasa hasta que se haya completado este tratamiento.

## COMPLICACIONES ESPECÍFICAS DEL PROCEDIMIENTO

La lesión ureteral se puede deber a quemadura térmica, ligadura o laceración. Esta complicación habitualmente es consecuencia de una exposición inadecuada del uréter y de una técnica de disección defi-

ciente. La colocación preoperatoria de endoprótesis ureterales iluminadas puede ser beneficiosa para la identificación intraoperatoria de los uréteres. Si se produce una lesión ureteral, muchas veces se puede controlar con una reparación primaria y endoprótesis. En esos casos, puede ser prudente la consulta urológica intraoperatoria. Respecto a la recidiva del tumor, los datos disponibles indican que la técnica quirúrgica inadecuada es un factor de riesgo para la recidiva después de la resección de un cáncer colorrectal, sobre todo si la neoplasia estaba en fase avanzada. Se debe tener cuidado cuando se extrae el espécimen a través de una incisión pequeña. Se debe usar una bolsa de recuperación de plástico y el cirujano puede considerar el lavado de la cavidad abdominal y de las incisiones con una sustancia tumoricida como la solución de yodo. La hemorragia por la línea de grapado, la oclusión postoperatoria del intestino delgado, la retención urinaria y el débito excesivo por el estoma son otros problemas que pueden plantearse después de esta intervención, pero suelen responder a medidas conservadoras.

La fuga a través de la anastomosis puede ser secundaria a tensión, isquemia o fallo técnico. El refuerzo de la línea de grapado con un material bioabsorbible (v. lo expuesto anteriormente) puede reducir el riesgo de esta complicación. Si el paciente presenta fiebre, íleo prolongado, leucocitosis inexplicada o dolor abdominal, se debe evaluar la anastomosis mediante una TC o un enema opaco cuidadoso con contraste hidrosoluble. El tratamiento tradicional para esta complicación incluye el drenaje y la derivación. Sin embargo, cada vez se comunican más casos aislados de éxito mediante tratamiento con antibióticos, nutrición parenteral y drenaje percutáneo en pacientes con sintomatología mínima, lo que evita la necesidad de un estoma.

## RESULTADOS Y EVOLUCIÓN

Aunque las ventajas de una resección segmentaria laparoscópica del colon sobre la resección abierta fueron relativamente fáciles de demostrar, las ventajas similares de la colectomía total laparoscópica no resultaron tan evidentes al principio. Publicaciones más recientes, sin embargo, han demostrado el acortamiento de la estancia hospitalaria, mejor resultado cosmético y una tasa de complicaciones más baja con la intervención mínimamente invasiva comparada con la operación abierta. A pesar de todo, la duración

de la operación sigue siendo mayor con la técnica laparoscópica. El tiempo operatorio medio de los autores es de 3,5 horas, con una pérdida sanguínea media estimada de 200 ml, su tasa de conversión ha sido del 10% y la estancia hospitalaria media, de 10 días. Las complicaciones más comunes según su experiencia son el íleo prolongado (10%), la hemorragia (4%), la infección de la herida operatoria (4%) y la estenosis de la anastomosis (2%). En un centro terciario donde se disponga de especialización en la técnica descrita, los resultados y la evolución de la colectomía total laparoscópica justifican ciertamente su realización.

### Lecturas recomendadas

- American Society of Colon and Rectal Surgeons: Position statement on laparoscopic colectomy for curable cancer. *Dis Colon Rectum* 2004;47:A1
- Chen HH, Wexner SD, Weiss EG, et al: Laparoscopic colectomy for benign colorectal disease is associated with a significant reduction in disability as compared with laparotomy. *Surg Endosc* 1998;12:1397–1400.
- Clinical Outcomes of Surgical Therapy Study Groups: A comparison of laparoscopically assisted and open colectomy for colon cancer. *N Engl J Med* 2004;350(20):2050–2059.
- Fowler DL, White SA: Laparoscopy-assisted sigmoid resection. *Surg Laparosc Endosc* 1991;1:183–188.
- Franklin ME, Ramos R, Rosenthal D, Schussler W: Laparoscopic colonic procedures. *World J Surg* 1993;17:51–56.
- Franklin ME, Rosenthal D, Abrego-Medina D, et al: Prospective comparison of open vs. laparoscopic colon surgery for carcinoma: Five-year results. *Dis Colon Rectum* 1996;39:S35–S46.
- Jacobs M, Verdeja G, Goldstein D: Minimally invasive colon resection. *Surg Laparosc Endosc* 1991;1:144–150.
- Kockerling F, Reymond MA, Schneider C, et al: The Laparoscopic Colorectal Surgery Study Group: Prospective multicenter study of the quality of oncologic resections in patients undergoing laparoscopic colorectal surgery for cancer. *Dis Colon Rectum* 1998;41:963–970.
- Kockerling F, Schneider C, Reymond MA, et al: Laparoscopic Colorectal Surgery Study Group (LCSSG): Early results of a prospective multicenter study on 500 consecutive cases of laparoscopic colorectal surgery. *Surg Endosc* 1998;12:37–41.
- MacRae HM, McLeod RS: Handsewn vs. stapled anastomoses in colon and rectal surgery: A meta-analysis. *Dis Colon Rectum* 1998;41:180–189.
- Monson JRT, Darzi A, Carey PD, Guillou PJ: Prospective evaluation of laparoscopic-assisted colectomy in an unselected group of patients. *Lancet* 1992;340:831a–833a.
- NCCN: Clinical practice guidelines in oncology. Colon Cancer 2007;1. Accessed at [www.nccn.org](http://www.nccn.org).
- Phillips EH, Franklin M, Carroll BJ, et al: Laparoscopic colectomy. *Ann Surg* 1992;216:703–707.

# Resección anterior baja y resección abdominoperineal mínimamente invasivas

El pronóstico del cáncer rectal está relacionado en parte con: 1) la capacidad invasora del tumor (T) en la pared intestinal; 2) la presencia de tumor en los ganglios linfáticos (N), y 3) la presencia de enfermedad metastásica (M). Para la clasificación de los cánceres rectales se usa habitualmente el sistema TNM (tabla 17-1). Otros factores pronósticos del cáncer colorrectal guardan relación con el comportamiento biológico del tumor, pero no se incluyen en el sistema TNM. El tratamiento curativo del cáncer rectal requiere un abordaje multidisciplinar en el cual la cirugía constituye actualmente un componente esencial. Para los tumores en estadio TNM T3 N0 M0 o T1-T3 N1-N2, la quimiorradioterapia o la quimioterapia sola, preoperatorias o postoperatorias, son un componente habitual del tratamiento curativo (v. National Comprehensive Cancer Network [NCCN] Guidelines en «Lecturas recomendadas»). Una lesión localmente invasiva (T4 N0-2 M0) puede recibir quimiorradioterapia de inducción para aumentar la probabilidad de resecabilidad.

## INDICACIONES OPERATORIAS

La indicación tradicional para la resección abdominoperineal es el adenocarcinoma localizado en el tercio distal del recto. El tumor situado en los dos tercios proximales del recto es indicación para resección anterior baja. Estas indicaciones han experimentado cambios recientemente y en la actualidad parece posible una resección oncológicamente correcta con anastomosis coloanal para un tumor próximo al margen del ano (es decir, a varios centímetros). El análisis de este tema, sin embargo, escapa al ámbito de este capítulo. Con independencia de la intervención en concreto, el objetivo de la resección es conseguir un espécimen quirúrgico con margen circunferencial libre de tumor y extirpar todo el tejido linfático infiltrado. Este objetivo se consigue habitualmente con una escisión total del mesorrecto (v. «Lecturas recomendadas»). Para el cáncer rectal avanzado/no resecable, se pueden considerar opciones no quirúrgicas destinadas al control sintomático, como la quimioterapia paliativa, la radioterapia, la endoprótesis o la terapia láser. En casos seleccionados (como el paciente anciano con múltiples patologías coexistentes que tiene una lesión T1-T2 N0 M0) se puede considerar la escisión total con microcirugía endoscópica transanal (conocida como TEM). Se ha discutido, sin embargo, si la tasa de recidiva local después de una TEM es más alta que después de la escisión mesorrectal total tradicional.

## EVALUACIÓN PREOPERATORIA

El diagnóstico de cáncer rectal se debe establecer mediante examen anatomopatológico de una biopsia colonoscópica. Se debe hacer una colonoscopia completa para buscar lesiones sincrónicas. La valoración preoperatoria debe comprender también la extensión de la enfermedad y los procesos coexistentes. La extensión local (es decir, el estadio T) y la posición del tumor se pueden determinar mediante ecografía endorrectal, tomografía computarizada (TC) de alta resolución o resonancia magnética (RM) de la pelvis. La distancia del tumor desde el margen anal se debe estimar con una combinación de tacto rectal y proctoscopia/sigmoidoscopia rígida realizada por el cirujano. Esta última prueba ayudará a decidir si se realiza una resección abdominoperineal o una resección anterior baja. La TC de tórax y abdomen indicará si el paciente tiene enfermedad M1. Además, la tomografía con emisión de positrones (TEP) puede ser útil para detectar enfermedad metastásica, pero en la actualidad no se recomienda el uso sistemático de este estudio. El análisis de sangre debe incluir recuento hematológico completo, pruebas de función hepática y antígeno carcinoembrionario (CEA). Si existe la posibilidad de que el paciente necesite una colostomía, puede ser apropiada la consulta preoperatoria con un estomaterapeuta. Como siempre, se debe realizar la valoración cardiopulmonar apropiada con las consultas necesarias, como para otras operaciones abdominales mayores.

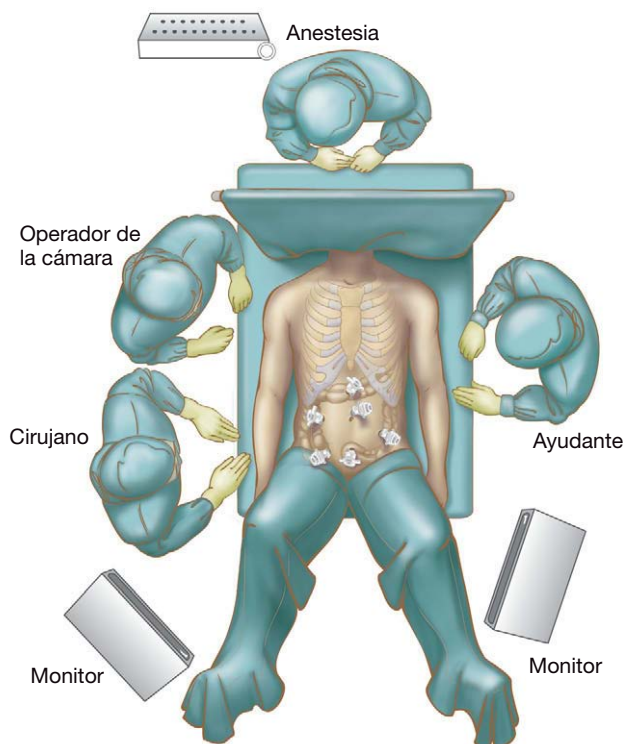
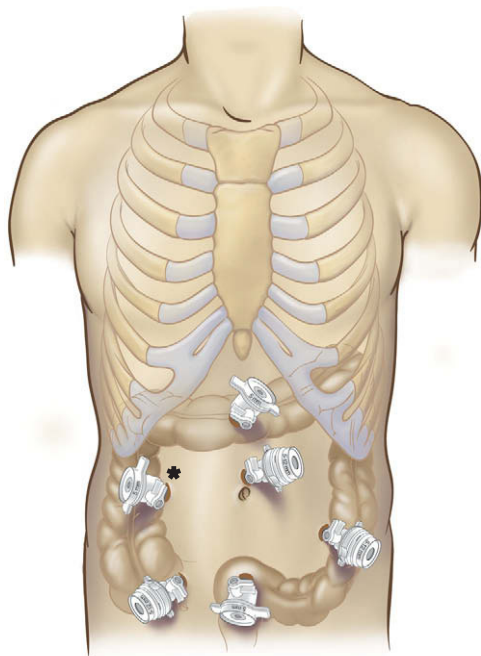
## POSICIÓN DEL PACIENTE Y COLOCACIÓN DE LOS TRÓCARES

El paciente se coloca en posición de Lloyd-Davies, como muestra la figura 17-1. Se inserta una sonda urinaria y se prepara y entalla el abdomen completo. Las posiciones del equipo quirúrgico también se muestran en la figura 17-1. El cirujano se coloca de pie junto al operador de la cámara, en el lado derecho del paciente. El primer ayudante se coloca en el lado izquierdo del paciente. Los trócares se sitúan como muestra la figura 17-2. El trócar supraumbilical (5 mm) se utiliza para la cámara a lo largo de toda la operación. Se coloca un trócar de 12 mm en el cuadrante inferior izquierdo, que se usará para el dispositivo LigaSure® y las pinzas. Se coloca otro trócar de 12 mm en el cuadrante inferior derecho para los mismos dispositivos y también para la grapadora-cortadora. Además, si es necesaria, se puede realizar una ileostomía temporal en este sitio.



**Tabla 17-1.** Supervivencia a los 5 años de los pacientes con cáncer rectal en función del estadio TNM

Estadio	Clasificación TNM	Supervivencia a los 5 años (%)
I	T1-T2 N0 M0	60
II	T3-T4 N0 M0	40
III	T1-T4 N1-N2 M0	25
IV	T1-T4 N1-N2 M1	0-5

**FIGURA 17-1.** Posición del equipo quirúrgico para una resección del recto mínimamente invasiva.**FIGURA 17-2.** Posiciones de los trócares para una resección mínimamente invasiva del recto. El trócar marcado con un asterisco es opcional y se puede colocar en cualquier lugar que el cirujano considere apropiado.

Se coloca un trócar de 5 mm a nivel suprapúbico, que se usará principalmente durante la disección anterior del mesorrecto. Otro trócar de 5 mm se coloca a mitad de camino entre la apófisis xifoides y el ombligo, y se utilizará sobre todo para movilización del ángulo esplénico. En ocasiones se puede colocar un trócar extra (lo que hace un total de 6) si el cirujano desea un sitio adicional para tracción o disección. En la figura 17-2 se muestra un trócar extra de 5 mm colocado en la región media derecha del abdomen.

## TÉCNICA OPERATORIA

### Resección anterior baja

Primero se realiza una laparoscopia exploradora para determinar si existen carcinomatosis peritoneal o metástasis hepáticas que no se hayan visualizado en el estudio radiológico preoperatorio. El hallazgo de enfermedad metastásica no altera la necesidad de resecar el tumor primario. Sin embargo, este hallazgo puede justificar una disminución en la extensión de la resección. Después el ángulo esplénico y el colon descendente se movilizan respecto a la pared abdominal lateral. El paciente se coloca en posición de Trendelenburg inversa y la mesa de operaciones se inclina para elevar el lado izquierdo del paciente. El primer ayudante eleva el epiplón en sentido cefálico para descubrir el colon transverso distal. Los autores emplean una combinación del dispositivo LigaSure® y el electrobisturí de gancho para movilizar el ángulo esplénico. Esta disección se realiza hasta que sea posible desplazar el ángulo esplénico por debajo del ombligo.

Antes de iniciar la disección pélvica en una mujer, puede ser beneficioso suspender el útero hasta la región supraumbilical con un punto. Mientras el primer ayudante tracciona el colon descendente en sentidos cefálico y lateral, se incide el peritoneo en el lado medial del colon descendente y el sigma. Después se identifican la arteria y la vena mesentéricas inferiores en el punto donde cruzan el reborde pélvico. El colon izquierdo/sigma se refleja en sentido medial y el cirujano identifica y preserva el uréter izquierdo. En este punto, el cirujano puede ligar con seguridad la arteria y la vena mesentéricas inferiores; los autores las ligan por separado. La arteria se liga a 1 o 2 cm de su origen en la aorta para minimizar el riesgo de lesión de los nervios autónomos. La vena se secciona de un modo similar, justo por debajo del páncreas.

Después de la ligadura de los vasos mesentéricos inferiores, la disección abdominal del rectosigma se continúa en la pelvis. El primer ayudante mantiene la tracción del sigma en sentidos medial y cefálico, y el cirujano continúa la incisión de la reflexión peritoneal a lo largo de la línea blanca de Toldt con el electrobisturí de gancho. El sigma se mantiene bajo tensión y se identifica el plano avascular que separa el mesorrecto y la pared lateral pélvica. El cirujano debe identificar y conservar los nervios hipogástricos, que se originan justo por encima del reborde pélvico cerca de la línea media posterior, después se bifurcan en las ramas derechas e izquierdas y siguen un curso posterolateral entre la pared lateral pélvica y el mesorrecto. El cirujano también debe identificar y conservar los nervios erectores (nervios espláncnicos pélvicos) que emergen por los agujeros sacros y se unen a los nervios presacros para formar el fascículo neurovascular en los bordes laterales de los vasos espermáticos. En la porción anterior del mesorrecto, el cirujano debe entrar en el plano de la mal definida fascia de Denonvilliers, que separa la vejiga, la próstata y las vesículas seminales, colocadas en posición anterior, y el mesorrecto, de posición posterior.

Conforme progresa la disección del mesorrecto, el cirujano debe decidir si será posible una resección anterior baja con anastomosis primaria. Si se puede obtener un margen distal longitudinal de

2 cm, se procederá a una resección anterior baja. La región del recto que se va a seccionar se limpia circunferencialmente de tejido con el electrobisturí de gancho o el dispositivo LigaSure®. El recto se secciona después con la grapadora lineal articulada, con cargas de 3,5 mm. El espécimen se coloca en una bolsa protectora de polietileno y después se exterioriza a través de una ampliación lateral de la incisión del trócar suprapúbico o del supraumbilical. La sección proximal del colon izquierdo se realiza con una grapadora-cortadora lineal y el espécimen se retira del campo quirúrgico.

La línea de grapado proximal exteriorizada se perfila para poder aplicar después una sutura en bolsa de tabaco con un dispositivo automático. Una vez colocada la sutura en bolsa de tabaco, la línea de grapas se abre y el colon proximal se mide para calcular el cabezal de la grapadora terminoterminal (EEA). Se introduce en el colon proximal el cabezal de mayor tamaño que se pueda insertar con seguridad y se anuda la sutura en bolsa de tabaco. El extremo del colon proximal con el cabezal se vuelve a introducir en el abdomen, se sutura la incisión y se reestablece el neumoperitoneo. La grapadora EEA se inserta a través del ano. Con el fin de evitar la realización de una anastomosis isquémica, el punzón de la grapadora se pasa a través de o directamente junto a la línea de grapado previa. El cabezal se encaja en la grapadora, ésta se cierra y se dispara, y se crea la anastomosis. Después se comprueba la integridad de la anastomosis con insuflación transanal de aire mientras la línea de sutura se sumerge en suero fisiológico.

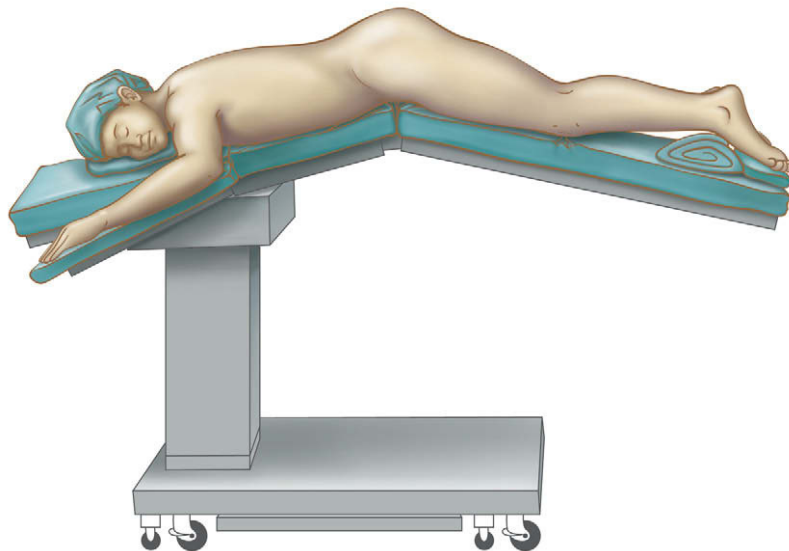
### Resección abdominoperineal

Si no se puede obtener un margen longitudinal distal de 2 cm, los autores realizan una resección abdominoperineal. La parte inicial de este procedimiento (hasta la sección rectal) es igual que para la resección anterior baja. En lugar de limpiar un área de recto para su sección, el cirujano debe continuar la disección mesorrectal hacia abajo hasta los músculos elevadores. Con el uso de un laparoscopio angulado, la visión del campo quirúrgico durante esta parte del procedimiento es habitualmente mejor que durante una resección abierta. Cuanto más completa es la disección mesorrectal durante el tiempo abdominal de la operación, más fácil será el tiempo perineal subsiguiente.

Una vez completa la disección mesorrectal, el cirujano puede realizar la colostomía. La sección proximal del colon se realiza dentro del cuerpo utilizando la grapadora-cortadora lineal con cargas de 3,5 mm. Se extirpa un disco de piel de 3 cm en el hemiabdomen izquierdo del paciente, que ha sido marcado previamente por el estomaterapeuta. Se hace una incisión en cruz en la vaina del recto anterior, se separa el músculo y se entra en el peritoneo. El colon proximal se exterioriza a través de este sitio de colostomía y la colostomía se completa con puntos sueltos seromusculares-cutáneos evertidos, según el método de Brooke.

Después de crear la colostomía, los autores colocan al paciente en posición prona en navaja, como muestra la figura 17-3. Aunque se necesita un tiempo de anestesia extra para el cambio de posición, el decúbito prono proporciona una exposición excelente del ano y una postura de operación razonablemente cómoda para el cirujano. Como alternativa, el paciente se puede mantener en posición de Lloyd-Davies para el tiempo perineal de la intervención. Esto permite la monitorización laparoscópica de la disección perineal. En decúbito prono, las nalgas pueden ser separadas en sentido lateral con cinta adhesiva ancha y resistente. El ano se cierra con una sutura de seda en bolsa de tabaco. Se hace una incisión elíptica alrededor del ano (manteniendo una distancia mínima de 2-3 cm). La mayoría de la disección subsiguiente se realiza con el electrobisturí manual. La incisión perineal se profundiza a través de la grasa isquiorrectal hasta los elevadores. Después se cortan los elevadores en la línea de la incisión. Muchas veces es necesario el uso intensivo del electrobisturí o la colocación de ligaduras para controlar los vasos en las capas musculares.

La disección perineal es típicamente más fácil en las regiones lateral y posterior. Una vez incididos los elevadores, se puede insertar un dedo debajo de las capas musculares restantes, lo que permite elevarlas hasta el campo de visión para seccionarlas con el bisturí eléctrico. Una disección perineal correctamente realizada dejará un manguito de músculos elevadores insertado al espécimen. La punta del cóccix proporciona una referencia para la disección posterior y se puede palpar en la línea media por encima del espécimen. El cirujano debe ser capaz de entrar en el plano de disección creado durante la porción abdominal de la operación. Una vez con-



**FIGURA 17-3.** La posición prona en navaja se usa durante la porción perineal de una resección abdominoperineal. La colostomía se debe realizar durante el tiempo abdominal, antes de colocar al paciente en posición prona.

seguida la entrada, será más sencillo completar la disección posterior y lateral del tiempo perineal de la intervención.

La disección anterior puede ser más difícil y laboriosa. En la mujer se puede conservar la pared posterior de la vagina si no existen indicios de invasión tumoral y el plano anterior de la disección se mantiene entre la pared posterior de la vagina y el espécimen. En el hombre, la disección anterior se realiza entre la próstata/uretra y el espécimen. Esta disección se debe realizar cuidadosamente para evitar la lesión uretral (sobre todo en un campo irradiado). La palpación de la sonda urinaria puede facilitar una disección difícil en esta localización. En algunos casos, el espécimen se puede exteriorizar fuera del periné a través del canal creado en la parte posterior. Esta maniobra puede facilitar el resto de la disección de la cara anterior. Después de extirpar el espécimen, se coloca un drenaje aspirativo en la celda sacra y se saca a través de una incisión postero-lateral a la incisión principal. El suelo pélvico se cierra en tres capas (músculos elevadores, tejido subcutáneo y dermis) con suturas absorbibles.

## CUIDADOS POSTOPERATORIOS

El paciente se mantiene con líquidos intravenosos y la sonda nasogástrica se retira 12-24 horas después de la operación. La dieta se cambia según tolerancia después de retirar la sonda nasogástrica. La movilización del paciente debe comenzar no más tarde de 24 horas después de la operación. Si se ha colocado un drenaje pélvico, se puede retirar a los 2 o 3 días.

## COMPLICACIONES ESPECÍFICAS DEL PROCEDIMIENTO

Las complicaciones perioperatorias de la resección del recto mínimamente invasiva incluyen la lesión ureteral, la fuga anastomótica y el absceso intraabdominal. Estas complicaciones se han descrito en los capítulos 14 y 15, al hablar de la resección del colon transversal y del colon izquierdo/sigma. Un aspecto particular de la fuga anastomótica para las resecciones anteriores muy bajas es la necesidad de una colostomía de protección. Una norma tradicional afirma que si la anastomosis colorrectal está a menos de 5 cm del margen anal, el cirujano debe considerar la creación de una ostomía temporal de protección. No se sabe con seguridad si esa norma es apropiada para las resecciones anteriores bajas mínimamente invasivas. Una complicación posible en los varones es la impotencia, presumiblemente secundaria a la lesión de los nervios pélvicos. La posibilidad de esta complicación resalta la importancia de identificar y conservar los plexos nerviosos durante la escisión total del mesorrecto. Además, las resecciones anteriores muy bajas con

anastomosis coloanal pueden provocar grados variables de incontinencia fecal, especialmente en el paciente mayor. Esta complicación potencial se debe plantear antes de la operación y el cirujano debe sopesar con cuidado en cada caso el riesgo de realizar una intervención con preservación del esfínter.

## RESULTADOS Y EVOLUCIÓN

El pronóstico del paciente sometido a resección curativa de un cáncer rectal depende en gran parte de la clasificación TNM, como se indica en la tabla 17-1. El control locorregional ha mejorado desde que se ha enfatizado la importancia de la escisión total del mesorrecto. Además, la utilización de la radioterapia preoperatoria en casos seleccionados puede reducir la tasa de recidiva local. La utilización del abordaje mínimamente invasivo para la resección del adenocarcinoma rectal no parece haber tenido un impacto negativo sobre la supervivencia a largo plazo de estos pacientes. De hecho, es posible que la técnica mínimamente invasiva haya tenido un impacto positivo. Respecto al seguimiento después de la resección de una neoplasia maligna colorrectal, la vigilancia cuidadosa con TC, medición del CEA y la colonoscopia durante los 5 primeros años puede mejorar la supervivencia, aunque el tema es objeto de controversia.

### Lecturas recomendadas

- The Clinical Outcomes of Surgical Therapy Study Group: A comparison of laparoscopically assisted and open colectomy for colon cancer. *N Engl J Med* 2004;350:2050-2059.
- Heald RJ, Moran BJ, Ryall RD, et al: Rectal cancer: The Basingstoke experience of total mesorectal excision, 1978-1997. *Arch Surg* 1998;133:894-899.
- Kapiteijn E, Marijnen CA, Nagtegaal ID, et al: Preoperative radiotherapy combined with total mesorectal excision for resectable rectal cancer. *N Engl J Med* 2001;345:638-646.
- Lacy AM, Garcia-Valdecasas JC, Delgado S, et al: Laparoscopy-assisted colectomy versus open colectomy for treatment of non-metastatic colon cancer: A randomised trial. *Lancet* 2002;359:2224-2229.
- Leung KL, Kwok SP, Lam SC, et al: Laparoscopic resection of rectosigmoid carcinoma: Prospective randomised trial. *Lancet* 2004;363(9416):1187-1192.
- Middleton PF, Sutherland LM, Maddern GJ: Transanal endoscopic microsurgery: A systematic review. *Dis Colon Rectum* 2005;48:270-284.
- NCCN: Clinical practice guidelines in oncology. Colon Cancer 2007;1. Accessed at [www.nccn.org](http://www.nccn.org).
- Sauer R, Becker H, Hohenberger W, et al: Preoperative versus postoperative chemoradiotherapy for rectal cancer. *N Engl J Med* 2004;351:1731-1740.
- Schwenk W, Haase O, Neudecker J, Muller JM: Short term benefits for laparoscopic colorectal resection. *Cochrane Database Syst Rev* 2005(3):CD003145.
- Slim K, Vicaut E, Panis Y, Chipponi J: Meta-analysis of randomized clinical trials of colorectal surgery with or without mechanical bowel preparation. *Br J Surg* 2004;91(9):1125-1130.



## Proctocolectomía con reservorio ileoanal mínimamente invasiva

La proctocolectomía con reservorio ileoanal se ha convertido en el tratamiento de elección en los pacientes que requieren intervención quirúrgica por colitis ulcerosa o por anomalías hereditarias como la poliposis adenomatosa familiar, que predisponen al desarrollo del cáncer colorrectal. La ventaja principal del reservorio ileoanal sobre otros procedimientos quirúrgicos alternativos es que implica la extirpación completa del tejido enfermo y evita un estoma permanente, permitiendo conservar la continencia fecal. Esta característica mejora la calidad de vida postoperatoria y conduce a mayor satisfacción del paciente. Descrita en primer lugar por Parks hace más de 25 años, la técnica del reservorio ileoanal ha evolucionado tras numerosas controversias sobre la configuración y el tamaño del reservorio ileal, la necesidad de mucosectomía del canal anal, las ventajas relativas de la anastomosis manual en relación con la mecánica o la necesidad de un estoma de protección temporal. Todas estas variaciones del reservorio ileoanal han sido realizadas mediante laparotomía media para obtener el acceso al abdomen.

Sin embargo, a lo largo de la última década han sido ampliamente aceptadas las ventajas de la cirugía colorrectal laparoscópica comparada con la abierta. A pesar de todo, la cirugía colorrectal laparoscópica es técnicamente difícil y el reservorio ileoanal constituye una de las intervenciones colorrectales más difíciles de realizar. La operación se complica aún más en los pacientes con intestino inflamado, desnutrición e inmunosupresión. Aunque los resultados iniciales del reservorio ileoanal laparoscópico (RIL) fueron desalentadores debido al tiempo operatorio más largo, y a la mayor duración del íleo postoperatorio y de la estancia hospitalaria en comparación con el abordaje abierto, estudios más recientes han demostrado la aplicabilidad y la mejora de resultados del RIL. En estos estudios se han empleado diversas técnicas, entre ellas: 1) la movilización laparoscópica del colon seguida por disección rectal abierta a través de una incisión de Pfannenstiel; 2) la cirugía laparoscópica asistida, y 3) la movilización laparoscópica del colon y del recto con sección intracorpórea o extracorpórea de los vasos sanguíneos y creación extracorpórea del reservorio. Datos más recientes sugieren que, si bien el RIL consume más tiempo que la operación equivalente abierta, parece conservar las ventajas de la cirugía laparoscópica observadas en otras operaciones del colon, entre ellas el mejor tiempo de recuperación, una estancia hospitalaria más corta y un mejor resultado estético. Además, la tasa de complicaciones y los resultados funcionales a largo plazo son comparables entre el RIL y la cirugía abierta.

Los autores han simplificado la técnica del reservorio ileoanal laparoscópico dividiéndola en cinco pasos reproducibles, que permiten la exteriorización del colon y el recto y la construcción del reservorio a través de una pequeña incisión periumbilical, con lo que se conservan los beneficios postoperatorios de la cirugía colorrectal laparoscópica. A continuación se describe la versión más simplificada de esta intervención.

### INDICACIONES OPERATORIAS

Las indicaciones del RIL son idénticas a las de la operación abierta. La indicación más común es la colitis ulcerosa asociada a uno de los factores siguientes: enfermedad sintomática refractaria al tratamiento médico; efectos secundarios del tratamiento médico; imposibilidad de suspender los esteroides; deseo de evitar fármacos específicos; presencia de cáncer o displasia, y retraso del crecimiento en los niños. Éstos suelen ser los criterios de cirugía electiva. El RIL también puede ser apropiado para pacientes con predisposición genética conocida al desarrollo de cáncer colorrectal, como la poliposis adenomatosa familiar (PAF), o el cáncer de colon hereditario sin poliposis (CCHSP) si los pólipos o el cáncer afectan al recto. El RIL se suele realizar en dos fases: proctocolectomía laparoscópica, reservorio ileoanal y realización de una ileostomía de descarga en la primera fase, seguida por el cierre de la ileostomía en la segunda fase. El cierre de la ileostomía se suele hacer 3 meses después de la operación inicial, cuando se ha suspendido la terapia esteroidea y el paciente está bien nutrido.

En los casos urgentes de pacientes con colitis fulminante, megacolon tóxico, perforación o hemorragia está contraindicada la proctocolectomía con reservorio ileal. La intervención de elección es la colectomía abdominal total/subtotal con ileostomía terminal, dejando un muñón rectal. Se han demostrado la aplicabilidad y la seguridad de la colectomía subtotal laparoscópica en un contexto de urgencia. Dada la reducción de adherencias observada con el abordaje laparoscópico, es posible completar más adelante la proctectomía y el reservorio ileoanal mediante laparoscopia.

### EVALUACIÓN PREOPERATORIA

La valoración preoperatoria es igual que para la cirugía abierta e incluye historia clínica, exploración física y pruebas de laboratorio, con grupo sanguíneo y otras determinaciones apropiadas. Se procederá a consulta preoperatoria con un estomaterapeuta para informar al pa-

ciente y para marcar el punto más apropiado de la ileostomía de descarga planeada. Los pacientes con neoplasia maligna deben ser sometidos al protocolo estándar de estadificación y al manejo oncológico preoperatorio apropiado para el tumor. Si es necesario, se administrará quimiorradioterapia para el cáncer rectal, que no interfiere con la disección rectal laparoscópica subsiguiente. Si está indicada la radioterapia, se debe administrar antes de la cirugía para evitar la radiación del reservorio, que puede comprometer el resultado funcional. Antes del cierre de la ileostomía de descarga, los autores realizan un estudio radiológico del reservorio con contraste hidrosoluble.

## POSICIÓN DEL PACIENTE EN LA SALA DE OPERACIONES

El paciente se tiende en la mesa de operaciones sobre un almohadillado de gomaespuma sujeto con cinta adhesiva a la mesa. Esto ayuda a evitar que se deslice durante los cambios de posición pronunciados de la mesa. Es esencial que la mesa de operaciones pueda cambiar de posición con facilidad y que permita una gama amplia de movimientos. De este modo, se facilitará el acceso a las diferentes áreas del abdomen mediante el uso de la gravedad, para separar el intestino delgado del campo quirúrgico. La porción distal del sacro del paciente se coloca al final de la mesa, con el fin de tener acceso transanal para la mucosectomía o la anastomosis mecánica. Se aplican a las piernas dispositivos de compresión neumática hasta las rodillas o hasta los muslos, y las piernas se colocan en perneras de Lloyd-Davies almohadilladas (fig. 18-1). Los muslos deben permanecer paralelos al abdomen para evitar la interferencia con los instrumentos colocados en los trócares de los cuadrantes inferiores. Las manos se protegen con más almohadillado de gomaespuma y los brazos se aseguran con una sábana, envuelta alrededor de los brazos y plegada debajo del torso. Se deposita material de almohadillado adicional sobre el tórax del paciente antes de asegurar la parte superior del cuerpo con una correa torácica, que también reduce el riesgo de deslizamiento del paciente durante los cambios de posición.

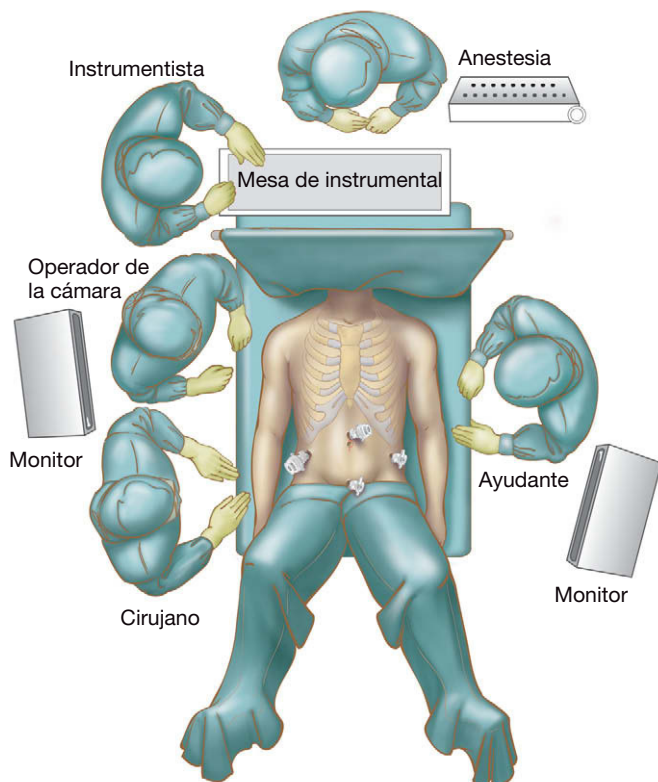


FIGURA 18-1. Posición del paciente y del equipo quirúrgico.

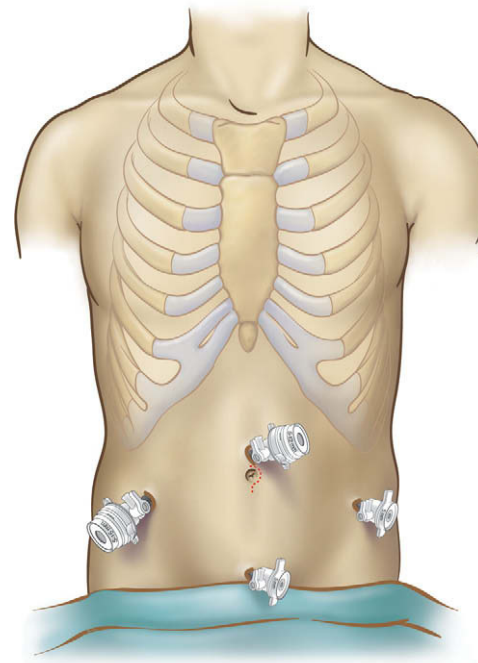


FIGURA 18-2. Colocación de los trócares para operación de reservorio ileoanal.

Se sonda la vejiga, se coloca una sonda orogástrica y después de la preparación de la piel, el paciente se cubre de forma estéril estándar con tallas y apósitos adhesivos para presentar el abdomen. Los cables y tubos laparoscópicos se colocan sobre la mesa de quirófano y se comprueban. La torre laparoscópica que contiene la fuente de iluminación, la cámara y el insuflador se colocan en el lado derecho o en el izquierdo para conseguir la mínima interferencia con los cambios de posición de la mesa y los movimientos del cirujano, según sean las posibilidades de la sala de operaciones. Durante la intervención se usa un laparoscopio de 30 grados y 10 mm. Se utilizan dos pantallas de vídeo, una a cada lado del paciente, con capacidad de moverlas entre los tobillos y los hombros del paciente, permitiendo al cirujano, al ayudante y al instrumentista observar cada cuadrante durante la operación. Los demás instrumentos que los autores emplean habitualmente comprenden dos pinzas de Babcock de 5 mm, tijeras laparoscópicas con posibilidad de electrocoagulación, un dispositivo sellador de vasos, una grapadora articulada laparoscópica con cargas de 30 y de 45 mm, aspirador-irrigador y un evacuador de humo. Después de la colocación de los trócares, tanto el cirujano como el ayudante se sitúan en el lado derecho del paciente frente al colon izquierdo, de forma que los ojos, las manos y el campo operatorio queden alineados.

## POSICIÓN Y COLOCACIÓN DE LOS TRÓCARES

Los autores usan habitualmente un trócar romo de 12 mm, un trócar estándar de 12 mm y dos trócares de 5 mm (fig. 18-2). Primero se inserta un trócar romo supraumbilical de 12 mm. Se realiza una incisión cutánea de 3-4 cm junto al ombligo (esta incisión se usará en último término para la exteriorización, y en los pacientes de gran peso corporal facilita el acceso a la fascia para la entrada inicial) y el trócar se inserta con técnica cerrada. Los autores creen que realizar una incisión cutánea amplia al comienzo de la operación facilita la inserción del primer trócar sin ningún efecto adverso subsiguiente sobre el resultado estético o el tamaño de la incisión, puesto que ésta se usará para extraer el colon y crear el reservorio. Después de insuflar hasta 13 mmHg, se introduce la

cámara y se inspecciona la cavidad abdominal. El trócar umbilical se sigue usando para la cámara a lo largo de toda la intervención. Los trócares subsiguientes se insertan bajo visión directa con una configuración en forma de diamante. Se inserta un trócar de 5 mm en el cuadrante inferior izquierdo (CII), un segundo trócar de 5 mm se coloca en la región suprapúbica, y un trócar de 12 mm, en el cuadrante inferior derecho (CID). Los autores colocan el trócar del CID en la zona prevista para la ileostomía temporal (marcada por el estomaterapeuta antes de la operación), aunque puede ser necesario moverla más lateralmente para evitar la interferencia con otros trócares. Se extirpa un disco de piel y grasa subcutánea antes de la inserción de este trócar para facilitar la creación de la ileostomía en cañón de escopeta al final de la operación. Se utiliza una reductora de 5 mm en este trócar durante la mayor parte de la disección, pero el trócar se empleará al final para introducir la grapadora lineal que seccionará el recto a la altura del suelo pélvico. Los autores emplean esta configuración estándar en diamante de los trócares para todas las operaciones colorrectales laparoscópicas y han encontrado que proporciona un excelente acceso a toda la cavidad abdominal. En algún caso particularmente difícil, se introduce otro trócar de 5 mm cuya posición dependerá de los requerimientos específicos del caso.

## TÉCNICA OPERATORIA

Los autores dividen la operación en cinco pasos distintos: 1) movilización del colon izquierdo y el ángulo esplénico; 2) movilización del colon derecho y el ángulo hepático; 3) disección y sección del recto; 4) exteriorización del colon y formación del reservorio ileal, y 5) anastomosis entre el reservorio ileal y el ano y formación de la ileostomía de protección (tabla 18-1).

**Tabla 18-1.** Pasos y puntos clave de la proctocolectomía con reservorio ileoanal laparoscópica

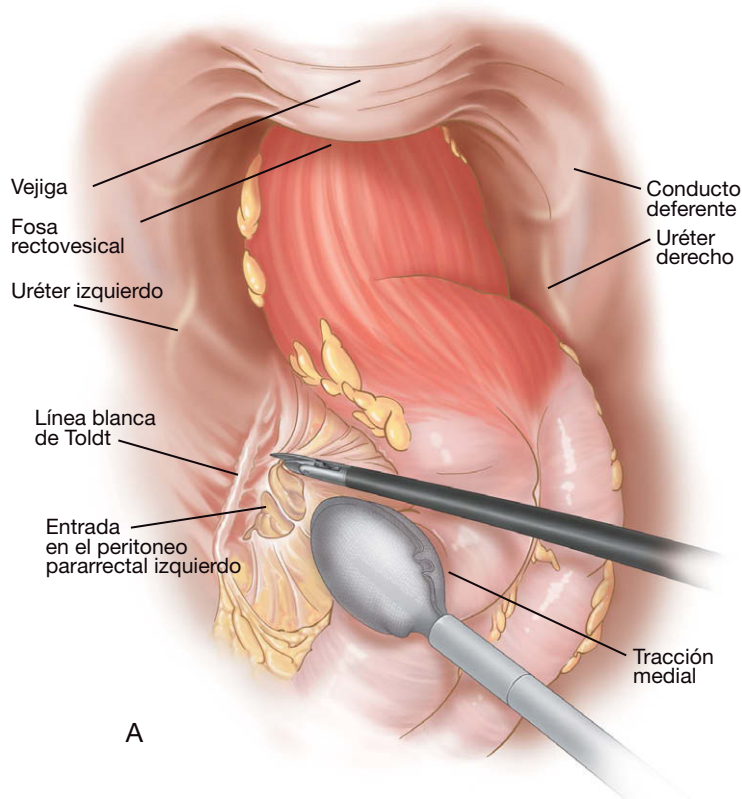
<p><b>Paso 1: movilización del colon izquierdo y el ángulo esplénico</b></p> <p>Colon izquierdo</p> <p>Posición de Trendelenburg, lado izquierdo inclinado hacia arriba</p> <p>Identificación del uréter</p> <p>Ángulo esplénico</p> <p>Posición de Trendelenburg inversa, lado izquierdo inclinado hacia arriba</p> <p>Movilización del epiplón</p> <p>Movilización hasta la línea media y hasta el nivel del ombligo</p>
<p><b>Paso 2: movilización del colon derecho y el ángulo hepático</b></p> <p>Colon derecho</p> <p>Posición de Trendelenburg, lado derecho inclinado hacia arriba</p> <p>Identificación del uréter, el duodeno y la vena cava inferior</p> <p>Ángulo hepático</p> <p>Posición de Trendelenburg inversa, lado derecho inclinado hacia arriba</p> <p>Movilización hasta la línea media y hasta el nivel del ombligo</p>
<p><b>Paso 3: disección pélvica</b></p> <p>Posición de Trendelenburg</p> <p>Útero suspendido</p> <p>Sección del recto a nivel del suelo pélvico</p>
<p><b>Paso 4: exteriorización, resección y formación del reservorio</b></p> <p>Exteriorización a través de incisión periumbilical de 4-5 cm</p> <p>Sección extracorpórea del mesenterio</p> <p>Evaluación extracorpórea del intestino delgado</p> <p>Creación del reservorio ileal en J</p> <p>Recolocación del intestino delgado: Trendelenburg, lado derecho inclinado hacia arriba</p>
<p><b>Paso 5: reservorio ileoanal</b></p> <p>Comprobar la alineación del mesenterio del reservorio</p> <p>Comprobar que la pared vaginal posterior no está atrapada por la grapadora</p>

## Movilización del colon izquierdo y el ángulo esplénico

El paciente se coloca en posición de Trendelenburg pronunciada con el lado izquierdo de la mesa de operaciones elevado. El cirujano y el ayudante se colocan en el lado derecho del paciente. El cirujano sujeta una pinza con la mano izquierda a través del trócar del CID y las tijeras con electrocoagulación con la mano derecha a través del trócar suprapúbico. La primera maniobra consiste en asegurar que el intestino delgado se desplaza fuera de la pelvis hacia el hombro derecho del paciente. Suele ser innecesario sujetar el intestino, ya que la gravedad suele movilizarlo y lo mantiene en su posición. El colon sigmoide se identifica y se tracciona en dirección medial para exponer la reflexión peritoneal lateral izquierda o línea blanca de Toldt. El peritoneo se incide con las tijeras justo medialmente a esta línea (fig. 18-3). Los autores prefieren usar esta técnica para la movilización del colon, puesto que imita la intervención abierta, permite realizar la operación con más rapidez y asegura el mantenimiento del plano de disección avascular correcto. La disección continúa en dirección cefálica entre el mesocolon sigmoide y el retroperitoneo. Se mantiene la tracción medial sobre el colon, con lo que se crea tensión suave y se permite abrir el plano correcto con combinación de disección roma y cortante. En este punto, es importante identificar el uréter izquierdo, que suele ser visible en su curso medial a los vasos gonadales y sobre los vasos ilíacos izquierdos. Una vez identificado el uréter, la disección continúa hacia el ángulo esplénico a lo largo de la reflexión peritoneal lateral izquierda. La tracción es importante para permitir la identificación del plano correcto. Ésta puede ser facilitada por el ayudante, que puede traccionar el colon con una pinza en la mano derecha a través del trócar CID, mientras el cirujano usa las tijeras con electrocoagulación a través del trócar CII y una pinza a través del trócar suprapúbico. Con tracción apropiada e identificación del plano correcto, se evita la disección en un plano lateral a la verdadera reflexión peritoneal, lo que conllevaría el riesgo de movilización del riñón o el páncreas.

Cuando el colon descendente se ha movilizado hasta el nivel del bazo, se separa el epiplón mayor del colon. El paciente se recoloca en posición de Trendelenburg inversa con el lado izquierdo de la mesa de operaciones elevado. El cirujano se coloca entre las piernas del paciente para facilitar la movilización esplénica. El ayudante usa una pinza colocada a través del trócar del CID para elevar el epiplón en dirección cefálica, de forma que cuelgue hacia atrás y se muestre el colon transversal distal. El cirujano tracciona el colon transversal en sentido caudal y el peritoneo que une el colon y el epiplón se secciona para entrar en el saco menor. La disección continúa a lo largo del borde superior del colon hasta alcanzar el bazo. Todo el colon transversal distal se libera del epiplón. En el paciente obeso o con inflamación importante del colon, este plano puede ser difícil de identificar. En estos casos, se pueden seccionar las adherencias esplenocólicas con un dispositivo sellador para entrar en el saco menor desde arriba. El ayudante tracciona el epiplón en sentido inferior. Las adherencias grasas entre el estómago y el colon a la izquierda de la línea media se pueden identificar y seccionar con seguridad hasta que se entra en el saco menor. La disección progresa hacia el bazo. El ayudante sujeta el borde de corte superior del epiplón, mientras el cirujano aplica contratracción del borde inferior con una pinza a través del trócar del CII y con el dispositivo sellador a través del trócar suprapúbico. Una vez que el epiplón ha sido seccionado, el ángulo esplénico se tracciona en sentido inferior y se seccionan las adherencias retroperitoneales restantes. La movilización se considera satisfactoria cuando el ángulo esplénico se puede desplazar con facilidad hasta un punto por debajo del nivel del ombligo. La movili-



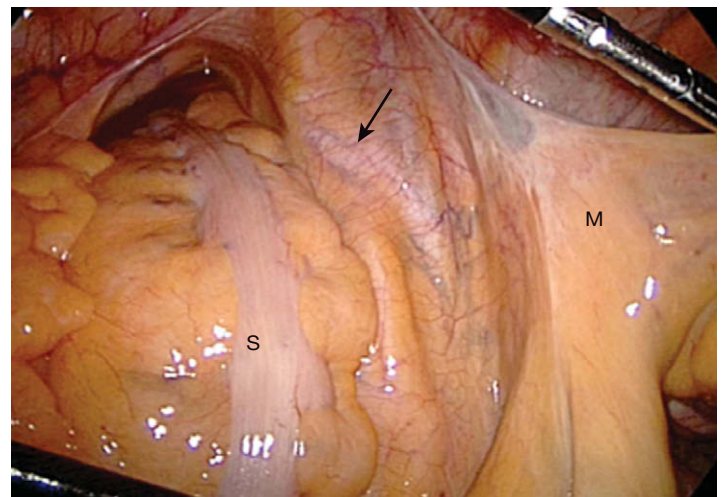


**FIGURA 18-3.** A, incisión de la reflexión peritoneal lateral izquierda del colon sigmoide. La parte superior del dibujo corresponde a la parte caudal; la izquierda, a la izquierda del paciente. B, imagen intraoperatoria, pero con la visión dirigida hacia la derecha del paciente. El bisturí ultrasonido señala el punto de incisión del peritoneo entre el mesocolon sigmoide (a la izquierda del instrumento) y la pared abdominal lateral (a la derecha del instrumento).

ción completa del colon transversal/izquierdo a este nivel facilitará la exteriorización del colon más tarde durante la intervención.

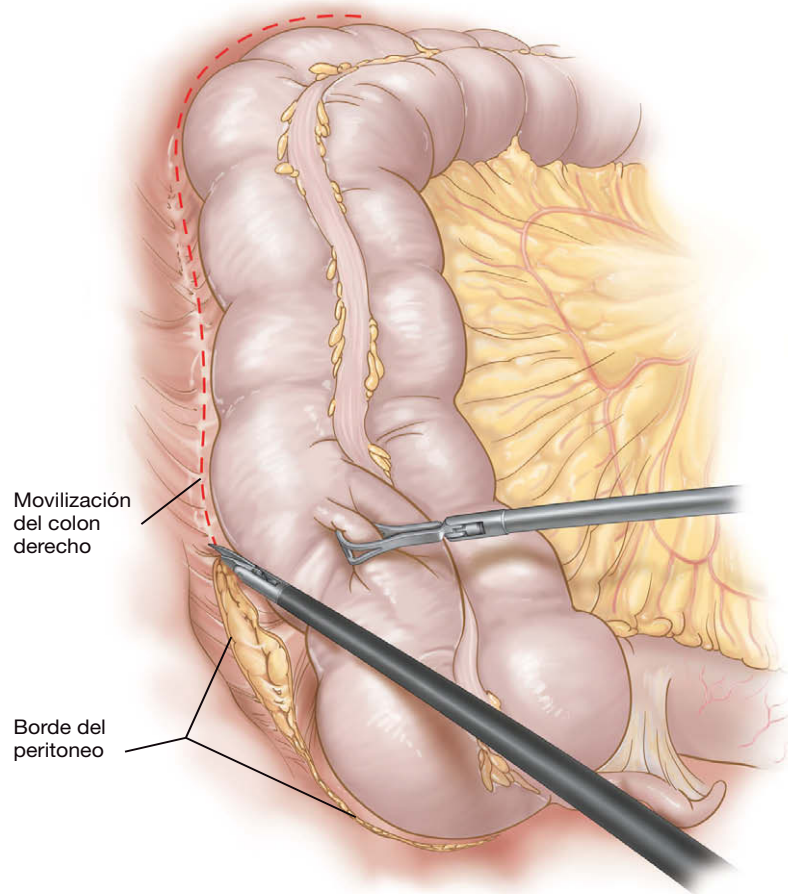
### Movilización del colon derecho y el ángulo hepático

El paciente se coloca después en posición de Trendelenburg pronunciada con el lado derecho de la mesa de operaciones elevado. El cirujano y el ayudante se colocan en el lado izquierdo del paciente. El cirujano sujeta la pinza con la mano derecha a través del trocar del CII y las tijeras, con la mano izquierda a través del trocar suprapúbico, lo que debe prevenir el cruce de instrumentos. El peritoneo por debajo de la unión del ciego con el íleon terminal se eleva en sentidos anterior y cefálico (es decir, hacia la posición horaria de las 2 o las 3 en la pantalla). Esta maniobra descubre el «valle» donde el mesenterio del colon se une con el retroperitoneo y corre aproximadamente paralelo a la arteria iliaca (fig. 18-4). En un paciente con índice de masa corporal (IMC) normal, se puede ver el uréter derecho a través del peritoneo. En un paciente con mayor peso, sin embargo, el uréter se debe identificar después de abrir el peritoneo. El peritoneo se incide a lo largo de ese valle y se permite que el gas entre en los tejidos, pudiéndose identificar una capa fina de tejido conjuntivo que delinea el correcto plano avascular. Este plano se disecciona en sentidos medial y superior, mientras se mantiene la tracción sobre el ciego. Una vez movilizados el ciego y el íleon terminal, se abre la reflexión peritoneal lateral derecha a lo largo del colon ascendente y el colon se moviliza en sentido medial (fig. 18-5). El cirujano debe seguir el plano correcto de disección a medida que éste gira en sentido medial y oblicuo entre la cara posterior del mesenterio del colon ascendente y el retroperitoneo, para evitar la movilización inadvertida posterior del riñón derecho. La movilización adecuada en este punto se ha conseguido cuando el duodeno, la vena cava inferior y el uréter derecho han sido expuestos, identificados y protegidos.



**FIGURA 18-4.** Exposición de la base de la región ileocecal. La parte superior de la fotografía corresponde a la región caudal y la flecha indica el uréter derecho. M, mesenterio de la región ileocecal; S, sigma.

El paciente se coloca después en posición de Trendelenburg inversa (todavía con el lado derecho de la mesa elevado) y se comienza la movilización del ángulo hepático. Los instrumentos se cambian, de forma que las tijeras de electrocoagulación están ahora en la mano derecha del cirujano a través del trocar del CII y la pinza está en la mano izquierda a través del trocar suprapúbico. Las conexiones gastrocólicas se pueden dividir con el cauterio u otro instrumento aplicador de energía, según la preferencia del cirujano y del IMC del paciente. Las adherencias gastrocólicas se sujetan justo por encima del colon y el plano correcto se busca mediante elevación de los tejidos y observación del área donde éstos se deslizan sobre el retroperitoneo (fig. 18-6). Este plano se amplía hasta que se

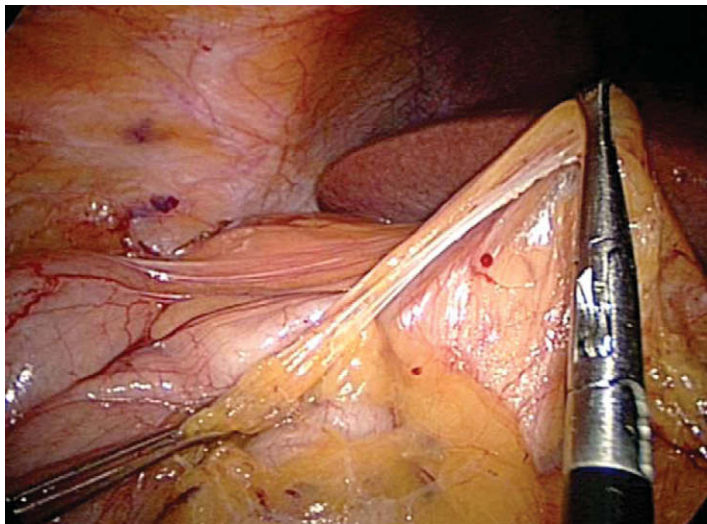


**FIGURA 18-5.** Incisión del reflejo peritoneal lateral al colon derecho. La parte superior del dibujo corresponde a la región cefálica.

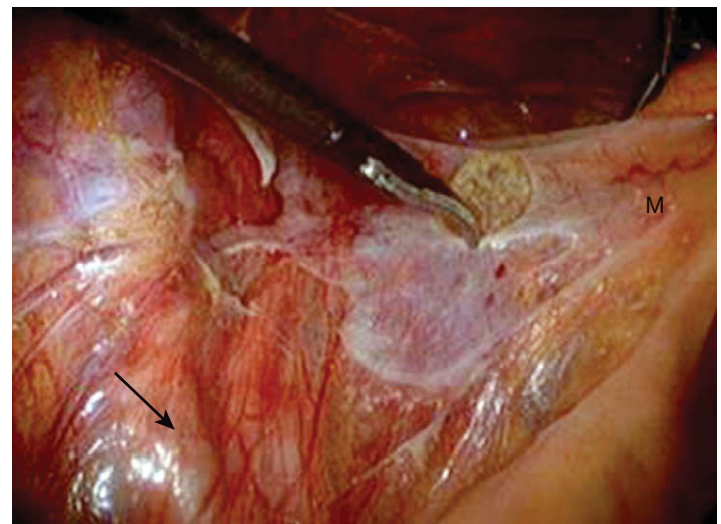
une con la disección realizada en las porciones inferior y lateral. También ahora el duodeno debe ser expuesto y protegido. En este momento, todo el colon derecho se puede desplazar hacia el lado izquierdo de la cavidad abdominal para confirmar la movilización total hasta la línea media. Se secciona cualquier adherencia restante con el retroperitoneo o el duodeno. Como en el colon izquierdo, la movilización se considera adecuada cuando el ángulo hepático se puede desplazar por debajo del nivel del ombligo.

### Disección y sección del recto

La postura del paciente se cambia a Trendelenburg pronunciada con la mesa de operaciones en posición neutra. El cirujano permanece en el lado izquierdo del paciente mientras el ayudante se mueve al lado derecho. El intestino delgado se desplaza desde la pelvis al abdomen superior. El cirujano sostiene las tijeras con la mano izquierda a través del trócar del CII, y una pinza con la mano derecha en el trócar suprapúbico. El ayudante sujeta una pinza con la



**FIGURA 18-6.** La pinza de la derecha eleva una porción del ligamento gastrocólico, separándola del ángulo hepático del colon. La proyección está dirigida hacia la derecha del paciente; el lóbulo derecho del hígado se ve en el fondo.

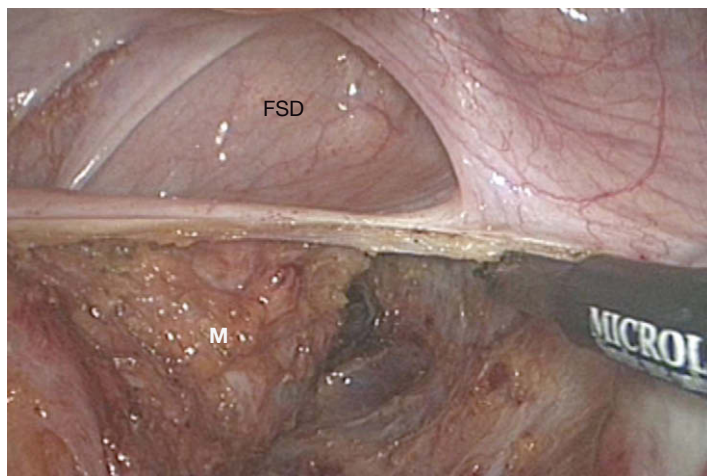


**FIGURA 18-7.** Entrada en el espacio presacro debajo del mesorrecto (M). La flecha indica la arteria iliaca izquierda. La parte superior de la fotografía corresponde a la región caudal.



mano derecha a través del trócar del CID. Se confirma la posición de ambos uréteres y el ayudante tracciona el sigma en dirección cefálica y hacia el lado derecho del paciente. El cirujano tracciona el recto hacia arriba en dirección a la pared abdominal anterior y continúa la disección desde la porción distal de la movilización del sigma, a lo largo de la reflexión peritoneal lateral izquierda. Esta disección se extiende a lo largo del peritoneo pararectal izquierdo para entrar en la porción lateral del espacio presacro (fig. 18-7). Una vez identificado el fino tejido conjuntivo detrás del mesorrecto, el cirujano mueve la pinza en este plano y tracciona el recto en sentido superior, lo que facilita la entrada de gas en los tejidos. La disección con el bisturí se continúa todo lo posible lateral y posteriormente al recto. Conforme la disección progresa hacia el suelo pélvico, conviene recordar que el mesorrecto comienza a curvarse hacia delante, siguiendo la curva del sacro. Se debe seguir este plano para evitar el daño inadvertido del plexo venoso presacro.

El cirujano y el ayudante pueden intercambiar sus posiciones para la disección del lado derecho del recto. El sigma es traccionado fuera de la pelvis y hacia el lado izquierdo por el ayudante, y el recto es elevado después hacia la pared abdominal anterior por el cirujano. El peritoneo pararectal derecho se incide a nivel del promontorio sacro para entrar en el espacio presacro (fig. 18-8) y la disección se une con la disección previa del lado izquierdo, teniendo cuidado de identificar y conservar los nervios presacros. Se seccionan los tejidos pararectales derechos y el peritoneo pararectal. Cuando la parte posterior y ambos lados del recto están movilizados hasta el suelo pélvico, se secciona el peritoneo anterior al recto. El ayudante vuelve a traccionar el sigma fuera de la pelvis mientras el cirujano retrae el recto hacia el sacro. Si la paciente es una mujer, puede ser necesario traccionar el útero a través de un trócar adicional; también se pueden colocar dos suturas a través de la pared abdominal anterior y después a través del área avascular del ligamento ancho, o usar un manipulador uterino. La disección continúa en el plano rectovaginal o rectoprostático, hasta que todo el recto ha sido movilizado circunferencialmente hacia abajo hasta el nivel del suelo pélvico. Esta maniobra se puede facilitar en las pacientes colocando un instrumento adecuado en la vagina para separarla del recto. La distancia desde el margen del ano se puede confirmar mediante tacto rectal mientras se coloca una pinza en el límite distal de la disección. Si la disección es suficientemente distal, se inserta una grapadora-cortadora laparoscópica articulada a través del trócar del CID y se secciona el recto a la altura del suelo pélvico. Pueden ser necesarios varios disparos de la grapadora para completar la sección.



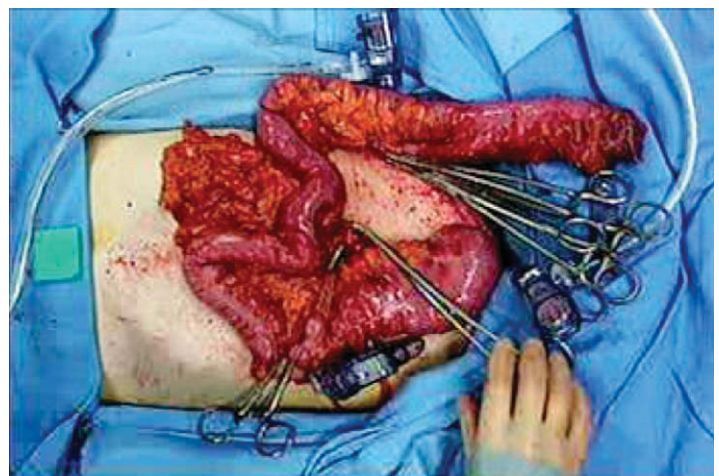
**FIGURA 18-8.** Lado derecho de la disección rectal. La parte superior de la fotografía corresponde a la región caudal. M, mesorrecto; FSD, fondo de saco de Douglas.

## Exteriorización del colon y creación del reservorio ileal

La mesa de operaciones debe estar en posición neutra antes de la exteriorización del colon, que debe estar en su posición anatómica sin ningún asa de intestino delgado sobre él, ya que esto dificultaría la exteriorización. Se pinza el borde del recto y se quitan todos los demás instrumentos. Se evacua el neumoperitoneo, se retira el trócar umbilical y la incisión periumbilical se amplía hasta 4-5 cm. La pinza se pasa por la incisión de forma que pueda extraerse el recto. Con manipulación suave, el colon y el recto completos se pueden pasar a través de esta incisión (fig. 18-9). Gracias a la posición de la incisión, no es necesaria la sección intracorpórea de los vasos. El trabajo extracorpóreo es posible siempre que se hayan movilizado de forma adecuada los ángulos hepático y esplénico. Después de la exteriorización, el epiplón se puede separar del colon transversal y puede ser devuelto al abdomen o resecado con el espécimen. El mesenterio del colon y sus vasos se seccionan y se ligan de forma estándar. El íleon terminal se secciona con una grapadora lineal, de forma que se conserve la arteria ileocólica. El intestino delgado se exterioriza por completo (la base del mesenterio del intestino delgado se sitúa debajo de la incisión) y se inspecciona en busca de signos de enfermedad de Crohn; se secciona cualquier adherencia restante del mesenterio del intestino delgado con el duodeno. Se crea un reservorio en J de 15 cm, el reservorio preferido por los autores, con dos disparos de la grapadora lineal de 80 o de 100 mm. El cabezal de una grapadora circular se asegura en el ápex del reservorio con una sutura en bolsa de tabaco. Con el paciente en posición de Trendelenburg y el lado derecho de la mesa elevado, el intestino delgado y el reservorio se devuelven a la cavidad abdominal y el reservorio se coloca en la pelvis. La cavidad peritoneal se irriga con suero fisiológico templado, que después se aspira. La incisión periumbilical se cierra con puntos sueltos de material absorbible. Dos suturas del extremo superior de la incisión se dejan sin anudar y se usan para asegurar el trócar romo de 12 mm. Después se restablece el neumoperitoneo.

## Reservorio ileoanal y formación de la ileostomía de protección

Se inspecciona la cavidad peritoneal para confirmar la hemostasia. El reservorio se baja a la pelvis y se comprueba que el mesenterio no está retorcido. Esto se confirma visualizando el borde cortado del mesenterio del intestino delgado y siguiéndolo desde la parte superior del reservorio hasta el duodeno. Un ayudante se desplaza al periné para insertar la grapadora circular en el canal anal y el



**FIGURA 18-9.** Exteriorización del espécimen de colon a través de la incisión del trócar umbilical. La parte izquierda de la fotografía corresponde a la región cefálica.



punzón se saca junto a la línea de grapas en la parte superior del muñón rectal. El cabezal se acopla a la grapadora, los componentes de la grapadora se aproximan bajo visión directa y la grapadora se dispara después y se retira. El cirujano debe tener cuidado en las mujeres para no incorporar la pared posterior de la vagina en la línea de grapas.

Se coloca un drenaje adyacente al reservorio a través del trocar suprapúbico. Para crear la ileostomía, se identifica y se sujeta con la pinza un asa apropiada del intestino delgado, que alcance sin tensión la pared abdominal anterior en el sitio previsto para la ileostomía. Se evacua el neumoperitoneo y las fascias rectales anterior y posterior se abren en cruz. La pinza se usa para pasar el asa de intestino delgado a través del orificio y se crea una ileostomía en cañón de escopeta de la forma estándar. Se restablece el neumoperitoneo, los trócares restantes se retiran bajo visión directa y el cierre de la incisión de la línea media se completa con las dos suturas no anudadas (fig. 18-10).

### Proctocolectomía laparoscópica y reservorio ileoanal: abordajes más complejos

La intervención previa evita la sección intracorpórea del mesenterio y los vasos sanguíneos y es posible en pacientes con índice de masa corporal normal. En el paciente obeso o cuando está indicada una resección oncológica, la sección extracorpórea tal vez no sea posible o apropiada, por lo que estará indicada la sección intracorpórea del mesenterio. En estos casos, el colon y el recto se movilizan dentro del abdomen y el recto se secciona en el suelo pélvico, según lo descrito. Después, el mesenterio se secciona progresivamente con un dispositivo como las tijeras ultrasónicas o bipolares, comenzando en la base de la arteria mesentérica inferior o en los vasos rectales superiores, y progresando hacia el pedículo ileocólico, que se conserva. Mediante la movilización del colon y el recto, primero, y la sección de los vasos, después, se evita un periodo prolongado de isquemia del colon. Después de este paso, el colon y el recto se pueden exteriorizar a través de una incisión periumbilical o incluso a través del sitio de la ileostomía, lo que evita la necesidad de agrandar la incisión del trocar supraumbilical.

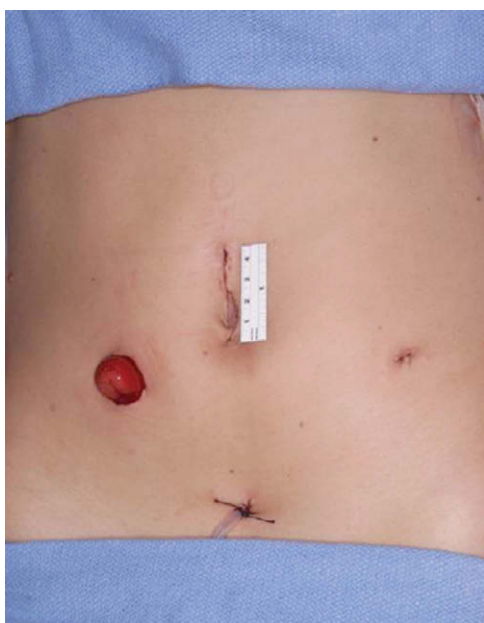


FIGURA 18-10. Aspecto del abdomen después de completar la operación. La parte superior de la fotografía corresponde a la región cefálica.

## CUIDADOS POSTOPERATORIOS

Al terminar la operación, se retira la sonda orogástrica. El primer día del postoperatorio, el paciente recibe líquidos claros y se le anima a caminar, siempre que no tenga náuseas y el abdomen no esté distendido. Si tolera los líquidos, el segundo día del postoperatorio se comienza una dieta baja en fibra, se suspende la sueroterapia, la analgesia se pasa a una fórmula oral, se retira la sonda urinaria y se aumenta la movilización del paciente. El estomaterapeuta comienza el entrenamiento el tercer día del postoperatorio. Si el paciente se encuentra bien y tolera una dieta completa, puede ser dado de alta en ese momento.

## COMPLICACIONES ESPECÍFICAS DEL PROCEDIMIENTO

La proctocolectomía con reservorio ileoanal es una intervención compleja y técnicamente difícil. Además de las complicaciones que pueden ocurrir en la gran mayoría de las operaciones abdominales (es decir, hemorragia postoperatoria, absceso intraabdominal y oclusión del intestino delgado), las complicaciones específicas de esta intervención pueden incluir las que se exponen a continuación.

### Torsión del reservorio

La torsión del reservorio en la anastomosis es una complicación catastrófica; el riesgo puede ser mayor después de la operación laparoscópica. La torsión se puede evitar si se comprueba la orientación del reservorio antes de acoplar el cabezal a la grapadora. Para ello, lo mejor es seguir el borde cortado del mesenterio desde el reservorio hasta el duodeno, comprobando que quede recto, sin ninguna torsión. La comprobación se puede repetir después de acoplar el cabezal en la grapadora circular.

### Proctitis persistente

Los pacientes pueden continuar con síntomas de proctitis si se ha dejado in situ un muñón rectal excesivamente largo. El riesgo se puede reducir si se comprueba que el recto ha sido movilizado en toda su longitud hasta el suelo pélvico. Un tacto rectal mientras el ayudante coloca una pinza atraumática en el límite distal de la disección debe confirmar la distancia entre la disección y el margen anal. Cuando la disección ha alcanzado un nivel satisfactorio, el cirujano debe asegurar que la grapadora se coloca a la altura del suelo pélvico. La colocación puede ser difícil, sobre todo en una pelvis masculina estrecha, y los autores recomiendan usar una grapadora articulada para conseguir que la línea de grapas quede al nivel del suelo pélvico. Los autores han comprobado que introducir esta grapadora a través del trocar del CID es la forma más fácil de colocar la línea de grapas en la posición correcta. La longitud de la carga de grapas tiene menos importancia que la capacidad de colocar la grapadora en la posición anatómica correcta; una carga más corta se puede aplicar varias veces para seccionar el recto distal/canal anal superior. La colocación de la grapadora se puede facilitar si el ayudante empuja con su puño el periné hacia la pelvis. Se debe tener cuidado para no dañar otras estructuras mientras se secciona el recto, en particular la vagina. Si el grapado es imposible o si existen otras anomalías como cáncer o displasia dentro del recto, se puede realizar en esta fase una mucosectomía con anastomosis reservorio-anal manual.

### Fugas y estenosis del reservorio ileoanal

La fuga y las estenosis del reservorio ileoanal se deben con frecuencia a tensión o isquemia. Aunque el uso de una ileostomía de des-

carga reduce el impacto clínico de una fuga anastomótica, la función subsiguiente del reservorio puede ser deficiente. Es esencial que el reservorio no esté sometido a tensión y que se realice una movilización completa del mesenterio del intestino delgado. Esto se debe conseguir durante la movilización del mesenterio del ileon terminal; cualquier adherencia restante puede ser seccionada a través de la incisión periumbilical que está justo por encima de la raíz del mesenterio del intestino delgado. Otras técnicas adicionales que pueden aumentar la longitud del mesenterio del reservorio incluyen incisiones de liberación en el peritoneo del mesenterio del intestino delgado, sección de uno de los vasos del mesenterio (p. ej., la rama ileocólica o ileal de la arteria mesentérica superior) y modificación del reservorio a una configuración en S que puede proporcionar varios centímetros adicionales de longitud. El objetivo de los autores es movilizar el intestino delgado de forma que el ápex del reservorio pueda alcanzar la sínfisis púbica.

### Fístula reservorio-vaginal

La fístula reservorio-vaginal se puede deber a infección pélvica, dehiscencia anastomótica, enfermedad de Crohn no sospechada o un error técnico en el momento de la cirugía. Es esencial descartar la enfermedad de Crohn antes de realizar una proctocolectomía con reservorio ileoanal. Si existe alguna duda, el cirujano puede realizar una colectomía subtotal laparoscópica y obtener una muestra histológica detallada del espécimen. Si se confirman las anomalías anatomopatológicas sospechadas, se procederá a una proctocolectomía laparoscópica con reservorio ileoanal. Durante el grapado circular del reservorio ileal con el canal anal, el cirujano debe confirmar que la pared vaginal posterior no ha sido apresada en la grapadora. Esto se puede comprobar haciendo una exploración vaginal después de cerrar la grapadora pero antes de dispararla.

### Reservoritis

La reservoritis es la inflamación inespecífica del reservorio ileal y puede ocurrir en hasta el 60% de los pacientes. Su incidencia tiende a aumentar con el tiempo. La reservoritis es más común en pacientes con colitis ulcerosa que con otros procesos, como la PAF. El paciente presenta fiebre, malestar general, molestias abdominales y diarrea con sangre. El diagnóstico se puede confirmar mediante endoscopia del reservorio y biopsia. La mayoría de los pacientes responden a un ciclo corto de tratamiento antibiótico oral o tópico, como el metronidazol o el ciprofloxacino. La terapia esteroidea tópica o el suplemento dietético prebiótico pueden proporcionar algún beneficio. La cirugía no tiene ningún papel en la prevención o el tratamiento de la reservoritis, aparte de la derivación o la extirpación de la bolsa en caso de enfermedad refractaria grave.

## RESULTADOS Y EVOLUCIÓN

La técnica operatoria del reservorio ileoanal laparoscópico varía a menudo según los distintos centros. Las tres técnicas comunica-

das con más frecuencia son: 1) movilización laparoscópica del colon seguida por proctectomía y formación del reservorio a través de una incisión de Pfannensteil; 2) reservorio ileoanal mediante laparoscopia asistida, y 3) disección totalmente laparoscópica con exteriorización a través de una incisión en la línea media suficientemente grande para extraer el espécimen (como se describe en el presente capítulo). La variabilidad de la técnica operatoria dificulta la comparación directa entre los resultados publicados. Las operaciones asistidas manualmente pueden facilitar la disección intracorpórea y la adquisición de habilidades, en especial para los cirujanos sin experiencia laparoscópica previa. Sin embargo, el uso de un dispositivo de asistencia manual o de la incisión de Pfannensteil necesita una incisión más grande; se desconoce el impacto de esa variación.

Las primeras series de operaciones de reservorios laparoscópicos confirmaron su aplicabilidad, pero sugirieron que el abordaje laparoscópico prolongaba el tiempo operatorio en comparación con la intervención abierta, con duración más larga de la estancia hospitalaria e íleo postoperatorio prolongado. Estudios más recientes han confirmado que el tiempo operatorio tiende a ser más largo con el abordaje laparoscópico, pero ahora parece claro que la estancia hospitalaria y el íleo postoperatorio son más cortos en comparación con la cirugía abierta. Además, no parece existir diferencia de la tasa de morbilidad perioperatoria entre las dos intervenciones; también parecen ser iguales a más largo plazo (1 año) la función y los indicadores de calidad de vida. El reservorio ileoanal laparoscópico también proporciona una ventaja clara sobre la cirugía abierta en términos de resultado estético, lo que puede ser muy importante en pacientes jóvenes y preocupados por su aspecto, que quizás se sometan a cirugía profiláctica por una predisposición genética al cáncer. Sin embargo, el reservorio ileoanal laparoscópico sigue siendo una intervención difícil que sólo deben realizar los cirujanos colorrectales laparoscópicos expertos y familiarizados con la operación abierta.

### Lecturas recomendadas

- Antolovic D, Kienle P, Knaebel H-P, et al: Totally laparoscopic versus conventional ileoanal pouch procedure—Design of a single-centre, expertise based randomised controlled trial to compare the laparoscopic and conventional surgical approach in patients undergoing primary elective restorative proctocolectomy—LapCon-Pouch Trial. *BMC Surg* 2006;6:13.
- Dunker MS, Bemelman WA, Slors JF, et al: Functional outcome, quality of life, body image, and cosmesis in patients after laparoscopic-assisted and conventional restorative proctocolectomy: a comparative study. *Dis Colon Rectum* 2001;44:1800–1807.
- Kessler H, Hohenberger W: Multimedia article: Laparoscopic restorative proctocolectomy for ulcerative colitis. *Surg Endosc* 2006;20:166.
- Larson DW, Dozois EJ, Piotrowicz K, et al: Laparoscopic-assisted vs. open ileal pouch–anal anastomosis: Functional outcome in a case-matched series. *Dis Colon Rectum* 2005;48(10):1845–1850.
- Wexner SD, Johansen OB, Nogueras JJ, Jagelman DG: Laparoscopic total abdominal colectomy: A prospective trial. *Dis Colon Rectum* 1992;35:651–655.

# Apendicectomía laparoscópica

Se estima que cada año se realizan en Estados Unidos unas 250.000 apendicectomías. Las ventajas que la cirugía mínimamente invasiva tiene en la mayoría de las operaciones abdominales se han aplicado también a la apendicectomía. Gracias al avance de las técnicas y de los equipos laparoscópicos durante los 10 últimos años, cada vez se realizan más operaciones laparoscópicas para la apendicitis aguda simple y para la complicada, incluidas la apendicitis retrocecal y la perforada. La primera apendicectomía laparoscópica la realizó el ginecólogo Kurt Semm en 1980 por implantes endometriales en el apéndice. La resección del apéndice es muy adecuada para la laparoscopia, ya que incorpora la mayoría de las habilidades laparoscópicas fundamentales, entre ellas la sección del apéndice con una grapadora lineal, el control del pedículo vascular y la irrigación/lavado abdominal. Además, si el apéndice es normal, la laparoscopia permite revisar los órganos abdominales y pélvicos en busca de otros procesos patológicos, como enfermedad inflamatoria pélvica o diverticulitis.

## INDICACIONES OPERATORIAS

De acuerdo con la descripción clásica, la apendicitis comienza con dolor periumbilical que después migra a la fosa ilíaca derecha. Además del dolor abdominal, el paciente puede tener anorexia, febrícula y leucocitosis. Por desgracia, esta presentación clásica de la apendicitis tiene una expresión variable y pueden faltar algunos, o incluso todos los síntomas. A la inversa, un paciente puede presentar todos esos síntomas y signos, pero no tener apendicitis. Por tanto, no sorprende que se halla calificado a la apendicitis como «la gran simuladora». Aunque se ha documentado la posibilidad de tratamiento no operatorio de la apendicitis en pacientes cuidadosamente seleccionados, la apendicitis sin absceso se considera todavía una enfermedad quirúrgica que puede ser tratada con apendicectomía en la gran mayoría de los pacientes.

Si la intervención quirúrgica se realiza para el diagnóstico de dolor en la fosa ilíaca derecha, la laparoscopia ofrece ventajas sobre la incisión abierta estándar tipo McBurney. Si se encuentra que el apéndice es normal en el momento de la exploración, el cirujano puede realizar una laparoscopia diagnóstica en busca de procesos patológicos que afecten a los ovarios, las trompas de Falopio, el estómago, el intestino, la vesícula biliar, etc. Las contraindicaciones relativas para la apendicectomía laparoscópica son similares a las de la laparoscopia en general. Aunque la apendicectomía laparoscópica se ha realizado con éxito en todos los trimestres del emba-

razo, la insuflación abdominal puede inducir el parto durante las últimas fases de la gestación. El acceso a la cavidad abdominal se debe realizar con precaución para no dañar el útero grávido. La cirrosis y la hipertensión venosa portal son contraindicaciones relativas para la laparoscopia.

## EVALUACIÓN PREOPERATORIA, PRUEBAS COMPLEMENTARIAS Y PREPARACIÓN

La valoración preoperatoria del paciente con dolor en la fosa ilíaca derecha se debe completar a criterio del cirujano. Con la casi inmediata disponibilidad actual de la tomografía computarizada (TC), esta prueba de diagnóstico por imagen se puede usar y considerar como un complemento para la valoración del paciente con dolor atípico en la fosa ilíaca derecha. La sensibilidad de la TC abdominal para demostrar signos compatibles con apendicitis se aproxima al 95%. La infiltración de la grasa adyacente, un aspecto dilatado o «lleno» mayor de 1 cm del apéndice, la presencia de un coprolito apendicular y el líquido libre en la gotiera paracólica derecha y la pelvis pueden ser diagnósticos de apendicitis aguda en el contexto clínico apropiado.

Además de la valoración del riesgo quirúrgico y las pruebas de laboratorio básicas, en las mujeres de edad fértil se debe hacer una prueba de embarazo. La posibilidad de conversión a una operación abierta debe ser discutida con el paciente. La administración de líquidos intravenosos se inicia inmediatamente, junto con la de antibióticos. Para la apendicitis aguda simple, se debe administrar antes de la operación una cefalosporina de segunda generación (una dosis 30 minutos antes de la incisión cutánea); los regímenes combinados (p. ej., aminoglucósido más cefalosporina) se utilizan en casos de sospecha de apendicitis compleja o perforada (v. cap. 31).

## POSICIÓN DEL PACIENTE Y COLOCACIÓN DE LOS TRÓCARES

El paciente se coloca en posición supina, con el brazo izquierdo plegado junto al costado. Se debe tener cuidado de almohadillar las prominencias óseas expuestas. El monitor principal se colocará en el lado derecho del paciente, frente al cirujano, que se sitúa con el primer ayudante en el lado izquierdo del paciente. El generador del electrobisturí y el aspirador se pueden colocar por encima del brazo derecho extendido del paciente. El instrumentista se coloca a la derecha del monitor, en el lado derecho del paciente. Como alternativa,



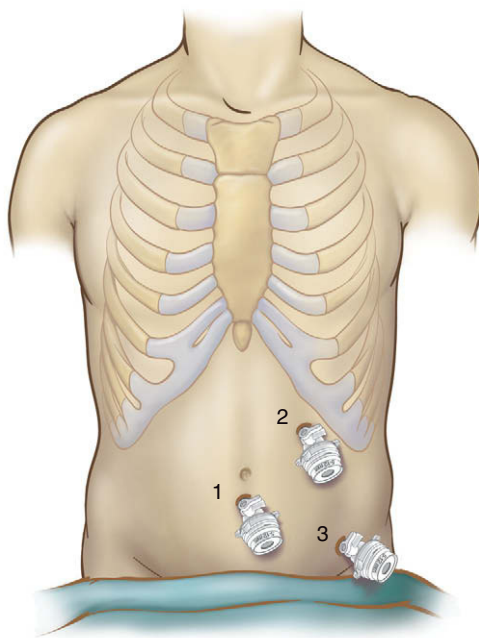


FIGURA 19-1. Colocación de los trócares para la apendicectomía laparoscópica.

el paciente se puede colocar en posición de litotomía, conservando la misma disposición de la sala y el personal. El paciente debe ser asegurado a la mesa de operaciones con correas almohadilladas en las piernas y el tórax. Después de la inducción de la anestesia general, se colocarán una sonda orogástrica y un catéter de Foley para descomprimir el estómago y la vejiga, respectivamente.

El neumoperitoneo se puede establecer mediante la inserción de una cánula de Hasson (es decir, con técnica abierta) en posición infraumbilical. El apéndice inflamado se puede extraer más tarde a través de este punto, ampliando la incisión si es necesario. Otras opciones para obtener el acceso abdominal incluyen la aguja de Veress o un trócar romo óptico. Se inserta un laparoscopio de 30 grados y 10 mm a través del trócar umbilical (trócar 1) y se colocan dos trócares en el lado izquierdo: el trócar 2 (12 mm), en el cuadrante superior izquierdo, y el trócar 3 (5 mm), en el cuadrante inferior izquierdo (fig. 19-1). Los dos trócares del lado izquierdo se colocan en posición lateral al músculo recto abdominal, en la línea medioclavicular, separados por lo menos 10 cm. Esto permite la triangulación de los trócares con el vértice en la incisión umbilical, apuntando hacia el apéndice en la fosa ilíaca derecha. Después de iniciar el neumoperitoneo (15 mmHg) y de colocar los trócares, el paciente se sitúa en posición de Trendelenburg ligera e inclinado hacia su izquierda.

## TÉCNICA OPERATORIA

Se realiza una laparoscopia diagnóstica. El epiplón mayor se puede separar hacia el abdomen superior, exponiendo el cuadrante inferior derecho. El intestino delgado se puede mantener fuera del campo quirúrgico con la ayuda de la gravedad. Se usa una pinza atraumática para identificar el ciego, el apéndice y el íleon terminal.

### Sección del apéndice y el mesoapéndice

Si se observa inflamación alrededor de la mitad distal del apéndice es preferible iniciar la disección en la base, que se puede sujetar y elevar hacia la pared abdominal anterior. El plano avascular del mesoapéndice en la unión apendicocecal se puede disecar de forma roma con unas pinzas curvas (fig. 19-2). Después de crear una

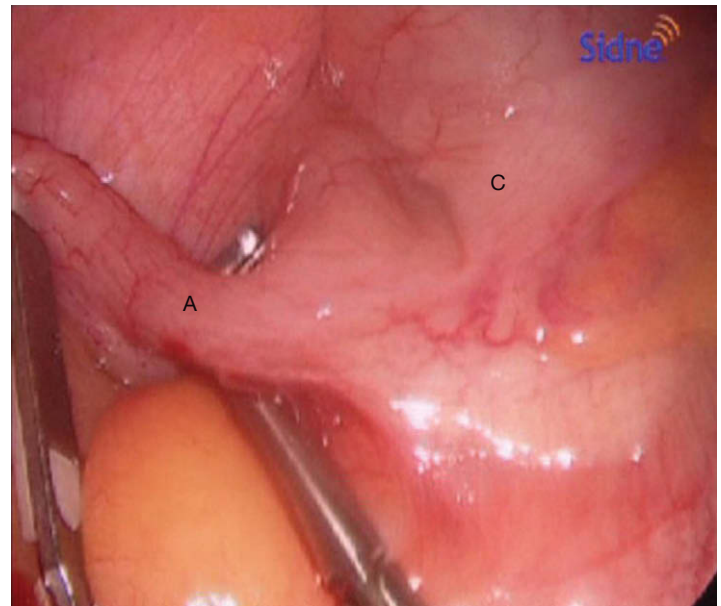


FIGURA 19-2. Disección de la base del apéndice (A). C, ciego.

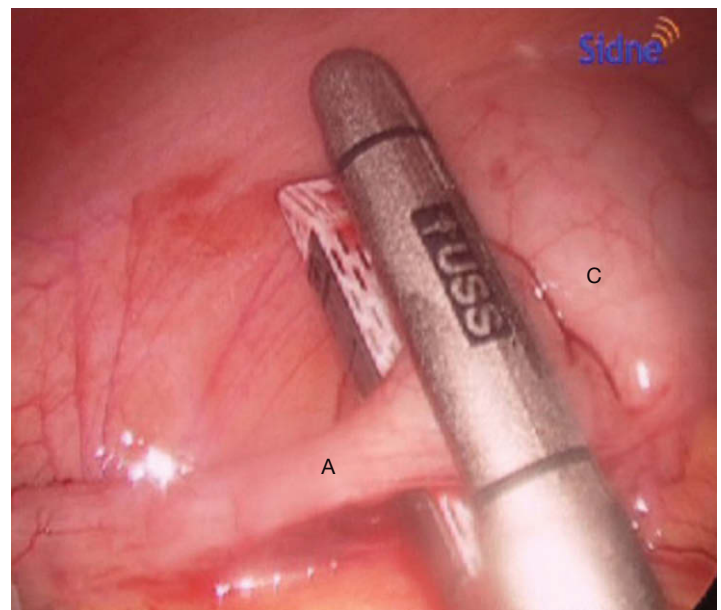
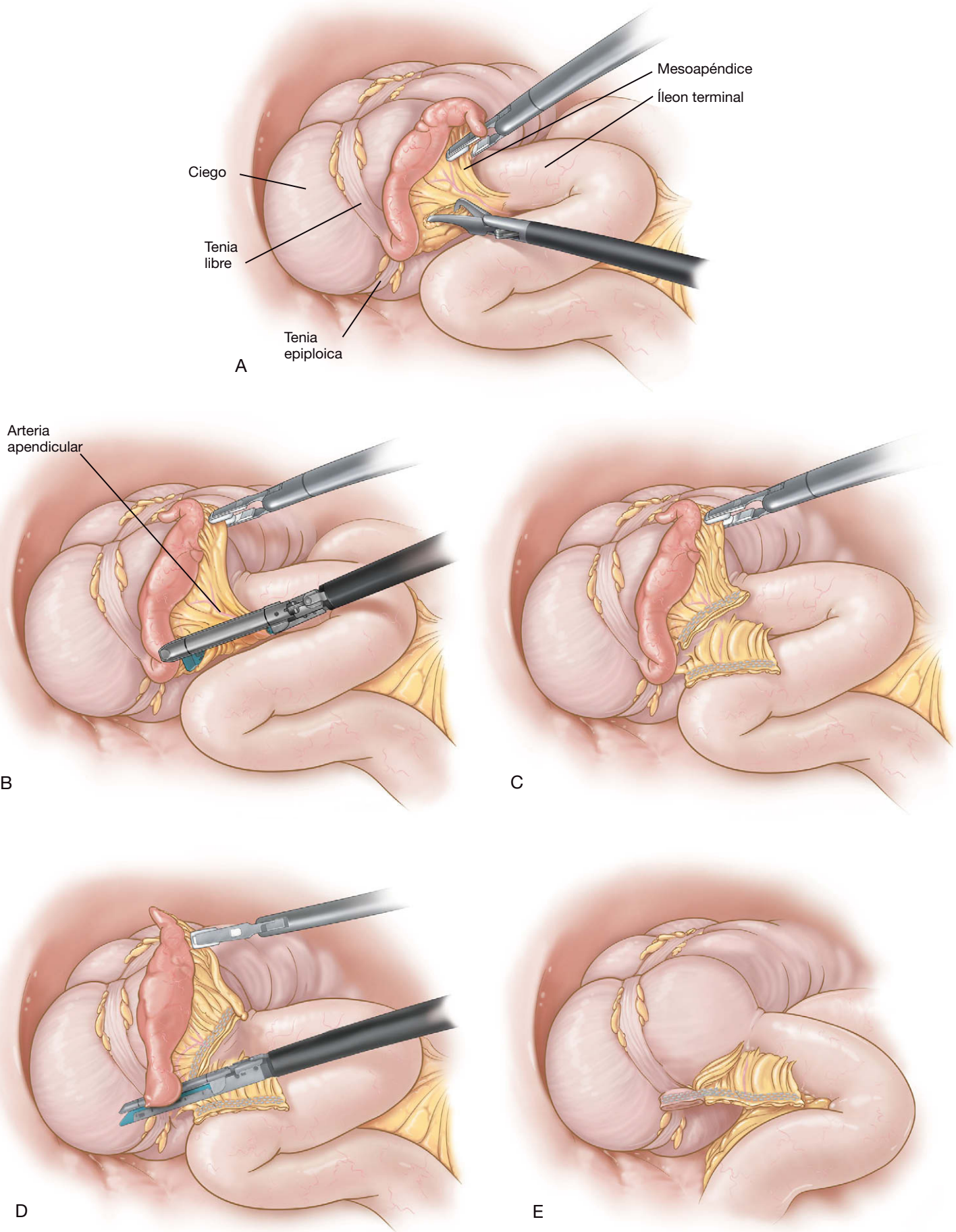


FIGURA 19-3. Uso de la grapadora lineal laparoscópica para seccionar el apéndice (A), incluida una porción de ciego (C).

ventana en la base del apéndice, se utiliza una grapadora lineal laparoscópica (grapas de 2,5 mm, carga blanca) para seccionar el apéndice (fig. 19-3). Tras seccionarlo, el mesoapéndice se puede ligar también con una grapadora lineal laparoscópica. El peritoneo sobreyacente al mesoapéndice se puede abrir con el electrobisturí de gancho o mediante disección cortante. Se debe tener cuidado de identificar y proteger el íleon terminal y el ciego. Entonces ya se puede seccionar el mesoapéndice, lo que en ocasiones requerirá múltiples disparos de la grapadora. Aunque el autor prefiere seccionar el apéndice antes del mesoapéndice, algunos cirujanos comienzan la disección con sección del mesoapéndice. Esta técnica se ilustra con más detalle en las figuras 19-4A a E.

### Exéresis del apéndice y cierre

Con el fin de minimizar el riesgo de infección de la herida, el apéndice inflamado debe ser extraído mediante el uso de algún



**FIGURA 19-4.** A, se usa un disector curvo para crear una ventana en el mesoapéndice y aislar la arteria apendicular. B, se coloca una grapadora lineal laparoscópica (carga vascular) en el mesoapéndice. C, sección con éxito del mesoapéndice. D, grapadora lineal laparoscópica colocada en la base del apéndice. E, apendicectomía completada. Se identifican las líneas de grapado intactas en la base del ciego y el mesoapéndice.



dispositivo de protección de herida. El apéndice se coloca en una bolsa de recuperación de polietileno y a continuación se puede extraer a través del trócar umbilical de 10 mm. Después de extraerlo, hay que irrigar la fosa ilíaca derecha, la gotiera derecha y la pelvis con suero fisiológico, y las líneas de grapas en la base del ciego y en el mesoapéndice se evalúan respecto a integridad y hemostasia. Después de completar la apendicectomía, se puede realizar una evaluación abdominal sistemática. Se moviliza el intestino delgado distal en busca de otras posibles anomalías, como un divertículo de Meckel o enfermedad inflamatoria intestinal. También se deben descartar hernias inguinales o de la pared abdominal. Después se usará un dispositivo de cierre fascial para cerrar las incisiones de trócares mayores de 5 mm con material de sutura absorbible grueso. Las heridas también se deben irrigar antes de su sutura intradérmica.

### Apendicitis compleja

En caso de apendicitis retrocecal es necesaria la movilización laparoscópica del ciego y el colon ascendente para descubrir la punta y la base del apéndice. El ciego se sujeta a lo largo de la cintilla cólica con una pinza atraumática roma y se tracciona en direcciones superior y medial. Esta maniobra permite la sección de las inserciones del colon en la pared lateral derecha. El plano avascular a lo largo de la línea blanca de Toldt se puede incidir con el gancho, las tijeras u otro instrumento de disección cortante. Esto facilitará la movilización del colon, que después se puede completar con técnica roma. Una vez identificado el apéndice, la base se puede seccionar según lo descrito antes, con una grapadora lineal laparoscópica. El mesoapéndice suele estar adherido a la base del ciego y se debe tener cuidado para prevenir la lesión del intestino adyacente durante la disección del mesoapéndice. Si el apéndice está necrosado, a pesar de todo se puede usar la grapadora lineal para seccionar la base. Si lo considera necesario, el cirujano puede realizar después una cecectomía parcial, resecando un segmento de ciego, incluida la base apendicular. Esa línea de grapado se puede sobresuturar con hilo absorbible si existe alguna preocupación por la integridad del cierre. Cuando se reseca una porción del ciego, hay que identificar la válvula ileocecal para prevenir la lesión del intestino delgado. Para una apendicitis complicada con absceso pélvico identificado antes de la operación, el tratamiento apropiado es la punción y el drenaje guiados por TC, y posteriormente una apendicectomía laparoscópica. Sin embargo, la identificación de un absceso intraabdominal o pélvico en el momento de la cirugía también se puede resolver mediante laparoscopia. Después de la extirpación del apéndice, la cavidad del absceso se debe drenar y desbridar. Hay que irrigar repetidamente, hasta conseguir que el lavado sea claro.

### Técnicas alternativas

Aunque la técnica de grapado descrita es fiable y reproducible, existen otras técnicas para la sección del apéndice y el mesoapéndice. De forma análoga a la apendicectomía abierta, se pueden colocar laparoscópicamente varias ligaduras antes de seccionar el apéndice. Sin embargo, es mejor seccionar primero el mesoapéndice (con hemoclips o con el bisturí ultrasónico), con lo que el apéndice queda sujeto sólo por su base, y así resulta más fácil colocar las ligaduras. El espécimen se secciona después entre las ligaduras y se reseca.

### Apendicectomía blanca (negativa)

En alrededor del 15% de los pacientes operados por apendicitis, el apéndice no es la causa del dolor. Si se encuentra un apéndice

normal, se debe realizar una apendicectomía para evitar un dilema diagnóstico en el futuro. Se procederá a evaluar cuidadosamente la cavidad abdominal para buscar otras patologías, como salpingitis, colecistitis, diverticulitis (del colon o del divertículo de Meckel), perforación duodenal o gástrica o adenitis mesentérica. Si se identifica una enfermedad inflamatoria intestinal activa en la región pericecal (es decir, posible enfermedad de Crohn), el apéndice no se debe reseca por el riesgo de una complicación del muñón. Este paciente debe ser valorado médicamente y tratado específicamente para la enfermedad inflamatoria intestinal.

## CUIDADOS POSTOPERATORIOS

El cuidado después de la apendicectomía laparoscópica variará en función de la gravedad del cuadro. Una dosis preoperatoria de antibióticos es suficiente para la apendicitis simple, mientras que para la apendicitis complicada puede ser necesario un ciclo más largo postoperatorio. El control del dolor se obtiene mediante ketorolaco intravenoso pautado más morfina intravenosa/analgésico oral intermitente. La dieta líquida se puede iniciar inmediatamente después de la cirugía en los casos no complicados. Se ha descrito menos íleo paralítico y menor frecuencia de tromboembolismo venoso con la deambulación precoz, que debe iniciarse inmediatamente después de la cirugía. Una vez que el paciente tolera los líquidos, obtiene control suficiente del dolor y muestra estabilidad hemodinámica, puede ser dado de alta a su domicilio; esto ocurre con frecuencia en menos de 24 horas. Habitualmente está indicado el control a los 7-10 días después de la cirugía para retirar los apósitos y evaluar las heridas.

## COMPLICACIONES ESPECÍFICAS DEL PROCEDIMIENTO

Las complicaciones específicas de la apendicectomía, tanto abierta como laparoscópica, incluyen íleo paralítico, infección superficial de la herida, absceso intraabdominal, fístula enterocutánea y absceso perirrectal. La aparición de íleo paralítico es hasta cierto punto impredecible, pero se puede esperar algún grado de íleo en el paciente con apendicitis perforada purulenta. El tratamiento sigue siendo sintomático, aunque es de esperar que aparezcan nuevos fármacos. La incidencia de infección superficial de la herida parece disminuir en la apendicectomía laparoscópica comparada con el abordaje abierto. El tratamiento también es el clásico de drenaje de la herida con o sin antibióticos. Existen datos de metaanálisis recientes que sugieren que la incidencia de abscesos intraabdominales puede ser más alta después de la apendicectomía laparoscópica comparada con la operación abierta. Esta interesante observación requiere estudio cuidadoso. Minimizar la irrigación intraabdominal extensa puede disminuir dicha complicación postoperatoria. El tratamiento estándar del absceso intraabdominal (drenaje percutáneo con antibióticos) se aplica en esta complicación de la apendicectomía. El absceso perirrectal tiene una patogenia similar a la del absceso intraabdominal (es decir, eliminación inadecuada de las bacterias y detritus), pero en el primer caso el material drena en la pelvis y el retroperitoneo, y el absceso se trata con incisión y drenaje. El desarrollo de una fístula enterocutánea se trata con un protocolo no quirúrgico estándar que admite diversas variaciones, pero que básicamente incluye estabilización, asegurar un drenaje adecuado, pruebas diagnósticas para determinar la anatomía de la fístula, un periodo de soporte nutricional con observación y cirugía para los pacientes en los que fracasan las medidas conservadoras.



## RESULTADOS Y EVOLUCIÓN

Diversos metaanálisis han documentado la seguridad y la eficacia de la apendicectomía laparoscópica comparada con la intervención abierta. Todas las ventajas de la cirugía mínimamente invasiva se aplican a la apendicectomía laparoscópica. Habitualmente el paciente muestra: 1) menos dolor; 2) menor necesidad de analgésicos; 3) mejor resultado estético; 4) estancia hospitalaria más corta, y 5) menos complicaciones relacionadas con la incisión. Como ya se ha expuesto, parece existir una incidencia más alta de absceso intraabdominal después del abordaje laparoscópico que tras cirugía abierta. Todavía no se conoce por completo la razón de ese hecho. La causa anatomopatológica puede guardar relación con la posible diseminación de material infectado por una técnica laparoscópica insuficientemente cuidadosa. Otra crítica de la apendicectomía laparoscópica comparada con el abordaje abierto ha sido el mayor gasto que ocasiona la intervención laparoscópica. Dicho gasto se puede compensar en parte con el instrumental reutilizable. Además, es de esperar que el tiempo operatorio del cirujano disminuya según aumenta su experiencia, lo que también significa una reducción del costo de la operación.

### Lecturas recomendadas

- Cothren CC, Moore EE, Johnson JL, et al: Can we afford to do laparoscopic appendectomy in an academic hospital? *Am J Surg* 2005;190(6):950–954.
- Curet M, Allen D, Josloff R, et al: Laparoscopy during pregnancy. *Arch Surg* 1996;131:546–551.
- Frazee R, Bohannon W: Laparoscopic appendectomy for complicated appendicitis. *Arch Surg* 1996;131:509–513.
- Lukish J, Powell D, Morrow S, et al: Laparoscopic appendectomy in children: The use of the endoloop vs. the endostapler. *Arch Surg* 2007;142(1):58–61.
- Ortega AE, Hunter JG, Peters JH, et al: A prospective, randomized comparison of laparoscopic with open appendectomy. *Laparoscopic Appendectomy Study Group. Am J Surg* 1995;169(2):208–212.
- Wehrman WE, Tangren CM, Inge TH: Cost analysis of ligature versus stapling techniques of laparoscopic appendectomy in children. *J Laparoendosc Adv Surg Tech A* 2007;17(3):371–374.
- Wu JM, Chen KH, Lin HF, et al: Laparoscopic appendectomy in pregnancy. *J Laparoendosc Adv Surg Tech A* 2005;15(5):447–450.
- Yau KK, Siu WT, Tang CN, et al: Laparoscopic versus open appendectomy for complicated appendicitis. *J Am Coll Surg* 2007;205(1):60–65.

## Colecistectomía laparoscópica

En términos de cantidad, probablemente existen más expertos en colecistectomía laparoscópica que en cualquier otra operación mínimamente invasiva. Casi todos los cirujanos generales practican esta intervención, muchos la realizan en numerosas ocasiones y la mayoría de ellos la hacen muy bien. Así que en modo alguno podemos considerarnos los «campeones» de la colecistectomía laparoscópica. En este capítulo sólo pretendemos ofrecer nuestra perspectiva, producto de realizar numerosas operaciones y de leer y escuchar lo que han escrito y dicho otros autores sobre los aspectos técnicos de la colecistectomía laparoscópica.

La transición desde la colecistectomía abierta hasta la laparoscópica ocurrida al principio de la década de 1990 sigue siendo un claro ejemplo de cómo *no* se debe introducir una nueva tecnología. La proliferación de lesiones de las vías biliares relacionadas durante esta transición sólo fue superada por el entusiasmo de los medios de comunicación y por los agentes medicolegales que divulgaron y persiguieron estas complicaciones. Como miembros de la comunidad quirúrgica, los autores no tienen más remedio que calificar de desafortunado este capítulo de la historia de la cirugía mínimamente invasiva. Simplemente, la prisa por adoptar la nueva tecnología fue excesiva y mal planeada. A pesar de todo, la transición a la colecistectomía laparoscópica se completó con rapidez y el problema de la lesión del conducto biliar común está ahora más controlado, aunque no eliminado.

Los autores creen que una disección cuidadosa es fundamental al realizar una colecistectomía laparoscópica. Por tanto, a continuación describen con detalle las maniobras técnicas que utilizan para conseguir dicha disección. Otros cirujanos se basan en la colangiografía intraoperatoria para obtener la misma información que los autores obtienen mediante disección. El tema de la colangiografía intraoperatoria sistemática frente a la selectiva se ha debatido una y otra vez en la bibliografía médica. No se volverá a plantear aquí esta controversia; simplemente se reconoce su existencia y la posibilidad de emplear múltiples estrategias para realizar una colecistectomía laparoscópica segura.

### INDICACIONES OPERATORIAS

La indicación para la colecistectomía en la gran mayoría de los pacientes es la litiasis biliar sintomática. Esta indicación cubre múltiples manifestaciones clínicas, desde episodios ocasionales de cólico biliar hasta la colecistitis gangrenosa y la pancreatitis litiásica. Si el paciente tiene síntomas de litiasis biliar y no presenta ninguna

contraindicación absoluta para la operación bajo anestesia general, habitualmente está indicada la colecistectomía laparoscópica. El tratamiento no operatorio de los cálculos biliares (p. ej., ácidos biliares orales o litotricia con ondas de choque) tiene una eficacia limitada. La extirpación sistemática de la vesícula biliar por colelitiasis asintomática es más discutible, pero puede constituir una alternativa terapéutica razonable en el paciente con una o más de las características siguientes: vesícula «en porcelana» (es decir, calcificada), masa o pólipo en la vesícula biliar, edad joven, diabetes mellitus, trasplante de órgano, anemia drepanocítica y otras (la lista de posibles indicaciones sigue creciendo). La colecistectomía incidental por colelitiasis asintomática también puede ser una opción razonable durante la cirugía bariátrica u otras intervenciones gastrointestinales.

El mejor momento para operar una colecistitis aguda es objeto de controversia; existen abundantes datos retrospectivos para apoyar la colecistectomía inmediata, la operación diferida varios meses y cualquiera de las opciones intermedias. No hay duda de que la extirpación de una vesícula con inflamación aguda es más difícil que la extirpación de una vesícula no inflamada, pero, como han demostrado numerosos autores, la operación se puede llevar a cabo en la fase aguda sin que aumente la incidencia de complicaciones. Los autores prefieren tratar médicamente durante hasta una semana al paciente con colecistitis aguda (líquidos i.v., antibióticos, reposo intestinal, alivio del dolor) y después extirpar la vesícula biliar en condiciones «subagudas». Si el paciente empeora durante las primeras 24-48 horas con este tratamiento, consideran indicada la colecistectomía urgente. Si el paciente tiene colecistitis gangrenosa con inflamación intensa que ha hecho particularmente peligrosa la disección en la región del hilio hepático, la colecistectomía parcial laparoscópica con drenaje es una posible opción terapéutica.

El mejor momento para la colecistectomía tras una pancreatitis litiásica también es discutible. Para el paciente en situación crítica con una necrosis pancreática extensa, la colecistectomía laparoscópica precoz generalmente es peligrosa e ineficaz, pues el daño ya está hecho. La colecistectomía precoz es más razonable para el paciente con pancreatitis leve, diagnosticada sobre todo por las pruebas de laboratorio. La dificultad para decidir el momento de la colecistectomía recae en los casos situados entre estos dos extremos. En general, los autores toman la decisión según la estabilidad clínica del paciente y prefieren realizar la colecistectomía laparoscópica electiva por pancreatitis litiásica en los pacientes cuya enfermedad se ha estabilizado o mejorado mucho.

Ocasionalmente, algún paciente es remitido para el tratamiento por cólico biliar, pero el paciente no tiene cálculos. En esta situación, se debe realizar una valoración cuidadosa en busca de otra causa de los síntomas (v. «Valoración preoperatoria»); si los resultados del estudio descartan otros diagnósticos (p. ej., enfermedad ulcerosa péptica, disfunción del esfínter de Oddi), o si se demuestra una disminución del vaciado de la vesícula biliar sin disfunción del esfínter, la colecistectomía puede aliviar los síntomas del paciente. El diagnóstico en esta situación podría ser de «colecistitis alitiásica». Esta entidad particular se ha descrito de forma característica en los pacientes críticos, en los que las manifestaciones clínicas son típicamente mucho más graves.

## EVALUACIÓN PREOPERATORIA

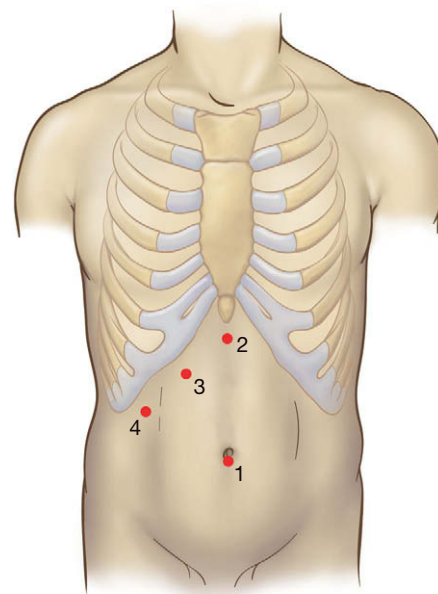
Los objetivos de la valoración preoperatoria para la colecistectomía laparoscópica se pueden organizar de la forma siguiente: 1) confirmar el diagnóstico clínico con datos objetivos; 2) evaluar el estado del conducto biliar común; 3) determinar si será necesaria la colangiopancreatografía retrógrada endoscópica (CPRE), y 4) aclarar la indicación y la urgencia de la intervención en relación con el estado de salud actual y los antecedentes del paciente. Las pruebas habituales deben incluir estudio bioquímico amplio (con pruebas de función hepática, amilasa, lipasa), recuento hematológico completo y ecografía abdominal. Si hay evidencia de obstrucción biliar, se puede hacer una CPRE preoperatoria, que es la preferencia habitual de los autores. Con este procedimiento, se puede limpiar el conducto biliar común antes de la colecistectomía laparoscópica; si la limpieza no es posible, el cirujano debe preparar una estrategia para hacer frente a la situación (consultar el cap. 21 sobre colangiografía y exploración de la vía biliar).

En el paciente con colecistitis aguda, la tomografía computarizada (TC) abdominal puede contribuir a determinar la gravedad del proceso. Si el diagnóstico de colecistitis no está claro, el estudio del vaciamiento vesicular con una gammagrafía isotópica (colecistografía o gammagrafía hepatobiliar con ácido iminodiacético [HIDA]) puede ayudar a resolver la duda si se demuestra falta de llenado de la vesícula biliar. Si no existen cálculos en un paciente diagnosticado de cólico biliar, la valoración extensa mediante las pruebas anteriores y posiblemente con estudio gastrointestinal alto, resonancia magnética (RM), esofagogastroduodenoscopia (EGD) y CPRE con manometría del esfínter de Oddi puede determinar la causa del dolor. La colecistectomía se realiza con frecuencia por síntomas vagos en pacientes sin cálculos biliares; con el fin de evitar la extirpación innecesaria de la vesícula, el cirujano debe comprobar que no existen otras causas tratables de los síntomas del paciente.

## POSICIÓN DEL PACIENTE Y COLOCACIÓN DE LOS TRÓCARES

El paciente se coloca en decúbito supino sobre la mesa de operaciones con el brazo derecho recogido. La mesa de operaciones debe permitir usar un aparato de rayos X con arco, por si es necesaria la colangiografía intraoperatoria. Si se considera probable la conversión a cirugía abierta, puede ser útil colocar al paciente sobre la mesa de quirófano de forma que con la flexión de la misma se ayude a mantener abierta la región subcostal. El cirujano se coloca de pie a la izquierda del paciente y frente al monitor; el ayudante se sitúa a la derecha.

Los autores prefieren establecer el neumoperitoneo mediante la inserción de una cánula de Hasson en el ombligo (fig. 20-1). Si existe una incisión antigua en ese lugar, se puede obtener acceso intra-



**FIGURA 20-1.** Posiciones de los trócares para una colecistectomía laparoscópica. Las posiciones 1 y 2 corresponden a trócares de 10 mm; la 3 y la 4 corresponden a trócares de 5 mm.

abdominal con una aguja de Veress o un trócar óptico romo en otro punto. Después de la insuflación, se inspecciona la región de la vesícula biliar y se inserta un trócar de 5 mm subcostal en la línea medioclavicular derecha, aproximadamente sobre la vesícula biliar. Después se inserta un trócar de 10 mm en la región subxifoidea justo a la derecha del ligamento falciforme. La mesa se inclina para elevar el lado derecho y se utiliza una posición de Trendelenburg inversa (con la cabeza elevada). La vesícula biliar se sujeta y se eleva, y el segundo trócar de 5 mm se inserta en una posición que permita sujetar el fondo del órgano sin causar interferencia con los otros trócares (habitualmente, más bajo que el otro trócar de 5 mm y en la línea axilar anterior derecha).

## TÉCNICA OPERATORIA

Con frecuencia es necesario liberar adherencias entre la vesícula y el epiplón, el colon transverso o el duodeno, de forma que se pueda visualizar la vesícula biliar. En presencia de inflamación aguda, estas adherencias se pueden romper a veces por disección roma; si las adherencias son crónicas, quizás sea preferible seccionarlas para evitar el desgarro tisular y la hemorragia. Los autores prefieren la disección cuidadosa con el electrobisturí de gancho durante la mayor parte de esta operación. Algunos autores han desaconsejado el uso del electrobisturí, sobre todo en la región del triángulo de Calot, por temor a la lesión electrotérmica de estructuras biliares o vasculares. Estas lesiones ocurren ciertamente si el gancho se usa de forma incorrecta. La definición de los autores de «uso correcto» del gancho implica las condiciones siguientes: al aplicar energía, se ve siempre la punta del gancho, el gancho estira siempre separándose del tejido, no se empuja nunca el gancho hacia el tejido y el tejido se disecciona siempre por capas finas para evitar la lesión de una estructura vital. La energía se debe aplicar en tandas cortas, menores de un segundo, sobre todo dentro del triángulo de Calot; una porción de tejido que requiera una aplicación más larga para su hemostasia probablemente no se deba manipular con el gancho, sino con ligadura o clips. Las tijeras de electrocoagulación también son una opción para esta intervención, pero los autores prefieren el gancho porque ofrece un funcionamiento excelente como disector en ángulo recto.



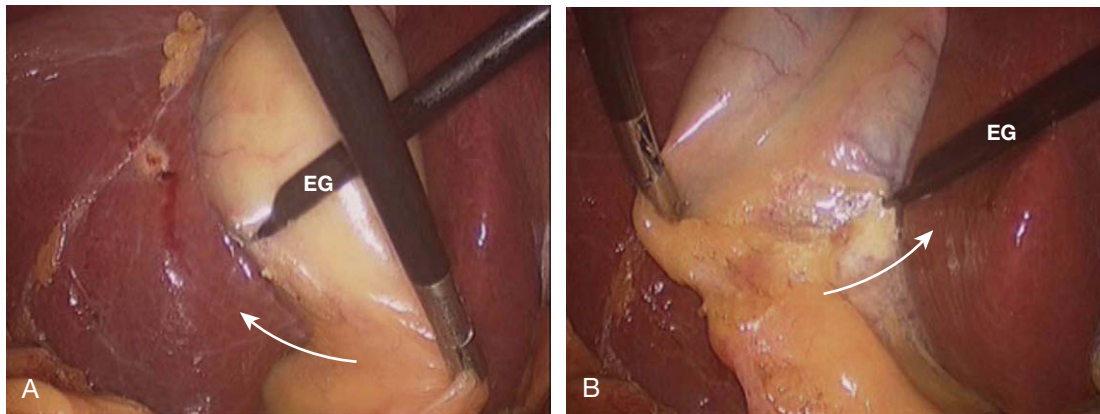


FIGURA 20-2. A, incisión lateral del peritoneo. B, incisión medial del peritoneo. Las flechas indican la dirección de las incisiones peritoneales.

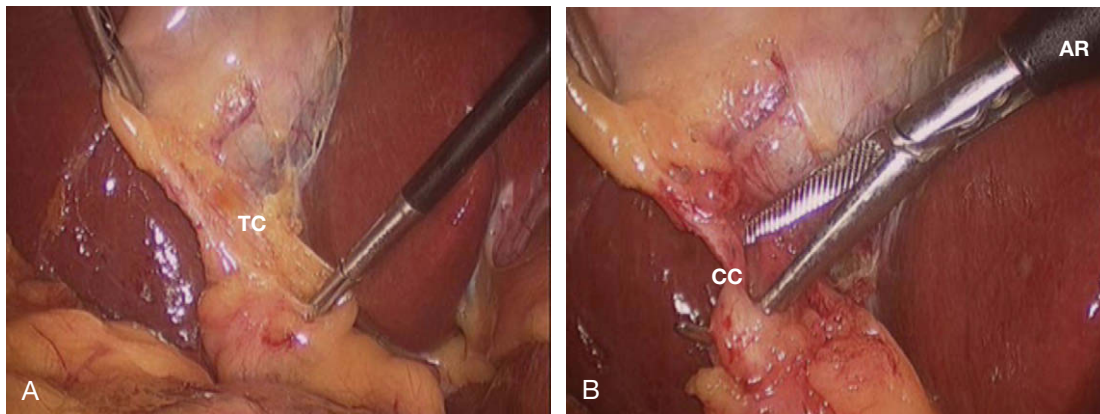


FIGURA 20-3. A, el peritoneo sobyacente a la unión del infundíbulo con el conducto cístico se ha disecado suavemente con una pinza. B, un disector en ángulo recto (AR) crea una ventana por detrás del conducto cístico (CC). TC, región del triángulo de Calot.

Después de eliminar las adherencias epiploicas, el cirujano puede encontrar la vesícula con líquido en su interior y demasiado tensa, y tener problemas para sujetarla con la pinza. En este caso es preferible puncionar el fondo de la vesícula con una aguja de aspiración laparoscópica y descomprimirla. El punto de entrada de la aguja se debe cerrar después con clips o con una sutura. Si la vesícula todavía no se puede sujetar con un instrumento de 5 mm, uno de los trócares laterales derechos de 5 mm se puede sustituir por uno de 10 mm para permitir el empleo de una pinza atraumática más grande o unas pinzas de Babcock. En este punto, el primer ayudante eleva el fondo de la vesícula biliar sobre el hígado a través del trócar lateral derecho.

Los autores prefieren comenzar la disección de la vesícula biliar por el infundíbulo y descartar el abordaje «desde arriba hacia abajo», ni siquiera en presencia de inflamación aguda intensa. Se hace una incisión con forma de V en el peritoneo (solamente) sobre el infundíbulo, empleando el gancho. Cada rama de la V se extiende hacia arriba sobre el lado respectivo de la vesícula (fig. 20-2). Es importante aplicar las reglas de «uso correcto» del electrobisturí durante esta disección y la subsiguiente para evitar lesiones de las estructuras subyacentes. Algunos cirujanos prefieren sujetar el peritoneo del infundíbulo y simplemente desgarrarlo hacia abajo para exponer las estructuras vitales subyacentes. Los autores consideran esta técnica estéticamente desagradable y potencialmente ruda y peligrosa para los conductos y los vasos subyacentes.

Después de hacer la V, el peritoneo se desplaza hacia abajo con disección roma cuidadosa (fig. 20-3A). El objetivo de la disección en este momento es identificar la unión del cuello de la vesícula

biliar (infundíbulo) con el conducto cístico. Los autores lo consiguen con una disección amplia y concienzuda del triángulo de Calot, no emplean la colangiografía de forma sistemática. La indicación principal de los autores para la colangiografía es la sospecha de coledocolitiasis, que habitualmente se encuentra en sólo el 10-20% de sus casos (v. cap. 21 sobre colangiografía intraoperatoria y exploración del conducto biliar común). En ocasiones, el infundíbulo es algo redundante y cubre la unión del conducto cístico con el conducto biliar común. Si esta región no se diseca, el cirujano puede pasar por alto un conducto cístico corto y seccionar en su lugar el conducto biliar común.

La unión del infundíbulo vesicular con el conducto cístico se debe disecar y limpiar circunferencialmente (fig. 20-3B). Esto implica la necesidad de abrir el espacio entre la parte posterior de la vesícula y el lecho hepático. Los autores movilizan sistemáticamente el tercio o la mitad inferior de la vesícula respecto al lecho hepático antes de ligar y cortar cualquier estructura tubular en el triángulo de Calot. Si la vesícula biliar se libera suficientemente del lecho hepático a este nivel y la pared posterior de la vesícula es claramente visible, el cirujano puede estar seguro de que el conducto biliar común no está adherido a la pared posterior de la vesícula (un escenario común en las lesiones biliares catastróficas, cuando se reseca un segmento del conducto biliar común). La otra ventaja de la movilización precoz de la vesícula biliar respecto al lecho hepático consiste en la identificación de cualquier malformación ductal o vascular.

Durante la disección en el triángulo de Calot, el cirujano no debe centrarse en una sola visión de la disección. Debe cambiar

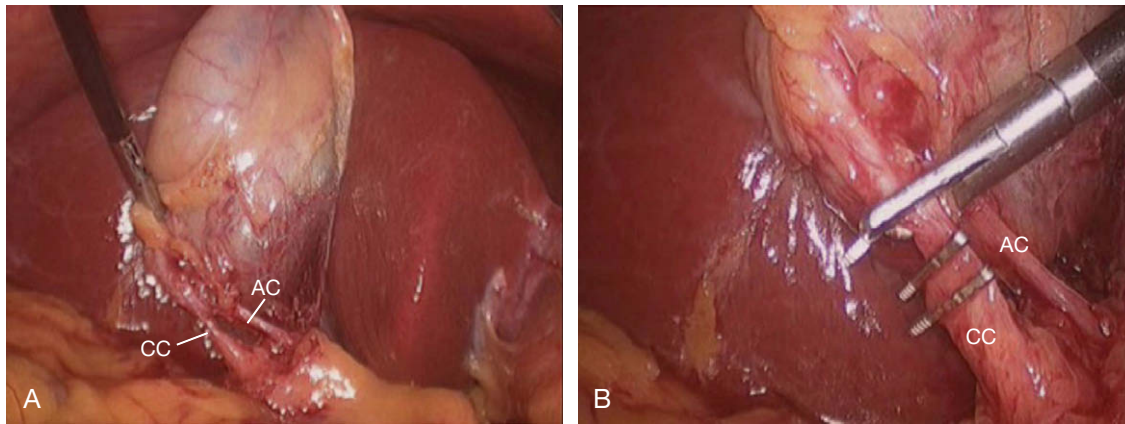


FIGURA 20-4. A, disección completada de la región del triángulo de Calot mostrando el conducto cístico (CC) y la arteria cística (AC). B, el conducto cístico se ha ligado con dos clips y ahora está siendo cortado con las tijeras de gancho.

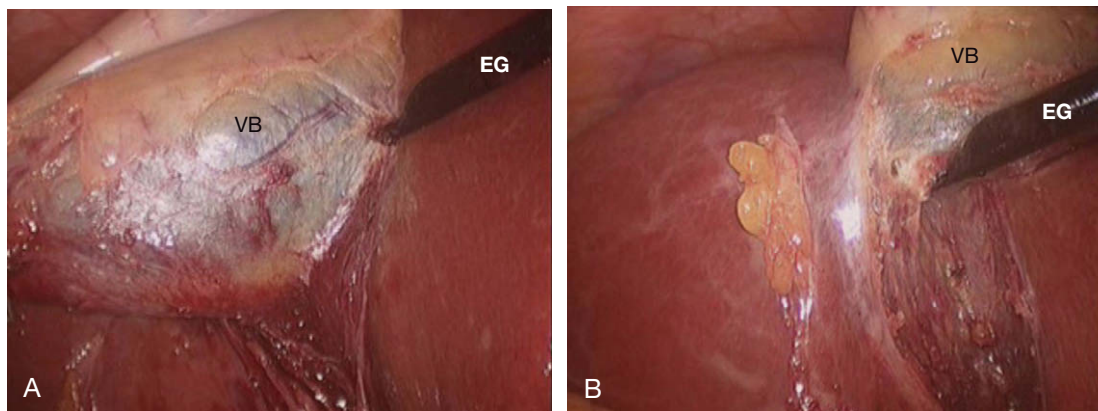


FIGURA 20-5. A, la vesícula biliar (VB) se tracciona en sentido lateral, lo que permite la sección de las adherencias mediales con el hígado mediante el electrobisturí de gancho (EG). B, la vesícula biliar se tracciona en sentido medial, lo que permite una sección similar de las adherencias laterales con el electrobisturí de gancho.

con frecuencia el ángulo de visión, mover la vesícula biliar y acceder al infundíbulo desde una dirección tanto lateral como medial. La tracción lateral de la vesícula biliar tiene una importancia especial, ya que tiende a abrir la vesícula, el infundíbulo y el conducto cístico, separándolos del lecho hepático y del conducto común. Se deben hacer reevaluaciones frecuentes de la disposición anatómica conforme progresa la disección, y el cirujano debe cuestionarse continuamente cualquier supuesto que haya hecho sobre la anatomía y desconfiar de las estructuras conforme aparecen en el campo de visión.

La mayoría de las veces, la arteria cística ocupa una posición medial y ligeramente posterior al conducto cístico (fig. 20-4A). La identidad de la arteria se puede verificar siguiéndola hacia arriba en el cuerpo de la vesícula, donde forma una arcada. Además, si el cirujano reduce la tracción sobre la vesícula, podrá ver la pulsación de la arteria. Otro indicador de la posición de la arteria cística es la presencia de un ganglio linfático anterior a la arteria en su punto medio. Una vez anatomizada la unión del infundíbulo y el conducto cístico, el cirujano puede colocar clips y seccionar con confianza el conducto cístico y la arteria cística (fig. 20-4B). Habitualmente, se colocan dos clips en el conducto y dos en la arteria, y un clip en el lado del espécimen. Un error común del cirujano en periodo de formación es no dejar espacio suficiente entre los clips para cortar la estructura con unas tijeras. El clip del lado de la pieza se puede colocar sin peligro bien alto para dejar espacio para las tijeras. El

cirujano no debe cortar un vaso o conducto a ras del clip, puesto que este clip tendrá riesgo de saltar accidentalmente. Con el uso de esta técnica de disección completa del triángulo de Calot antes de ligar y cortar, los autores todavía no han tenido ningún caso de lesión del conducto biliar común.

Una vez realizada la disección y controlados la arteria y el conducto císticos, la porción superior de la vesícula biliar se separa del lecho hepático mediante el electrobisturí de gancho (fig. 20-5). El cirujano debe disecar cerca de la pared vesicular manteniéndola en tracción respecto al hígado. Los autores sospechan que algunas lesiones ductales altas (en la confluencia o por encima) infligidas, pero no necesariamente reconocidas, durante la colecistectomía laparoscópica, son secundarias al uso imprudente del bisturí eléctrico en el lecho hepático durante la última parte de la intervención. Después de separarla del lecho hepático, la vesícula biliar se coloca en una bolsa y se extrae del abdomen a través del trocar subxifoideo o del umbilical. Los autores inspeccionan la vesícula biliar en la mesa auxiliar para verificar la normalidad de la anatomía y detectar la presencia de masas no sospechadas. Se comprueba la hemostasia del lecho hepático y el cuadrante superior derecho se lava con suero fisiológico. Si la disección ha sido particularmente difícil o con hemorragia, se puede dejar un drenaje aspirativo en la fosa vesicular y sacarlo por la incisión de uno de los trócares de 5 mm. Se vacía el neumoperitoneo, se cierra la fascia de los trócares de 10 mm y la intervención ha terminado.



## CUIDADOS POSTOPERATORIOS

La colectistomía típica se puede hacer en régimen ambulatorio o con estancia de 24 horas; los pacientes ancianos o los más debilitados pueden necesitar un periodo de observación más largo. Si un paciente con un buen estado de salud previo no está suficientemente bien para darle de alta el primer día del postoperatorio, debe sospecharse alguna complicación. Se administra una dieta de líquidos claros la tarde de la cirugía y al día siguiente se puede suministrar una dieta normal. Las instrucciones habituales de no levantar peso se dan en el momento del alta y las visitas de control se pueden programar para al cabo de una semana y de un mes. También se instruye al paciente para que informe si nota fiebre, distensión abdominal, estreñimiento, dolor abdominal difuso, ictericia o supuración por la incisión.

## COMPLICACIONES ESPECÍFICAS DEL PROCEDIMIENTO

Las complicaciones intraoperatorias incluyen perforación vesicular con vertido de cálculos, hemorragia, enterotomía accidental y lesión del conducto biliar común. La perforación de la vesícula es una complicación relativamente benigna; la solución más sencilla consiste en aspirar y vaciar la vesícula con el aspirador y retirar los cálculos esparcidos. Al final de la intervención, se debe irrigar el cuadrante superior derecho con abundante suero fisiológico hasta que se aspire líquido claro. La hemorragia del lecho hepático se suele controlar con el electrobisturí. Se pueden producir hemorragias más intensas si se lesionan estructuras del hilio hepático como la vena porta o, más frecuentemente, la arteria cística. Estas lesiones se evitarán si se disecciona cerca del infundíbulo de la vesícula biliar en vez de cerca del hilio hepático. La presencia de una vesícula infectada o inflamada con adherencias vasculares en la región del hilio hepático aumenta el riesgo de hemorragia. No está claro que la conversión a cirugía abierta en caso de inflamación intensa disminuya el riesgo de una complicación hemorrágica.

La lesión del conducto biliar común puede ser secundaria a múltiples mecanismos y el estudio completo de esta complicación excede el ámbito de este capítulo. El mejor método para evitar una lesión de vías biliares es realizar una disección cuidadosa junto a una colangiografía si es necesaria (v. apartados anteriores). La lesión del conducto biliar común puede ocurrir a pesar de todas las medidas preventivas y no indica necesariamente una mala praxis. La sección parcial del conducto común identificada durante la operación se puede controlar laparoscópicamente por medio de la colocación de un tubo en T, en función de la experiencia del cirujano. La sección completa (o más frecuentemente, una resección segmentaria) del conducto biliar común se puede tratar mediante una coledocoyunostomía en Y de Roux, realizada por un cirujano que tenga experiencia en esta operación. La enterotomía accidental identificada durante la operación (en el duodeno o secundaria a lesión de algún asa intestinal por un trócar) se debe tratar con cierre primario. El tratamiento de la coledocolitiasis se estudia con detalle en el capítulo 21, al hablar de la colangiografía y la exploración del conducto biliar común.

Las complicaciones postoperatorias de la colectistomía laparoscópica incluyen fuga por el muñón cístico, cálculo residual, lesión del conducto biliar común no reconocida y perforación intestinal inadvertida. La fuga por el muñón cístico se presenta habitualmente

como una colección de líquido (biloma) en el hipocondrio derecho. El paciente puede presentar hiperbilirrubinemia (conjugada) aislada. Se debe realizar un estudio con TC (para diagnosticar el biloma) y CPRE (para determinar el origen del biloma). Si el biloma está causado por fuga por el lecho hepático, se puede drenar por vía percutánea, y suele ser autolimitado. La fuga por el muñón cístico necesitará drenaje percutáneo y colocación endoscópica de una endoprótesis en el conducto biliar común. Si la fuga procede de una lesión no reconocida del conducto biliar, se debe tratar según lo descrito anteriormente. La perforación intestinal inadvertida suele ser secundaria a la colocación de un trócar y, con menos frecuencia, a lesión duodenal. Esta complicación puede no detectarse durante varios días y conlleva un riesgo alto de morbilidad si no se detecta durante los 3-4 primeros días del postoperatorio. En la actual era de la cirugía ambulatoria, tiene una importancia extrema que el paciente sepa reconocer los síntomas sugestivos de perforación intestinal; por tanto, la instrucción del paciente es crítica.

## RESULTADOS Y EVOLUCIÓN

Cuando se realiza por colelitiasis sintomática, la satisfacción de los pacientes después de la colectistomía laparoscópica es notablemente alta (del 95% o más). Si la colectistomía está indicada por otros diagnósticos (p. ej., discinesia biliar), la satisfacción general de los pacientes cae a cifras de entre el 70-80%. Con respecto a las lesiones de conducto biliar común, es difícil conocer su incidencia real en la comunidad general; recientes metaanálisis grandes basados en datos retrospectivos sugieren que la incidencia es inferior al 0,5%. Esta tasa representa una mejoría en comparación con las cifras publicadas al principio de la década de 1990, pero, por su naturaleza, la publicación de datos puede estar sesgada. Sin embargo, tiene más importancia el hecho de que la colectistomía laparoscópica es ampliamente reconocida como la operación que anunció un cambio fundamental en el abordaje de la cirugía abdominal. Este cambio continúa en la actualidad y cada vez se realizan más operaciones con técnicas mínimamente invasivas. Además, la morbilidad asociada a incisiones grandes está recibiendo (con razón) más atención. La colectistomía laparoscópica constituyó el componente central de ese cambio de sistema.

### Lecturas recomendadas

- Adamsen S, Hansen OH, Funch-Jensen P, et al: Bile duct injury during laparoscopic cholecystectomy: A prospective nationwide series. *J Am Coll Surg* 1997;184:571-578.
- Carlson MA, Frantzides CT, Ludwig KA, et al: Routine of selective use of intraoperative cholangiography in laparoscopic cholecystectomy. *J Laparoendosc Surg* 1993;3:31-37.
- Davidoff AM, Pappas TN, Murray EA, et al: Mechanisms of major biliary injury during laparoscopic cholecystectomy. *Ann Surg* 1992;215:196-202.
- Frantzides CT, Sykes A: A re-evaluation of antibiotic prophylaxis in laparoscopic cholecystectomy. *J Laparoendosc Surg* 1994;4:375-378.
- Ludwig K, Bernhardt J, Steffen H, Lorenz D: Contribution of intraoperative cholangiography to incidence and outcome of common bile duct injuries during laparoscopic cholecystectomy. *Surg Endosc* 2002;16:1098-1104.
- Shea JA, Healey MJ, Berlin JA, et al: Mortality and complications associated with laparoscopic cholecystectomy: A meta-analysis. *Ann Surg* 1996;224:609-620.
- Strasberg SM, Hertl M, Soper NJ: An analysis of the problem of biliary injury during laparoscopic cholecystectomy. *J Am Coll Surg* 1995;180:101-125.



# Exploración laparoscópica de la vía biliar y colangiografía intraoperatoria

Langenbuch realizó la primera colecistectomía en 1882 y casi ocho años después, Courvoisier llevó a cabo la primera exploración de la vía biliar (EVB) con éxito. Mirizzi introdujo la colangiografía intraoperatoria en la década de 1930 y a principios de la década de 1940, Royer realizó y comunicó en Argentina la primera colangiografía laparoscópica. Calamé publicó en Europa trabajos sobre la colangiografía laparoscópica durante la década de 1950. Lo sucedido con el innovador trabajo de estos pioneros de la laparoscopia es un misterio. Sin embargo, en una conversación personal con el autor, Calamé indicó que su jefe le había sugerido que se ocupase de tareas más «productivas». Más de un siglo después de la primera colecistectomía, en 1985, Eric Muhe realizó en Boblingen (Alemania) la primera colecistectomía laparoscópica. Esta operación se convirtió más adelante en la técnica estándar para la enfermedad vesicular sintomática. Poco después se reintrodujo la colangiografía laparoscópica y aparecieron varias técnicas de cirugía mínimamente invasiva (CMI) para tratar la coledocolitiasis. Entre las maniobras utilizadas se incluyeron la administración de glucagón, el lavado de la vía biliar, la dilatación de la vía biliar distal/esfínter, la manipulación mediante catéter con balón, la extracción con cesta (con o sin guía radiológica) y la extracción coledocoscópica. Alrededor del 10% de los pacientes candidatos a colecistectomía presentan coledocolitiasis. El tratamiento definitivo de estos pacientes comprende la colecistectomía y la limpieza de toda la vía biliar o, si el conducto no puede limpiarse, el restablecimiento de la continuidad hepático-entérica mediante derivación o con una prótesis.

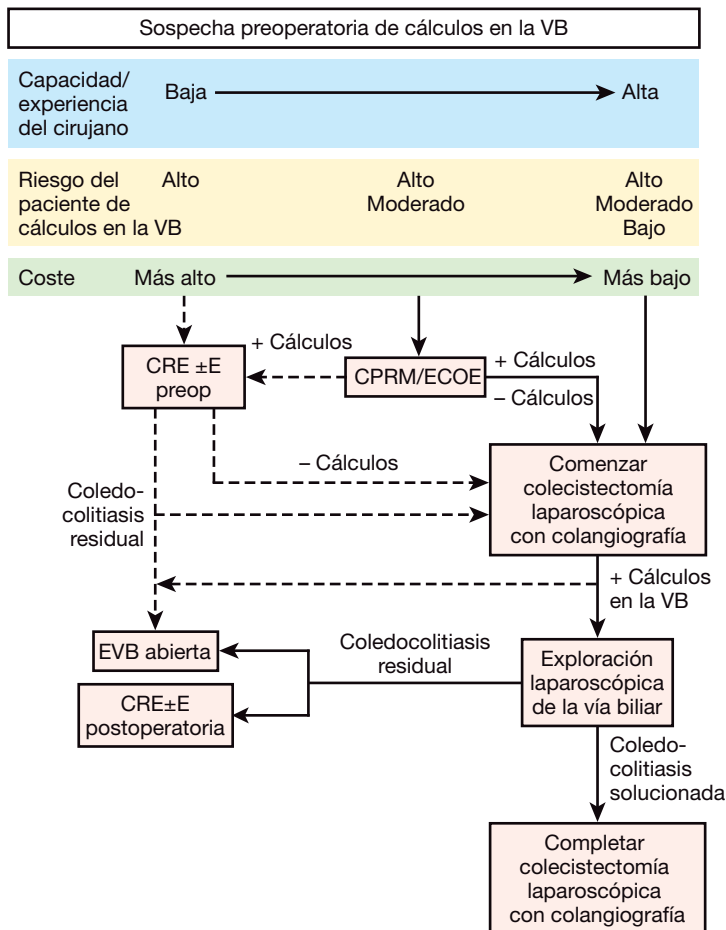
## INDICACIONES OPERATORIAS

La indicación más común para la exploración laparoscópica de la vía biliar (VB) es la colangiografía o la ecografía intraoperatoria anormal. Los resultados de los estudios preoperatorios, entre ellos alteraciones inexplicadas de las pruebas de función hepática, dilatación de la vía biliar, signos ecográficos de coledocolitiasis, pruebas gammagráficas, endoscópicas o radiográficas de obstrucción de la vía biliar, historia de pancreatitis biliar o sospecha de enfermedad de la VB, también pueden justificar la exploración laparoscópica del VB. Las contraindicaciones relativas más comunes para la exploración laparoscópica de la vía biliar (ELVB) son la falta de capacidad y entrenamiento para realizar las maniobras requeridas por la ELVB, la ausencia de cualquiera de las indicaciones previas, la coagulopatía severa no corregible y las anomalías locales en el hilio hepático que imposibilitan la exploración.

Los cálculos de la VB se pueden encontrar en tres situaciones clínicas distintas: antes, durante y después de la operación. En la primera situación el clínico tiene dos opciones: 1) colangiografía retrógrada endoscópica y extracción con o sin esfínterotomía (CRE±E) antes de la operación o 2) colecistectomía laparoscópica (CL) y ELVB. Ambas intervenciones tienen éxito para limpiar la vía biliar en más del 90% de los casos. Sin embargo, la CRE±E preoperatoria resulta normal en hasta el 40-60% de los casos. Además, los pacientes son expuestos a los riesgos adicionales de morbilidad de la CRE±E. Numerosos autores han sugerido que la elección del método de limpieza debe basarse en la experiencia del cirujano en intervenciones laparoscópicas, la disponibilidad local de endoscopistas expertos y el estado general del paciente.

Algunos autores han aconsejado estrategias que dependen de la probabilidad preoperatoria de coledocolitiasis: riesgo alto (ictericia, colangitis, coledocolitiasis demostrada, dilatación de la VB), riesgo medio (aumento de la bilirrubina, la fosfatasa alcalina y la amilasa; cálculos pequeños, pancreatitis) y riesgo bajo (ninguna de las anomalías anteriores). Aunque existe controversia sobre la clasificación de los pacientes en el esquema, esta estrategia tiene cierto valor. La CRE±E preoperatoria se debe considerar en los pacientes de alto riesgo atendidos en instituciones donde no se dispone de expertos en la ELVB. Para los pacientes con riesgo medio atendidos en este tipo de instituciones, se pueden considerar el estudio no invasivo preoperatorio del tracto biliar con colangiopancreatografía por resonancia magnética (CPRM) o la ecografía endoscópica (ECOE), que es algo más invasiva. El estudio intraoperatorio con colangiografía laparoscópica (CIOL) o ecografía laparoscópica (ECOL) también es apropiado en este grupo de pacientes sometidos a CL, sobre todo en instituciones donde se dispone de experiencia en la ELVB. Para los pacientes de bajo riesgo, las decisiones sobre una CIOL sistemática o selectiva suelen ser tomadas por el cirujano, aunque el autor recomienda con énfasis el empleo sistemático de la CIOL en todos los pacientes sometidos a CL.

Si la coledocolitiasis se descubre durante la operación, el cirujano puede continuar con una ELVB, convertir el caso en una exploración «abierta» de la vía biliar o dejar los cálculos para una CRE±E subsiguiente. Aunque todas estas alternativas son aceptables y se asocian a tasas de éxito del 90% o más, las dos últimas resultan más costosas y producen mayor morbilidad. Si la ELVB no tiene éxito o no se intenta, la decisión entre conversión a exploración «abierta» del colédoco o la CRE±E postoperatoria depende de la disponibilidad de endoscopistas expertos. La tercera situación, en la que se



**FIGURA 21-1.** Algoritmo para el manejo de los cálculos de la vía biliar (VB) sospechados antes de la colecistectomía. EVB, exploración de la vía biliar; CRE±E, colangiografía retrógrada endoscópica y extracción con o sin esfinterotomía; ECOE, ecografía endoscópica; CPRM, colangiopancreatografía por RM.

demuestran cálculos en la VB después de la operación, se suele tratar mejor con CRE±E. Estas consideraciones se ilustran en el algoritmo de la figura 21-1.

## POSICIÓN DEL PACIENTE Y COLOCACIÓN DE LOS TRÓCARES

Además del equipo básico usado para realizar la colecistectomía laparoscópica, para facilitar la ELVB pueden ser necesarios los instrumentos que se enumeran en la tabla 21-1. Para conseguir una eficiencia máxima, estos instrumentos se deben guardar en un lugar centralizado, preferiblemente en un carro para exploración de la vía biliar, que se pueda mover de un quirófano a otro si es necesario. La disposición de la sala de operaciones para una ELVB se muestra en la figura 21-2. Es útil usar una mesa de Mayo separada para los instrumentos de la ELVB. La colocación de los trócares (fig. 21-3) es muy similar a la utilizada para la colecistectomía laparoscópica.

## TÉCNICA OPERATORIA

### Abordajes quirúrgicos de la vía biliar

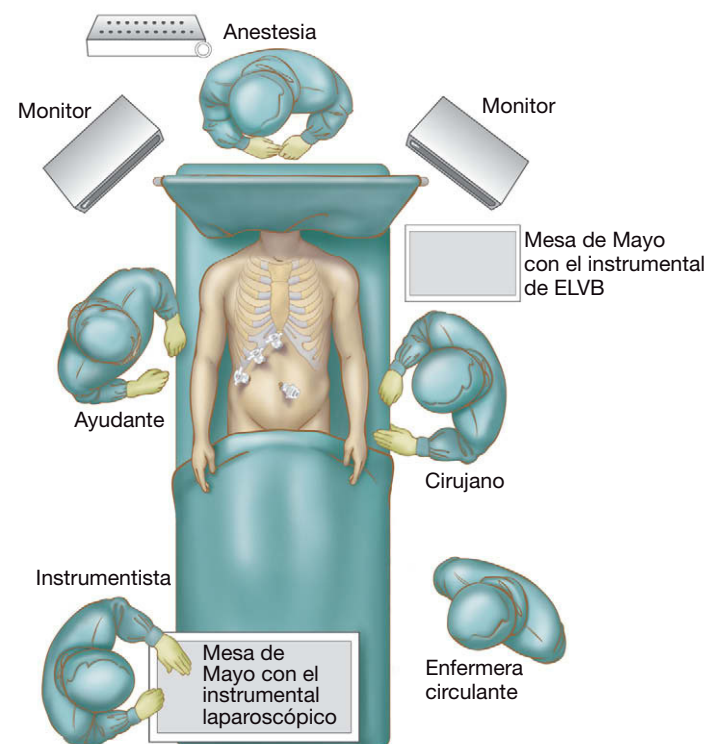
La exploración laparoscópica de la vía biliar se puede conseguir a través del conducto cístico o a través de una coledocotomía. Las características de los cálculos, el diámetro de los conductos, la disposición anatómica del triángulo de Calot (incluidos la localización

**Tabla 21-1.** Equipo utilizado para la exploración laparoscópica de la vía biliar\*

Catéter i.v. calibre 14-G y $\geq 2$ cm de longitud
Aparato de Rx (escopia) con arco en C
Glucagón, 1-2 mg (por vía i.v. administrado por anestesiólogo)
Catéteres con balón en la punta (recomendado 4-F, antes que 3-F o 5-F)
Cestas tipos Segura (4 alambres, planas, rectas, configuración en línea, $\leq 1$ mm diámetro total)
Alambre guía de diámetro 0,9 mm longitud $> 90$ cm
Dilatadores mecánicos «sobre alambre» (7 a 12-F) (usados en la mayoría de los departamentos de urología)
Dilatador neumático isobre alambre de alta presión
Tubos i.v. (para inyección de suero fisiológico por el coledocoscopia)
Pinzas atraumáticas (para la manipulación del coledocoscopia)
Coledocoscopia flexible con fuente de iluminación (recomendado $< 3$ mm de diámetro con canal de trabajo $> 1,1$ mm)
Segunda cámara
Segundo monitor (o segunda área de visualización en el monitor laparoscópico principal)
Conmutador de vídeo (para visualización simultánea en el mismo monitor de las imágenes laparoscópicas y coledocoscópicas o de la escopia)
Waterpik®
Litotriptor electrohidráulico o pulsátil
Sutura absorbible (sutura de ácido poliglicólico 4-0 o 5-0)
Tubo en T (transcoledocal) o tubo en C (transcístico)
Endoprótesis (recta 7-F o 10-F)
Esfinterotomía (para la esfinterotomía anterógrada)
Endoscopia de visión lateral (para la esfinterotomía anterógrada)

\*Algunos o todos pueden ser necesarios para una determinada operación.

de la unión del conducto cístico con el hepático común y el trayecto del cístico) y la capacidad del cirujano influirán en la decisión sobre el mejor abordaje para cada caso. Si parece factible un acceso transcístico, se suele intentar antes que la coledocotomía debido a que es menos invasivo y se asocia a menor tasa de morbilidad y mayor satisfacción del paciente. Los factores que influyen en la toma de decisiones se enumeran en la tabla 21-2. Las influencias negativas que se relacionan en esta tabla tienen un impacto mayor



**FIGURA 21-2.** Disposición del quirófano para la exploración laparoscópica de la vía biliar (ELVB).

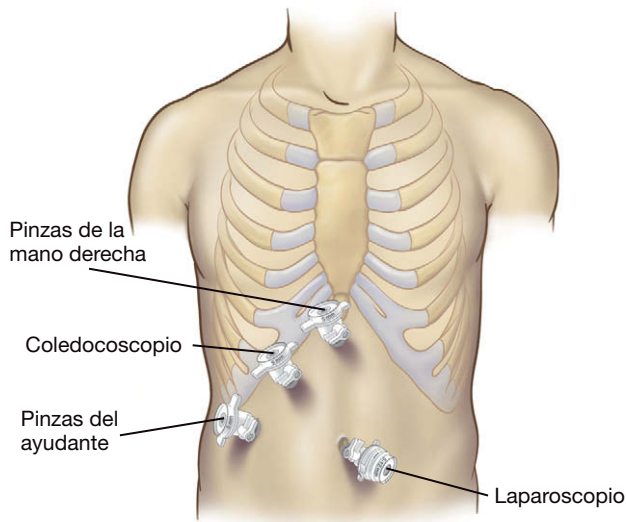


FIGURA 21-3. Colocación de los trócares y utilización para la exploración laparoscópica de la vía biliar.

sobre la elección de la vía de acceso que las influencias positivas o neutras. Es difícil acceder a la vía biliar proximal cuando se emplea el abordaje por el conducto cístico, a menos que este conducto sea muy corto o amplio y orientado unos 90° respecto a la vía biliar. Cuando se realiza una coledocotomía, el coledocoscopio puede ser dirigido proximalmente hacia el hepático común o distalmente hacia el colédoco.

### Técnicas de imagen para la vía biliar

El cirujano debe estar familiarizado con su método favorito para la visualización intraoperatoria de la vía biliar: colangiografía percutánea, colangiografía a través de un trócar o ECOL intraoperatoria. Aunque algunos cirujanos prefieren la ecografía, la mayoría se in-

clinan por la imagen radiológica. Actualmente se prefiere la radioscopia frente a la radiografía estática debido a que es más rápida y detallada y permite la interacción del cirujano con las imágenes en tiempo real, lo que significa que el cirujano pueda revisar toda la vía biliar moviendo el arco del aparato de rayos X mientras inyecta el material de contraste.

### Colangiografía percutánea

Con esta técnica se inserta una aguja/catéter i.v. calibre 14-G en sentido algo tangencial hacia el triángulo de Calot a través de la pared abdominal, aproximadamente 3 cm medial al trócar medio-clavicular. La aguja se saca y el catéter se usa como un manguito para la introducción del catéter de colangiografía. Ese manguito actúa también como un «minitrócar» que se puede usar para la introducción de balones de dilatación y cestas de Dormia durante la exploración de la vía biliar. El catéter se sujeta con pinzas colocadas a través del trócar epigástrico medial y se introduce en el conducto cístico y se fija con un clip aplicado perpendicularmente. Después se realiza la radioscopia.

### Colangiografía a través de un trócar

Este método requiere la retirada del instrumento de uno de los trócares, normalmente el medioclavicular. El catéter se introduce a través de ese trócar libremente o con algún instrumento que lo dirija al conducto cístico. Algunos instrumentos también fijan el catéter en el conducto cístico. El principal inconveniente de esta técnica es que usa un trócar existente, que en otro caso hubiese sido ocupado por un instrumento para obtener mejor exposición del hilio hepático. Además, la radioopacidad del instrumento puede dificultar la visualización de alguna parte de la vía biliar durante la radioscopia.

### Ecografía laparoscópica

En esta técnica se inserta un transductor ecográfico de 7,5 MHz y 10 mm de diámetro a través de un trócar de 10 mm y se coloca en contacto directo con los tejidos para obtener imágenes ecográficas en tiempo real. Los defensores de la ECOL sugieren que en sus manos es más rápida y más exacta que la colangiografía. Los críticos argumentan que la imagen radioscópica es más rápida que la ECOL y no requiere gasto en equipo adicional. Mientras que los colangiogramas se pueden utilizar como «mapas» de la anatomía biliar cuando existe inflamación importante, este uso no es posible con la ecografía. El interés por la ECOL para la valoración de la vía biliar ha aumentado, pero su empleo todavía no se ha generalizado.

### Preparación de la vía de acceso: dilatación del conducto cístico

Cuando son necesarias maniobras coledocoscópicas, el conducto deberá aceptar un endoscopio 9-F o 10-F. Esto no representa un problema con la coledocotomía, pero si se planea una vía transcística y el conducto no es suficientemente grande para la inserción del endoscopio, se puede dilatar con dilatadores graduados mecánicos sobre una guía o con dilatadores neumáticos. Se inserta un alambre guía de 0,7 mm o 0,9 mm a través del trócar medioclavicular, por el conducto cístico y hasta el colédoco. Si se emplean dilatadores graduados, el tamaño 9-F suele ser el primero que se introduce. Después se avanzan sobre el alambre los dilatadores cada vez mayores, hasta que el conducto resulta suficientemente amplio para aceptar el endoscopio. En la experiencia del autor, si un dilatador 9-F no entra con facilidad en el conducto cístico al principio, no es probable que se obtenga una dilatación de diámetro suficientemente grande (11-F o 12-F). Los dilatadores neumáticos son más

Tabla 21-2. Factores que influyen en la elección del abordaje (transcístico o coledocotomía) para la exploración laparoscópica de la vía biliar

Factor	Abordaje transcístico	Coledocotomía
<b>Características de los cálculos</b>		
Un cálculo	+	+
Múltiples cálculos	+	+
Cálculos ≤ 6 mm de diámetro	+	+
Cálculos > 6 mm de diámetro	-	+
Cálculos intrahepáticos	-	+
<b>Diámetros de los conductos</b>		
Diámetro del conducto cístico < 4 mm	-	+
Diámetro del conducto cístico > 4 mm	+	+
Diámetro de la vía biliar < 6 mm	+	-
Diámetro de la vía biliar > 6 mm	+	+
<b>Localización del conducto cístico</b>		
Entrada del conducto cístico lateral	+	+
Entrada del conducto cístico posterior	-	+
Entrada del conducto cístico distal	-	+
<b>Condiciones locales</b>		
Inflamación leve	+	+
Inflamación marcada	+	-
<b>Capacidad del cirujano</b>		
Capacidad de sutura deficiente	+	-
Capacidad de sutura buena	+	+

+, efecto positivo o neutro; -, efecto negativo.



caros y también se avanzan sobre el alambre dentro del conducto cístico. Se llena el balón de dilatación mientras se observan el monitor de vídeo y el manómetro de presión conectado al dilatador. Después de la dilatación, el alambre guía se puede extraer o dejar en su posición para usarlo después como guía del coledocoscopia. En el segundo caso, el alambre es insertado en el extremo distal del canal de trabajo del escopio, que después se avanza en la vía biliar sobre el alambre.

### Coledocotomía

Algunos autores prefieren acceder de forma habitual a la vía biliar a través de una coledocotomía. Otros sólo usan este abordaje cuando el conducto cístico no se puede dilatar lo suficiente para aceptar el paso del coledocoscopia o del cálculo más grande, o si se sospecha una enfermedad intrahepática. La coledocotomía se puede realizar con un bisturí o unas tijeras de laparoscopia insertados a través del trócar epigástrico medial. La mayoría de los autores prefieren una incisión longitudinal que evite la vascularización de la VB que corre de forma axial en las posiciones de las 3 y las 9 horarias, aunque un grupo italiano usa de modo habitual la incisión transversal. El autor prefiere comenzar con una incisión de 1 cm y ampliarla si es necesario para permitir la extracción del cálculo más grande. Esto limita la cantidad de tiempo que se dedicará más tarde a cerrar la coledocotomía. Los puntos de presentación, usados con frecuencia en la exploración abierta de la vía biliar, no resultan necesarios para la ELVB y son potencialmente peligrosos; si se desgarran accidentalmente, el cierre de la VB puede ser difícil o incompleto, o provocar una estenosis.

### Técnica de irrigación

Cuando se sospecha que la falta de paso de contraste al duodeno se debe a cálculos muy pequeños (< 3 mm de diámetro), barro o espasmo del esfínter, el lavado transcístico del conducto con suero fisiológico o con contraste después de la administración IV de glucagón (1-2 mg) puede forzar el paso de los detritus al duodeno. El proceso es monitorizado mediante radioscopia. Esta técnica funciona bien para los cálculos de 1 a 2 mm, pero el cirujano no debe esperar que el método tenga éxito para eliminar cálculos de 4 mm o más.

### Técnicas con balón

Se inserta un catéter de Fogarty con balón 4-F en el abdomen a través del mismo catéter 14-G empleado para realizar la colangiografía percutánea. Con pinzas colocadas a través del trócar epigástrico medial, se introduce el catéter en el colédoco a través del conducto cístico. El catéter se impulsa con suavidad hasta el duodeno, si es posible. En la experiencia del autor, si el Fogarty se introduce con facilidad más allá de la marca de 10 cm, su punta y el balón suelen estar en el duodeno. Se infla el globo y el catéter se retira en dirección cefálica paralela a la VB hasta que se encuentra resistencia en el esfínter; en este punto, se observa que el duodeno se mueve con el catéter. Se desinfla el balón, se retira el catéter alrededor de 1 cm y se vuelve a inflar el globo. Esta posición debe corresponder a la porción más distal del conducto, justo proximal al esfínter. Después se retira el catéter a través del conducto cístico, utilizando las pinzas en el trócar epigástrico medial. Los cálculos exprimidos por el conducto cístico se suelen extraer a través de uno de los trócares mayores. En el caso inusual de desplazamiento del cálculo en el conducto hepático proximal, la irrigación del conducto combinada con el cambio de posición de la mesa operatoria suelen devolver el cálculo al conducto distal.

El uso combinado del coledocoscopia y un catéter con balón es particularmente útil para cálculos que desafían la captura con una

cesta, incluso bajo visión directa a través del coledocoscopia. El Fogarty se inserta por el lado del coledocoscopia (no en el canal de trabajo). Se avanza hasta superar el cálculo, se infla y se retira hacia el escopio. Después se extrae el conjunto de coledocoscopia-cálculo-balón a través del orificio ductal. Esta técnica es especialmente útil para eliminar cálculos intrahepáticos.

### Técnicas con cesta

Las cestas para recuperación de cálculos se pueden insertar sin el coledocoscopia a través del catéter 14-G empleado para la colangiografía. La cesta se hace avanzar en la vía biliar a través del conducto cístico, usando las pinzas introducidas por el trócar epigástrico medial. La cesta se abre inmediatamente después de entrar en la vía biliar. Los alambres desplegados no sólo ofrecen un extremo distal «blando» para el catéter, sino que también proporcionan mayor resistencia cuando el catéter alcanza el extremo distal del conducto biliar. Cuando la cesta está en el colédoco distal, se mueve hacia atrás y adelante en pequeños incrementos mientras se retira con lentitud y se cierran los alambres de la cesta. La captura del cálculo se identifica cuando la cesta no se cierra por completo. El cálculo apresado se retira a través del conducto cístico y los cálculos se extraen del abdomen según lo descrito previamente. Se debe tener gran cuidado con este método para que no se produzca la «captura» accidental de la papila de Vater. Se puede usar la escopia para localizar con más exactitud los cálculos y la punta de la cesta. Sin embargo, esta técnica requiere una colocación del aparato de tal forma que evite la interferencia con los movimientos de la pinza en el trócar epigástrico medial. En algunos individuos, sobre todo en los obesos, no se puede conseguir la posición adecuada de la escopia. Si se emplea un abordaje por coledocotomía, la cesta se puede insertar directamente en la VB a través del catéter utilizando la misma técnica descrita antes. Sin embargo, con este abordaje, la cesta se puede insertar en cualquier dirección en la VB, lo que permite el acceso al conducto hepático y a los cálculos intrahepáticos. Además, el coledocoscopia se puede insertar al lado de la cesta para visualizar el proceso de captura. Como alternativa, la cesta se puede insertar a través del canal de trabajo del escopio, según se describe a continuación.

### Técnicas coledocoscópicas

Las técnicas coledocoscópicas se usan cuando las medidas conservadoras precedentes no consiguen limpiar la vía biliar. El coledocoscopia se coloca por la ruta más directa hacia la VB (usualmente a través del trócar medioclavicular) y se inserta, con o sin guía de alambre, en el conducto cístico o en la coledocotomía. Con la ayuda de unas pinzas atraumáticas insertadas a través del trócar epigástrico medial se guía el coledocoscopia en la vía biliar. Se inyecta suero fisiológico a través del canal de trabajo del escopio para dilatar el conducto y mejorar la visualización. En la mayoría de los casos, el cirujano tiene que usar ambas manos para manipular el coledocoscopia. Una mano controla las maniobras de rotación del tubo a nivel de la cánula, mientras que la otra sostiene el mando y dirige la punta del instrumento. Durante la exploración del conducto y la captura del cálculo es preferible mantener a la vista simultáneamente en las imágenes del coledocoscopia y del laparoscopia, ya sea en monitores separados o mejor en la misma pantalla con un conmutador de vídeo. El cirujano manipula el coledocoscopia de forma que el cálculo quede bajo visión directa. Inserta la cesta en el canal de trabajo y captura el cálculo (o los cálculos) según lo descrito antes, mientras que el ayudante controla el tubo a nivel del trócar. Si el coledocoscopia no pasa la unión entre el conducto cístico y el hepático común, una mayor disección del borde

lateral del cístico y de la vía biliar (o una maniobra de Kocher) puede permitir que la unión se «desenrolle» y «ruede» en dirección anterior, proporcionando así un trayecto menos curvado del colédoco. Además, es importante que el ayudante desplace la vesícula biliar en dirección cefálica. De ese modo se estira la VB hasta su longitud completa y se mueve en dirección anterior, con lo que se facilitan el paso y la manipulación del coledocoscopia. Si esta maniobra no se realiza adecuadamente, la VB se arruga en forma de acordeón y se impide la visualización y la manipulación del coledocoscopia.

### Litotricia

Las técnicas de litotricia intraoperatoria electrohidráulica o con láser han tenido un uso limitado desde la introducción de la ELVB. La litotricia intraoperatoria puede estar indicada para un cálculo impactado que desafíe las técnicas menos agresivas o si el cálculo es demasiado grande para poder capturarlo y extraerlo a través del conducto cístico o de la coledocotomía. Los litotriptores electrohidráulicos (LEH) son mucho más baratos que los modelos láser y, en consecuencia, se han usado algo más, aunque de todas formas con poca frecuencia. Los LEH se deben emplear con gran precaución debido a que pueden causar una lesión biliar no deseada si la punta de la sonda no se aplica con exactitud al cálculo. Se puede usar un chorro pulsátil de suero fisiológico a través del canal de trabajo para liberar los cálculos o detritus de la pared del conducto. El cirujano tendrá que configurar su propio adaptador para conectar el dispositivo al coledocoscopia, debido a que no existen adaptadores prefabricados para esta aplicación.

### Esfinterotomía y procedimientos de drenaje

La esfinterotomía anterógrada laparoscópica se obtiene pasando un esfinterotomo por el canal de trabajo del coledocoscopia a través del esfínter de Oddi. El corte con el dispositivo se monitoriza mediante la visualización simultánea del duodeno con un endoscopia de visión lateral. Esta técnica consigue resultados excelentes como procedimiento de drenaje, pero es logísticamente difícil de aplicar. Requiere más instrumental y la presencia de un equipo endoscópico adicional en una sala de operaciones ya muy ocupada. La esfinterotomía anterógrada laparoscópica no ha ganado amplia aceptación. Otros autores han empleado la esfinterotomía retrógrada endoscópica al mismo tiempo que la ELVB, pero esta combinación tampoco ha conseguido aceptación generalizada.

La derivación biliar quirúrgica puede estar indicada en el paciente con una dilatación muy grande de la vía biliar, coledocolitiasis múltiple, cálculos impactados en la porción distal del colédoco no extraíbles, coledocolitiasis residual no solucionable con CRE±E o con una obstrucción secundaria a un tumor. Se ha visto que es posible realizar cuatro operaciones laparoscópicas: colocación de una endoprótesis en la VB, colecistointerostomía, coledocoduodenostomía y coledocoenterostomía. La colocación de una endoprótesis también se puede usar en lugar de un tubo en T después de la ELVB, pero requiere una fibrogastroscofia para su retirada. Las endoprótesis extraíbles de plástico se usan en general para el tratamiento de enfermedades benignas (como la perforación o la estenosis de la VB), mientras que las endoprótesis metálicas no extraíbles se suelen insertar en casos de enfermedad maligna no resecable. La colecistointerostomía requiere permeabilidad del conducto cístico. En manos expertas, las tasas de éxito y las tasas de morbilidad de todas esas opciones se comparan favorablemente con las de las técnicas abiertas. Estos procedimientos requieren capacidades técnicas avanzadas que incluyen la sutura y el anudamiento laparoscópicos. Por tanto, sólo deben ser intentados por cirujanos que dominen las técnicas correspondientes.

### Colangiografía de comprobación y cierre del muñón cístico

La colangiografía se repite después de completar la exploración biliar. Si la colangiografía revela cálculos residuales, el cirujano debe decidir si continúa con la ELVB, la convierte a EVB abierta, realiza una derivación biliar o deja los cálculos para intentar una CRE±E subsiguiente. El muñón del conducto cístico debe ser cerrado durante la exploración del colédoco (cuando se hace una coledocotomía) o después de completar la colangiografía. Si el conducto cístico está dilatado más de 5 mm, o si se plantea una CRE±E subsiguiente, se debe considerar el empleo de ligaduras (en lugar o además de los clips) para asegurar el conducto y prevenir la fuga subsiguiente.

### Colocación de tubo en T o en C

Una coledocotomía se puede cerrar de forma primaria o sobre un tubo en T. Los tubos en T se usan por tres razones: 1) la descompresión en el caso de obstrucción distal residual; 2) la vía de acceso para estudios de imagen en el periodo postoperatorio y 3) la vía de acceso y extracción de cálculos residuales, si han quedado después de la exploración de la vía biliar. Las desventajas potenciales de los tubos en T incluyen bacteriemia, salida accidental, obstrucción o la rotura del tubo. Algunos autores recomiendan la cobertura antibiótica de amplio espectro mientras el tubo T esté *in situ*. Se debe hacer una colangiografía a través del tubo en T antes de retirarlo. Se ha aconsejado retirar el tubo en T después de la operación tan pronto como a los 4 días o tan tarde como a las 6 semanas. El manejo más apropiado se sitúa entre estos dos extremos. Las complicaciones de la retirada del tubo en T incluyen la fuga biliar, la peritonitis y la necesidad de reoperación.

Si se usa un tubo en T, se usa uno de 14-F cortando la pared posterior de la porción en T. Se introduce todo el tubo en el abdomen a través de un trócar de 10 mm; después se inserta la T en el colédoco. Una vez que el tubo está en el conducto, se pinza el extremo externo temporalmente con un hemoclip o una ligadura; esto previene el vertido de bilis en la cavidad peritoneal mientras se completa el resto de la colecistectomía. El clip se retira más tarde, justo antes de pasar el tubo a través de la pared abdominal. El cierre del colédoco se completa con puntos sueltos o sutura continua de ácido poliglicólico 4-0 o 5-0. La visión tan ampliada que ofrece el laparoscopia permite una colocación más exacta de las suturas que en la cirugía abierta. Es mejor que la sutura se asegure con técnicas de ligadura intracorpórea en vez de extracorpórea debido a la fragilidad del conducto. La estanqueidad del cierre se comprueba sacando temporalmente el tubo fuera por uno de los trócares de 5 mm del cuadrante superior derecho e inyectándole suero fisiológico. Si existe una fuga, la sutura se puede reforzar o resuturar y después se comprueba otra vez. Durante el resto de la intervención, mientras el tubo está completamente dentro de la cavidad peritoneal, su punta debe permanecer pinzada con un clip o ligadura. Al final de la intervención, el tubo se saca a través de la incisión más cercana a la VB. Como alternativa se puede cerrar la coledocotomía y se puede insertar un tubo en C transcístico para descomprimir la vía biliar y proporcionar acceso para una colangiografía subsiguiente. Este tubo se suele fijar parcialmente al conducto cístico, de forma que permanezca en su posición, pero permita la retirada percutánea posterior.

### Cierre primario de la coledocotomía

A pesar de las ventajas del drenaje con tubo en T y debido a las complicaciones potenciales de su colocación, algunos autores han

defendido el cierre primario de la vía biliar sin tubo en T ni en C en la cirugía abierta de la vía biliar. Se han observado duraciones más cortas de la operación y de la estancia hospitalaria con el cierre primario. En la bibliografía sobre cirugía abierta no se ha descrito aumento de fugas biliares ni de peritonitis con el cierre primario. El autor ha empleado esta misma técnica en el 33% de sus pacientes sometidos a coledocotomía; no se encontraron complicaciones en este grupo. El cierre primario se ha asociado a una mayor satisfacción de los pacientes.

### Colocación de drenaje

Después de completar la exploración de la vía biliar y la colangiografía de comprobación, se cierran el conducto cístico y la coledocotomía y se realiza la colecistectomía. Los drenajes no se usan de forma sistemática después de la ELVB transcística. Sin embargo, puede estar indicado un drenaje en presencia de inflamación intensa, infección o contaminación, si se ha realizado una coledocotomía o si la integridad tisular es cuestionable. Cuando se decide emplearlo, se inserta un drenaje aspirativo a través de un trócar de 10 mm en el hilio hepático y se suele sacar por una de las incisiones de los trócares de 5 mm.

## COMPLICACIONES ESPECÍFICAS DEL PROCEDIMIENTO

### Fracaso en la limpieza de la vía biliar

La imposibilidad de limpiar la vía biliar puede estar relacionada con inflamación intensa en el hilio hepático, obesidad, cálculos intrahepáticos, cálculos impactados, cálculos múltiples, cálculos distales a una estenosis, equipo inadecuado o inexperiencia del cirujano. Este último es el factor más importante a este respecto. La mayoría de los cirujanos que realizan una media de 50 colecistectomías laparoscópicas al año, encontrarán alrededor de 5 pacientes (10%) con cálculos en la vía biliar. Esto sugiere que el cirujano tendrá oportunidad de perfeccionar sus capacidades de ELVB sólo una vez cada 2 meses, con una curva de aprendizaje de aproximadamente 20 años. Los cirujanos pueden acortar hasta cierto punto esta curva de aprendizaje con la colangiografía intraoperatoria sistemática, que emplea muchas de las mismas maniobras utilizadas para la exploración biliar transcística, como la inserción del catéter y la cesta en la vía biliar. La participación en un curso de ELVB o en un programa de especialización laparoscópica también es muy valiosa para conseguir el entrenamiento necesario para realizar una ELVB con éxito. Después de explorar la vía biliar, la realización de la colangiografía es esencial para documentar su estado. Las opacidades intraluminales o la falta de paso del contraste al duodeno suelen indicar la presencia de coledocolitiasis residual, masa o estenosis. Si no se puede solucionar la obstrucción, el cirujano debe decidir si convierte la intervención en una exploración abierta de la vía biliar o recurre a técnicas endoscópicas retrógradas postoperatorias para extraer los cálculos; sin embargo, esta opción es cara. Por tanto, el cirujano biliar laparoscópico debe adquirir pericia en las técnicas de ELVB.

### Lesión de la vía biliar

La identificación incorrecta de la anatomía es la causa más frecuente de la lesión de la vía biliar. Esta lesión resulta más probable cuando existe inflamación intensa del hilio hepático. Una situación frecuente se produce cuando el trabajo con la cámara no es óptimo, lo que provoca una visualización deficiente o la distorsión del hilio hepático. Esta complicación se puede evitar con el conocimiento de la anatomía y de sus múltiples variantes, que se pueden identificar durante la laparoscopia con un buen trabajo de la cámara. Otra

situación frecuente se produce cuando el control es aceptablemente bueno hasta que hay una hemorragia en el triángulo de Calot. Si se utiliza el bisturí eléctrico y se transmite demasiada energía a la VB, el paciente puede padecer una ictericia obstructiva secundaria a una estenosis del colédoco o del conducto hepático común.

La colangiografía intraoperatoria a través de conducto cístico, o de la vesícula biliar si es necesario, puede proporcionar información sobre la localización y la anatomía del árbol biliar. Esto debe permitir al cirujano evitar maniobras que pudieran lesionar la vía biliar. Durante la misma exploración biliar, la manipulación agresiva de los instrumentos o del conducto puede provocar su lesión. La introducción de instrumentos en la vía biliar se debe hacer con suavidad. Esto es especialmente importante al introducir cestas, puesto que pueden punccionar el conducto con mayor facilidad que los instrumentos más grandes y romos. De modo similar, la aplicación de litotricia electrohidráulica a los cálculos se debe hacer con precisión y bajo visión directa para evitar la lesión de la pared biliar.

El mejor momento para diagnosticar la lesión de la VB es cuando se produce, lo que permite la reparación primaria o la derivación. Por desgracia, la mayoría de las lesiones no se reconocen durante la intervención, sino que se manifiestan más tarde con fiebre, taquicardia, dolor abdominal, íleo e ictericia. En este punto el paciente debe ser estabilizado y después enviado a un centro especializado en cirugía de vías biliares. La hepaticoyunostomía en Y de Roux suele ser el procedimiento de elección para reparar la mayoría de las lesiones graves de la vía biliar.

### Fuga biliar

La fuga de bilis se puede producir desde el lecho vesicular, el orificio del conducto cístico, la unión entre el conducto cístico y la vía biliar o la misma vía biliar. Puede ser resultado de la disección y la manipulación de estas estructuras durante la CL o la ELVB. La buena visualización y la manipulación suave de los tejidos ayudan a reducir la incidencia de este problema. Además, el conducto cístico se debe cerrar adecuadamente. Esto puede requerir la ligadura con sutura si el conducto cístico es grande, grueso o corto; si se manipuló de forma significativa la porción distal de la vía biliar, o si una pancreatitis reciente causó hipertensión biliar distal. También se debe considerar la ligadura del muñón del conducto cístico si el cirujano sospecha que puede ser necesaria una colangiopancreatografía retrógrada endoscópica (CPRE) postoperatoria. El diagnóstico de una fuga biliar se debe sospechar si hay fiebre postoperatoria, débito bilioso excesivo por el drenaje, íleo, dolor abdominal generalizado o elevación de las pruebas de función hepática. La gammagrafía isotópica puede confirmar la presencia de una fuga y la posibilidad de una obstrucción del colédoco distal. La ecografía o la TC abdominal pueden contribuir a localizar una colección de bilis, si existe. Si ya está colocado un drenaje y no existen signos de obstrucción distal de la vía biliar, quizás sólo se necesite observación, líquidos intravenosos y cobertura antibiótica. Si no está colocado un drenaje y se diagnostica una colección de bilis, puede ser adecuada la colocación de un drenaje percutáneo guiado radiográficamente seguido de un periodo de observación. La CPRE postoperatoria con colocación de una endoprótesis a través del esfínter de Oddi puede ser necesaria para aliviar una obstrucción distal relativa causada por espasmo, edema o detritus. La intervención quirúrgica puede estar justificada si la fuga no se sella por sí misma o si se produce peritonitis generalizada.

### Absceso

Los pacientes que necesitan una ELVB muchas veces son mayores y tienen una inflamación vesicular más intensa que los que requie-



ren CL simple. Así pues, pueden estar más predispuestos al desarrollo de problemas infecciosos postoperatorios en la zona quirúrgica. Aunque en estos casos se usan habitualmente antibióticos profilácticos, el hallazgo de una colangitis o de una colecistitis aguda o gangrenosa suele indicar la necesidad de cobertura antibiótica terapéutica. El espacio perihepático también debe ser limpiado de detritus y litiasis de la forma más completa posible antes de finalizar el procedimiento. Puede ser prudente la colocación de drenaje aspirativo. La fiebre postoperatoria, la taquicardia, el íleo y el dolor abdominal pueden indicar la presencia de un problema en la zona quirúrgica. La ecografía o la TC pueden confirmar la presencia de un absceso y proporcionar una guía para la colocación de un drenaje percutáneo. Si esto no tiene éxito, puede estar justificada la intervención quirúrgica.

## Pancreatitis

La pancreatitis puede estar causada preoperatoriamente por el paso de cálculos a la vía biliar, o durante la operación por la manipulación del colédoco distal o el paso de cálculos a través de ese conducto. Las cestas, los balones y el coledocoscopia deben ser manipulados con suavidad para evitar lesiones. Algunos autores han usado la dilatación del esfínter de Oddi con balón a alta presión, pero puede provocar hiperamilasemia o pancreatitis franca. Aunque esta técnica tiene éxito en ocasiones, no es muy recomendada. De modo similar, el paso del coledocoscopia en el duodeno es una maniobra potencialmente peligrosa y sólo debe emplearse cuando resulte necesaria para empujar con suavidad detritus hacia el duodeno, o cuando el orificio del duodeno sea ampliamente permeable, como sucede después de la esfinterotomía preoperatoria o la administración intraoperatoria de glucagón intravenoso. La pancreatitis se puede manifestar en el postoperatorio con dolor abdominal o de espalda excesivo, fiebre, íleo, anorexia o falta de mejoría. El diagnóstico se puede confirmar mediante la determinación de la amilasa y la lipasa. Puede ser necesaria la TC de abdomen si el paciente no mejora con líquidos intravenosos, ayuno absoluto y aspiración nasogástrica. Los antibióticos se emplean si se sospecha un absceso pancreático o se confirma con estudios de imagen.

## RESULTADOS Y EVOLUCIÓN

Se han comunicado miles de exploraciones laparoscópicas de la vía biliar con éxito desde la introducción de la colecistectomía laparoscópica a finales de la década de 1980. En manos expertas, las tasas de éxito superan el 90%. Las tasas de morbilidad (8-10%) y de mortalidad (< 1%) han sido bajas en estas series y son comparables a las de la EVB abierta. En general, se cree que la incidencia de complicaciones es menor con el abordaje laparoscópico de los cálculos de la vía biliar que con el abordaje abierto. La mayoría de los cirujanos laparoscópicos prefiere la vía transcística para explorar la vía biliar si es posible usarla; en la mayoría de las series, esta vía ha proporcionado éxito en el 80-90% de los casos. Sin embargo, algunos autores prefieren un abordaje por coledocotomía, que también tiene éxito en el 90% de los casos. Como ya se ha dicho, existen criterios bien definidos que deben conducir al cirujano a uno u otro abordaje.

La coledocolitotomía laparoscópica consume más tiempo que la colecistectomía laparoscópica simple. Si se asume que el tiempo

operatorio medio del cirujano para la colecistectomía laparoscópica es inferior a una hora, la ELVB puede añadir aproximadamente una hora o más a la duración de la intervención. Este periodo puede ser tan breve como unos 15 minutos cuando se usa una cesta transcística, o varias horas cuando la enfermedad de la VB es más complicada. Es interesante conocer que el tiempo adicional no se debe únicamente a la manipulación técnica, sino que incluye la instalación del equipo y, muchas veces, la necesidad de cirugía adicional. Además, los pacientes son con frecuencia mayores y con más alteraciones crónicas del tejido del hilio hepático, lo que convierte la disección en más difícil. Mientras que la estancia hospitalaria para la colecistectomía laparoscópica es generalmente inferior a 24 horas, en los pacientes sometidos a ELVB oscila entre 1,3 y 7 días, según la gravedad de la enfermedad, las patologías coexistentes, la vía de acceso, la colocación de un tubo en T y la creación de una anastomosis bilioentérica. Para la ELVB transcística, la duración media de la estancia es de 1,5 días en muchas series grandes. La duración de la estancia para la ELVB a través de coledocotomía es generalmente más larga que para el abordaje transcístico.

Desde 1990 los cirujanos de todo el mundo han desarrollado soluciones laparoscópicas para el problema de los cálculos de la vía biliar. La tasa de éxito entre los laparoscopistas experimentados se aproxima al 90% o más. Esta cifra se compara favorablemente con los resultados del tratamiento en la era prelaparoscópica. Los cirujanos de la vía biliar actuales deben tener la capacidad de tratar en un tiempo de forma laparoscópica todas las enfermedades benignas del tracto biliar, sin requerir una serie de manipulaciones costosas, laboriosas y potencialmente peligrosas.

### Lecturas recomendadas

- Decker G, Borie F, Millat B, et al: One hundred laparoscopic choledochotomies with primary closure of the common bile duct. *Surg Endosc* 2003;17:12-18.
- Fletcher DR, Hobbs MS, Tan P, et al: Complications of cholecystectomy: Risk of the laparoscopic approach and protective effects of operative cholangiography: A population-based study. *Ann Surg* 1999;229:449-457.
- Franklin ME, Pharand D: Laparoscopic common bile duct exploration. *Surg Laparosc Endosc* 1994;4(2):119-124.
- Isla AM, Griniatsos J, Karvounis E, Arbuckle JD: Advantages of laparoscopic stented choledochorrhaphy over T-tube placement. *Br J Surg* 2004;91:862-866.
- Lilly MC, Arregui ME: A balanced approach to choledocholithiasis. *Surg Endosc* 2001;15:467-472.
- Nathanson LK, O'Rourke NA, Martin IJ, et al: Postoperative ERCP ± ES versus laparoscopic choledochotomy for clearance of selected bile duct calculi: A randomized trial. *Ann Surg* 2005;242:188-192.
- National Institutes of Health State of the Science Statement on Endoscopic Retrograde Cholangiopancreatography (ERCP ± S) for Diagnosis and Therapy. Vol. 19(1), Jan. 16, 2002. Accessed at <http://consensus.nih.gov/2002/2002ERCPs020html.htm>.
- Perez G, Escalona A, Jarufe N, et al: Prospective randomised study of T-tube versus biliary stent for common bile duct decompression after open choledochotomy. *World J Surg* 2005;29:869-872.
- Petelin J: Laparoscopic approach to common duct pathology. *Am J Surg* 1993;165:487-491.
- Petelin JB: Laparoscopic common bile duct exploration: Lessons learned from >112 years experience. *Surg Endosc* 2003;17:1705-1715.
- Rhodes M, Sussman L, Cohen L, Lewis MP: Randomised trial of laparoscopic exploration of common bile duct versus postoperative endoscopic retrograde cholangiography for common bile duct stones. *Lancet* 1998;351:159-161.

# Hepaticoyeyunostomía laparoscópica

El uso de la laparoscopia en la reconstrucción biliar comenzó en 1992 con la introducción de la colecistoyeyunostomía laparoscópica (CYL) para paliar una obstrucción biliar distal maligna. La técnica fue simplificada con la aparición de las endograpadoras y no requería una vida útil larga a causa de la corta esperanza de vida de estos pacientes. Las intervenciones biliares avanzadas no fueron abordadas por laparoscopia hasta más adelante. La coledocoduodenostomía laparoscópica es la más simple de las operaciones rectoras biliares avanzadas y varios investigadores han comunicado buenos resultados. La hepaticoyeyunostomía laparoscópica (HYL), sin embargo, es más compleja debido a que requiere una disección extensa de la vía biliar, la formación de una asa yeyunal en Y de Roux y la confección de una anastomosis bilio-entérica alta más difícil. Gagner y Pomp fueron los primeros que describieron la HYL en 1994 como parte de la técnica de reconstrucción después de la duodenopancreatectomía, y Rothlin y cols. describieron en 1999 la HYL paliativa con un asa yeyunal en Y de Roux y una anastomosis terminolateral manual en pacientes con cáncer periampular irresecable. Más adelante se publicaron otros trabajos sobre HYL con buenos resultados para enfermedades benignas y malignas.

## INDICACIONES OPERATORIAS

Las operaciones rectoras biliares laparoscópicas han sido escasas en parte por su complejidad. A pesar de todo, las ventajas del abordaje laparoscópico para otras operaciones complejas, como nefrectomía, adrenalectomía y cirugía bariátrica, están bien establecidas e incluyen la reducción del dolor postoperatorio, de la estancia hospitalaria y del periodo de recuperación. Es lógico pensar que tales ventajas se pueden asociar también al abordaje laparoscópico para la reconstrucción biliar; sin embargo, se necesitan estudios comparativos con la cirugía abierta para confirmar este razonamiento.

En pacientes seleccionados, la paliación de la obstrucción biliar distal secundaria a neoplasia maligna periampular es una indicación para la HYL. Alrededor del 80% o más de los pacientes con enfermedad maligna periampular tienen enfermedad irresecable y habitualmente presentan ictericia obstructiva; su tratamiento es meramente paliativo. La corta esperanza de vida de estos pacientes requiere técnicas paliativas mínimamente invasivas con la intención de minimizar la morbilidad y la mortalidad relacionadas con la intervención, acortar la estancia hospitalaria, maximizar la cali-

dad de vida restante de los pacientes y solucionar la ictericia obstructiva durante tiempo suficiente.

Aunque la inserción endoscópica de endoprótesis biliares metálicas consigue una buena permeabilidad biliar a largo plazo y debe ser considerada la primera elección en pacientes con supervivencia esperada más larga, la canulación del árbol biliar no siempre tiene éxito y tal vez no sea posible en pacientes con obstrucción duodenal maligna proximal. El fracaso de la paliación endoscópica de la obstrucción biliar distal se puede resolver mediante una derivación biliar laparoscópica o con la inserción transhepática de una endoprótesis biliar metálica. Ésta puede ser seguida, si es necesario, por la inserción endoscópica de una endoprótesis duodenal metálica expansible. La elección entre abordajes laparoscópicos o radiológicos para solucionar la obstrucción biliar está abierta a debate y depende de la pericia local disponible, la esperanza de vida del paciente, la necesidad de CYL o HYL y de si está indicada también la derivación digestiva por obstrucción de la salida gástrica.

Cuando se considera la derivación biliar laparoscópica, la CYL debe seguir siendo la opción preferida ya que ofrece los beneficios de técnica más simple, tiempo operatorio más corto y riesgo más bajo de morbilidad. Cabe esperar que pasado un año de la cirugía, la tasa de permeabilidad de la anastomosis bilio-entérica tras la CYL será peor que tras la HYL. Sin embargo, esto proporciona un argumento débil para realizar sistemáticamente una HYL, ya que la gran mayoría de estos pacientes no sobreviven más de un año. Por otro lado, la CYL requiere que la unión de los conductos cístico y hepático común esté por lo menos 1 cm por encima del límite superior de la estenosis maligna para evitar la oclusión del conducto cístico por progresión de la enfermedad antes de la muerte. Se puede esperar que alrededor de la tercera parte de los pacientes satisfagan ese requisito anatómico en el momento en que aparece la ictericia obstructiva. La HYL se puede ofrecer a pacientes con buen estado general y pronóstico relativamente favorable (p. ej., enfermedad localmente avanzada en lugar de metastásica; CYL no posible o no justificada). La derivación biliar quirúrgica tiene la ventaja de una mayor permeabilidad en comparación con las endoprótesis biliares. La adición de una gastroyeyunostomía laparoscópica, si se considera necesaria, es posible y no aumenta la morbilidad ni la mortalidad de la operación.

Otra indicación para la HYL es la derivación de la obstrucción biliar distal benigna, como la causada por pancreatitis crónica sin una masa en la cabeza del páncreas o por estenosis inflamatoria secundaria a coledocolitiasis. La derivación biliar ofrece una opción de

tratamiento definitivo a largo plazo. Como comparación, en tales pacientes existe poca justificación para la manipulación biliar endoscópica repetida y, ciertamente, no hay lugar para la CYL.

La HYL forma parte de la técnica de reconstrucción después de la resección laparoscópica del conducto biliar por enfermedad benigna (p. ej., quiste del colédoco) o maligna (p. ej., duodenopancreatectomía). La exéresis del quiste con posterior hepaticoyeyunostomía en Y de Roux es el tratamiento estándar para los quistes del colédoco tipos I y IV. Aunque los quistes del colédoco se suelen diagnosticar y tratar en la niñez, ocasionalmente se diagnostican en adultos. Estos casos son particularmente adecuados para un abordaje laparoscópico, dado el tamaño corporal de los pacientes en comparación con el grupo de edad pediátrico.

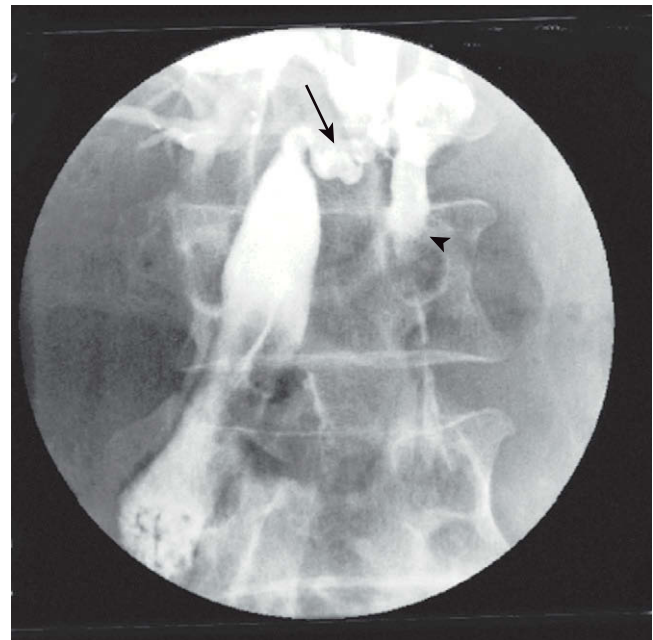
Existen otros factores relacionados con el paciente, con la enfermedad y con la anatomía que se deben considerar cuando se contempla la HYL. El tiempo operatorio largo de la HYL obliga a la exclusión de los pacientes con reserva cardiopulmonar deficiente, y quizás la de aquellos con múltiples factores de riesgo de tromboembolismo. La dilatación de la vía biliar proximal facilita ciertamente la reconstrucción biliar y debe ser una consideración importante para el abordaje laparoscópico, dada la dificultad técnica asociada. Aunque algunos cirujanos prefieren evitar el abordaje laparoscópico en pacientes con obesidad mórbida y en aquéllos con adherencias operatorias densas, no existen contraindicaciones absolutas para la cirugía laparoscópica, ya que el abordaje laparoscópico está actualmente aceptado para la cirugía bariátrica y la adhesiolisis.

### EVALUACIÓN PREOPERATORIA, PRUEBAS COMPLEMENTARIAS Y PREPARACIÓN

Todos los pacientes deben ser sometidos a valoración de la reserva cardiopulmonar y de la salud general para una cirugía prolongada. En los pacientes con neoplasias malignas periampulares se debe evaluar su nivel de actividad. El estado de nutrición también se debe valorar y mejorar si es necesario; las consecuencias de la fuga anastomótica debida a reserva nutricional deficiente, sobre todo en pacientes con cáncer, son muy serias. Aunque se discute el papel de la endoprótesis biliar preoperatoria en pacientes con neoplasias malignas periampulares sometidos a duodenopancreatectomía, es aconsejable mejorar la ictericia obstructiva severa antes de la HYL mediante un drenaje biliar endoscópico o percutáneo. Además, antes de la cirugía se debe conseguir la corrección de la coagulopatía y una hidratación adecuada.

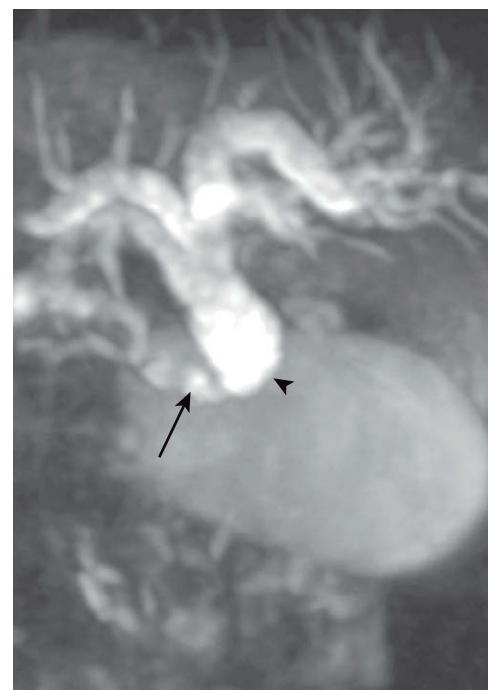
Todos los pacientes deben ser sometidos a un estudio adecuado de la anatomía del árbol biliar para confirmar la localización distal de la estenosis biliar, la dilatación de la vía en el sitio previsto de anastomosis y la distancia desde la confluencia de los conductos cístico y hepático común hasta el límite superior de neoplasia cuando se está considerando la derivación en vez de la resección. Esta información se puede obtener mediante estudios de imagen retrógrados endoscópicos o anterógrados transhepáticos percutáneos (fig. 22-1), por colangio-resonancia magnética (fig. 22-2) o por una evaluación cuidadosa de las imágenes reconstruidas de la tomografía computarizada. La ecografía laparoscópica es otra alternativa cuando la elección entre CYL e HYL se toma durante la operación.

Antes de la cirugía es necesario confirmar el diagnóstico y el carácter apropiado de la intervención quirúrgica. Descartar malignidad en los pacientes con estenosis biliar distal secundaria a pancreatitis crónica y una masa en la cabeza del páncreas, o en los casos con estenosis asociada a cálculo, puede ser difícil a pesar de la disponibilidad de técnicas modernas, como la ecografía endoscópica, la biopsia mediante aspiración con aguja fina, la biopsia me-



**FIGURA 22-1.** Colangiografía transhepática percutánea (imagen postoperatoria) que muestra la inserción del conducto cístico (flecha) unos 2 cm por encima del extremo proximal de la estenosis biliar (punta de flecha). El paciente fue sometido a una colecistoyeyunostomía laparoscópica después de un intento fallido de inserción transhepática de una endoprótesis biliar. Se puede apreciar que el contraste pasa al intestino delgado.

diante cepillado endoscópico y los estudios radiológicos avanzados de reconstrucción de imagen. En los pacientes con quiste de colédoco, las múltiples modalidades de estudios de imagen pueden demostrar la presencia de anomalías de la unión pancreatobiliar, la extensión de la afectación ductal intrahepática y el tipo de enfermedad de acuerdo con la clasificación propuesta por Todani. La duodenopancreatectomía está indicada con frecuencia en los pacientes con neoplasias malignas del páncreas o del conducto biliar,



**FIGURA 22-2.** Colangio-resonancia magnética preoperatoria en un paciente icterico con cáncer pancreático irresecable, que muestra la inserción del conducto cístico (flecha) en contacto con el extremo proximal de la estenosis biliar (punta de flecha). El paciente fue sometido a hepaticoyeyunostomía laparoscópica.



basándose en una evaluación cuidadosa de los hallazgos clínicos y radiológicos, sin confirmación histológica previa.

Por último, un tumor maligno periampular debe ser evaluado en cuanto a tamaño y razón para su irresecabilidad. Las neoplasias periampulares grandes, aunque sólo estén avanzadas localmente, pueden impedir físicamente que un asa de Roux alcance sin tensión la vía biliar y convierten en técnicamente imposible la realización de una anastomosis bilioentérica. Los pacientes con enfermedad metastásica tienen una esperanza de vida corta (con frecuencia inferior a 6 meses) y se debe ofrecer la endoprótesis biliar en lugar de la HYL, a menos que las metástasis se diagnostiquen por primera vez durante una laparoscopia exploradora en un paciente icterico (es decir, sin endoprótesis biliar previa) y en el que se considera adecuada la CYL concomitante. Si la laparoscopia exploradora y la ecografía laparoscópica muestran enfermedad localmente avanzada no metastásica, se puede considerar una HYL si la CYL no es apropiada. Existe un problema claro de consentimiento y la posibilidad de una derivación biliar laparoscópica se debe plantear antes de la laparoscopia exploradora.

## POSICIÓN DEL PACIENTE Y COLOCACIÓN DE LOS TRÓCARES

La cirugía se realiza bajo anestesia general con un tubo endotraqueal de una sola luz y cobertura antibiótica intravenosa durante 24 horas. Se coloca una sonda vesical y se monitoriza la diuresis. El paciente se coloca en posición supina con el cirujano y el ayudante en el lado izquierdo del paciente, o en posición de Lloyd-Davis «plana» modificada, con el cirujano entre las piernas del paciente y el ayudante en el lado izquierdo del paciente. La mesa de operaciones se puede colocar en ligero Trendelenburg inverso para permitir que el colon caiga lejos del espacio subhepático. Una sonda orogástrica asegura que el estómago esté vacío y se puede retirar al final de la cirugía.

La intervención puede emplear 5 o 6 trócares (fig. 22-3), neumoperitoneo con CO<sub>2</sub> a 12 mmHg y un laparoscopio de 30 grados y 10 mm. Se introduce un separador endoflex triangular a través de un trócar de 5 mm en la línea axilar anterior derecha para separar el hígado hacia arriba. Se puede introducir otro separador triangular a través del trócar de 5 mm en la línea axilar anterior izquierda para separar el duodeno y el colon hacia abajo, y aumentar así la exposición del conducto biliar.

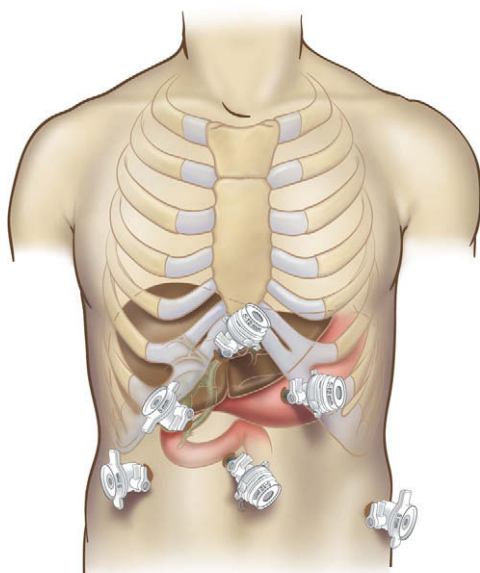


FIGURA 22-3. Puntos de colocación de los trócares para una hepaticoyunostomía laparoscópica.

## TÉCNICA OPERATORIA

Muchos de los principios técnicos importantes en la cirugía reconstructora biliar laparoscópica son los mismos que los aplicados en la cirugía biliar abierta. Los cirujanos que realizan estas operaciones deben tener gran experiencia tanto en cirugía hepatobiliar como en técnicas laparoscópicas avanzadas. En particular es necesaria la capacidad de sutura intracorpórea avanzada. Los dispositivos automáticos de sutura no permiten con frecuencia una colocación precisa de las suturas.

### Preparación del tracto biliar

Se expone la cara anterior del colédoco supraduodenal y del conducto hepático común (CHC), y el peritoneo se incide en sentidos transversal y longitudinal para exponer la vía biliar dilatada. El objetivo es realizar una HYL terminolateral con colecistectomía simultánea en los pacientes con estenosis biliar distal benigna (v. figs. 22-4 a 22-7) o realizar una HYL laterolateral más simple con conservación de la vesícula biliar en los pacientes sometidos a derivación biliar paliativa (v. figs. 22-8 a 22-10). En el segundo grupo de pacientes, la coledocotomía se retrasa hasta que un asa de yeyuno en Y de Roux se haya preparado y colocado en posición antecólica, y en el primer grupo (fig. 22-4) se realiza una colecistectomía primero, y si es necesario se hace una colangiografía. Sin embargo, la sección del conducto cístico se retrasa, ya que este conducto es un instrumento de tracción útil que facilita la incisión del peritoneo en el margen del agujero de Winslow, y ayuda a exponer la cara posterior del colédoco en preparación para su disección circunferencial y su sección. La disección del colédoco progresa desde su borde posterior izquierdo, con cuidado de no lesionar la arteria hepática derecha que muchas veces cursa detrás del conducto o de la vena porta. El colédoco se sujeta con un lazo elástico de goma con sus extremos asegurados con un endoclip, y el conducto cístico se liga después con clips y se secciona (fig. 22-5A). La tracción del lazo de goma tensa el conducto biliar hacia delante y permite que la disección progrese con seguridad en dirección proximal para exponer el CHC. El CHC se secciona en sentido transversal por encima de la inserción del conducto cístico usando una endograpadora vascular de 35 mm (figs. 22-5B y 22-6A).

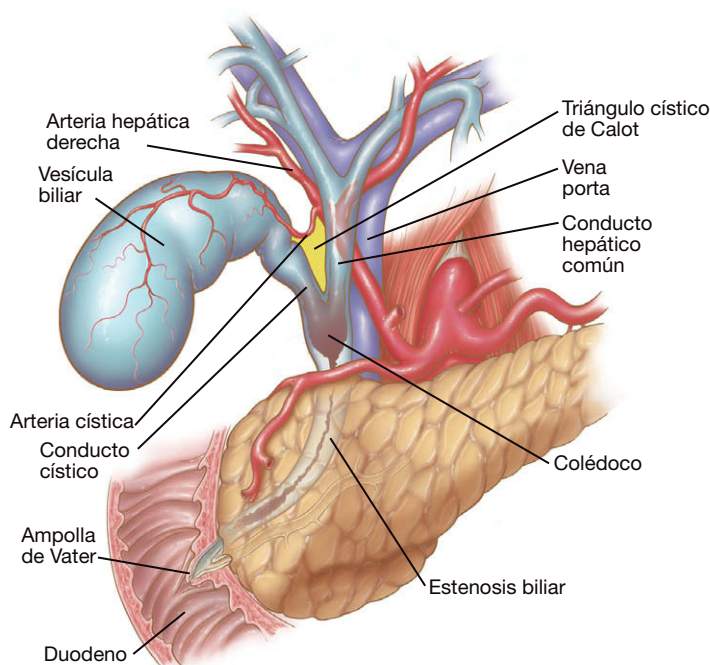
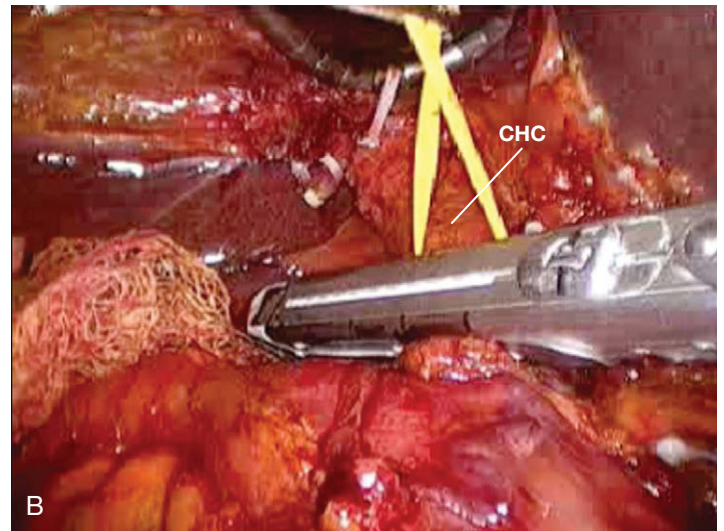
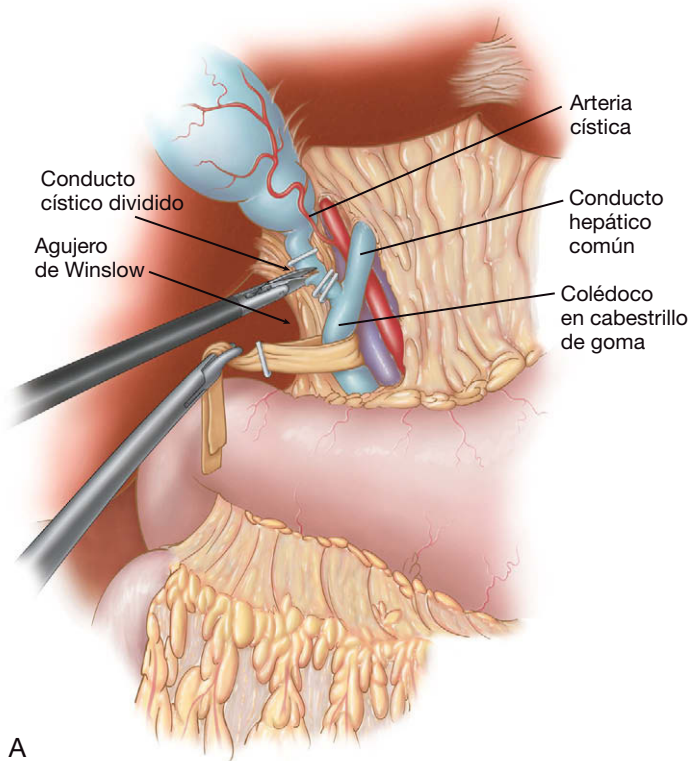


FIGURA 22-4. Dibujo anatómico que muestra una estenosis biliar distal lisa (benigna).

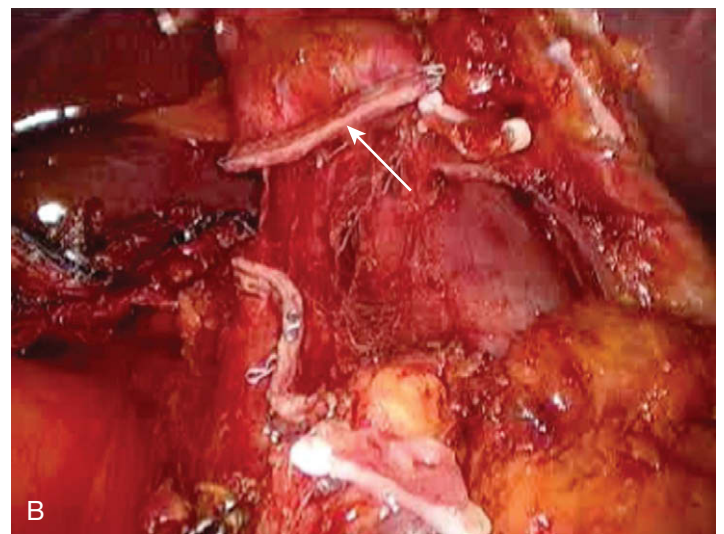
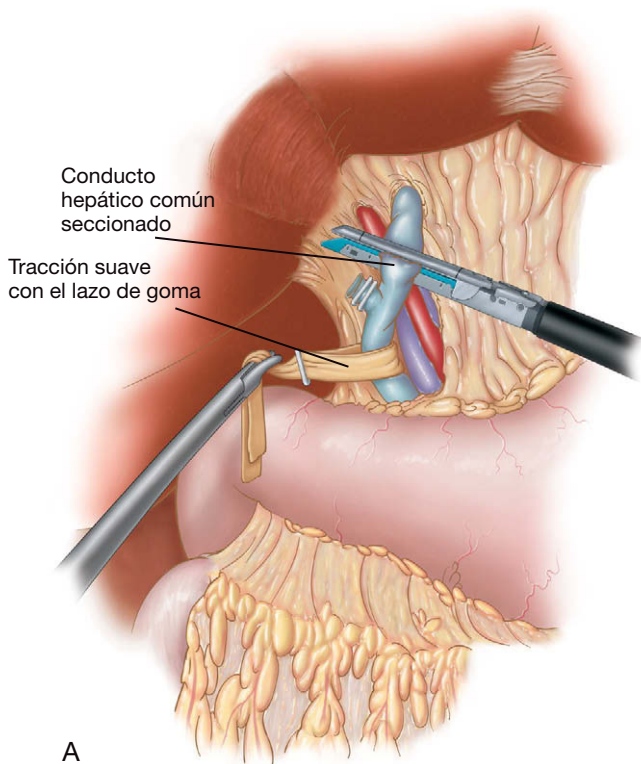


**FIGURA 22-5.** Realización de una colecistectomía laparoscópica. El colédoco y el conducto hepático común se han movilizado y se han sujetado con un lazo de goma (esquema, A) como preparación para la sección del conducto hepático común (CHC) con uso de una grapadora vascular (fotografía operatoria, B) o un bisturí ultrasónico.

y B) o con un bisturí ultrasónico. Si se secciona con el bisturí ultrasónico, será necesario suturar el extremo distal. La vesícula biliar se introduce en una bolsa de extracción que se coloca temporalmente en la parte superior izquierda del abdomen para extraerla al final de la operación. El espacio subhepático se cubre con una gasa mientras se prepara el asa de Roux.

### Preparación del asa en Y de Roux

Para crear el asa en Y de Roux, el cirujano cambia de posición y se coloca en el lado derecho del paciente, mientras que el ayudante se sitúa en el lado izquierdo frente a un segundo monitor, colocado por encima del muslo izquierdo del paciente. El epiplón mayor se



**FIGURA 22-6.** El conducto hepático común ha sido seccionado con una grapadora vascular (esquema, A; fotografía operatoria, B). La *flecha* indica la línea de grapas en el lado hepático del conducto seccionado.



secciona en sentido longitudinal con el bisturí ultrasónico para exponer el intestino delgado. El cirujano trabaja a través de los dos trócares medioclaviculares e identifica un asa de yeyuno a 60-75 cm desde el ángulo de Treitz (o más lejos si se pretende hacer una gastroyeyunostomía anterior antecólica laterolateral simultánea). Se abre una ventana en el mesenterio con el bisturí ultrasónico, el yeyuno se secciona con una endograpadora y el extremo distal se marca con una sutura de poliglactina 2-0 seromuscular para facilitar su identificación. El mesenterio se secciona un poco más con el bisturí ultrasónico, incidiendo la primera arcada de vasos. Se confecciona una asa de Roux de 50 cm, se realiza una yeyunoyeyunostomía mecánica laterolateral (p. ej., con dos disparos de una endograpadora de 45 mm) y la enterotomía se cierra con una sutura continua de poliglactina 2-0. El ojal mesentérico también se cierra con sutura continua de poliglactina 2-0.

### Anastomosis hepaticoyeyunal

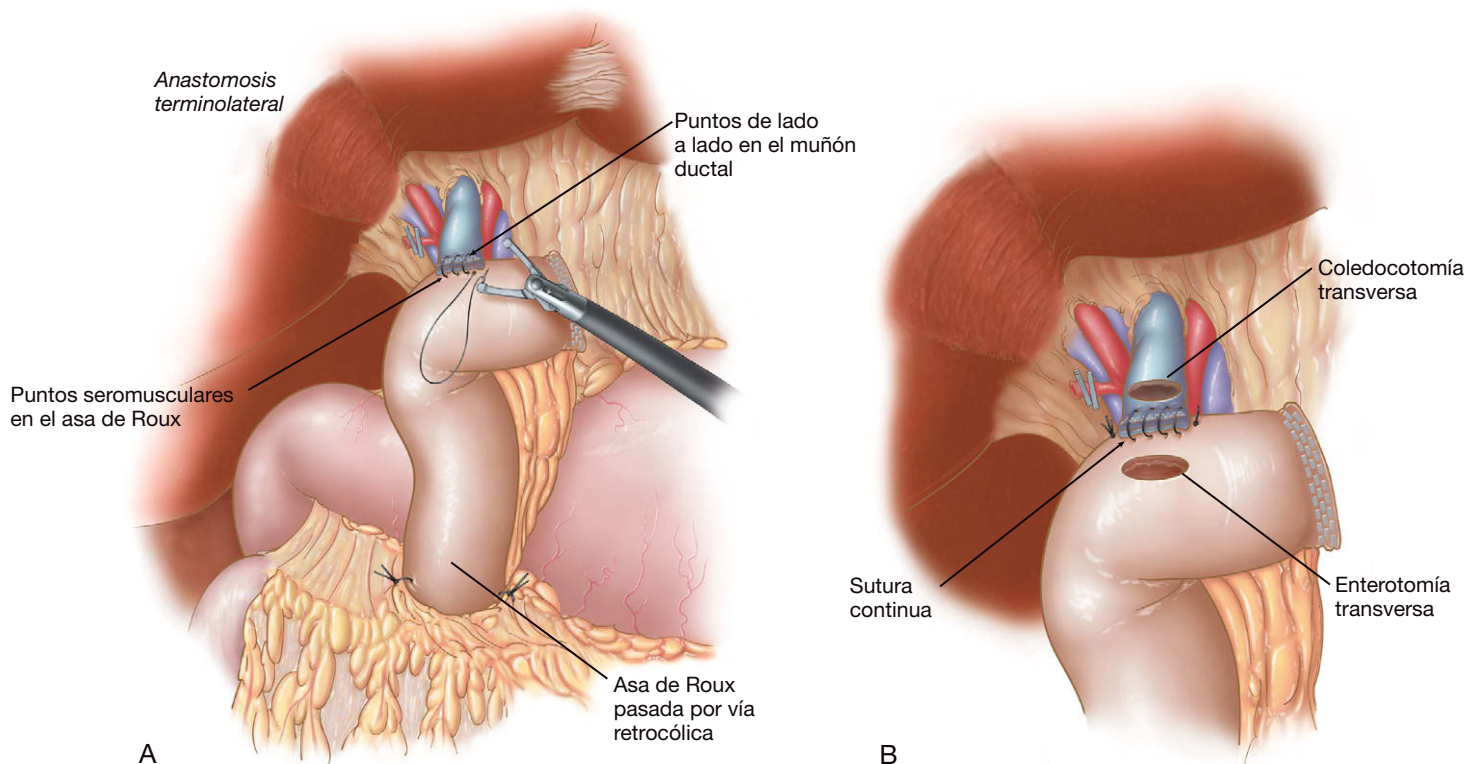
El cirujano y el ayudante vuelven a sus posiciones originales. En pacientes con enfermedad benigna se hace una ventana en el mesocolon transverso a la derecha de los vasos cólicos medios, y el extremo marcado con una sutura del asa de Roux se pasa transmesocólico al espacio subhepático. En los pacientes con neoplasias malignas avanzadas sometidos a HYL paliativa, el asa de Roux se pasa antecólica para acortar el tiempo de operación y evitar el paso del asa demasiado cerca de la neoplasia.

En los pacientes sometidos a HYL por enfermedad benigna se realiza una anastomosis bilio-entérica terminolateral manual. La primera capa se hace con sutura continua de poliglactina 3-0, incluidas la seromuscular del yeyuno y las dos caras del conducto biliar aproximadamente 2 mm por encima de la línea de grapado, o sea, incorporando la línea de grapas (fig. 22-7A). Después se hace una coledocotomía transversa con tijeras y la correspondiente enterotomía transversal con el bisturí ultrasónico. La línea anastomó-

tica posterior se puede realizar con una sutura continua de poliglactina 3-0, con los nudos por fuera de la luz en los extremos de la anastomosis (fig. 22-7B). La línea anastomótica anterior se completa con puntos sueltos de poliglactina 3-0 o 4-0 (fig. 22-7C), en particular si el diámetro del conducto no es demasiado amplio. Se puede utilizar una sutura continua si el conducto mide 15 mm o más de ancho (figura 22-7D). Se comprueba la integridad circunferencial de la anastomosis, se coloca un drenaje 20-F no aspirativo en el espacio subhepático por detrás de la anastomosis y la bolsa con la vesícula biliar se extrae del abdomen.

Para la HYL laterolateral paliativa, se hace una coledocotomía transversal al menos 1 cm por encima de la estenosis y una enterotomía transversal 2-3 cm distal al extremo seccionado del asa de Roux del yeyuno (fig. 22-8). Después se puede crear una hepaticoyeyunostomía laterolateral mecánica empleando una endograpadora vascular de 35 mm (fig. 22-9) introducida a través del trócar supraumbilical de 12 mm, con el laparoscopio colocado en el trócar medioclavicular izquierdo. La coledocotomía-enterotomía restante se cierra después con puntos sueltos de poliglactina 2-0 (fig. 22-10). En estos pacientes no se emplea drenaje para evitar la recidiva del tumor en el sitio del drenaje.

Machado y cols. describieron en 2000 una modificación de la técnica de asa de Roux que evita la sección de los vasos mesentéricos. La operación consiste en una hepaticoyeyunostomía laterolateral como primer paso, seguida por la sección del yeyuno proximal a la anastomosis. Después se realiza una yeyunoyeyunostomía laterolateral para confeccionar el asa de Roux. Se usa una técnica de sutura intracorpórea para la hepaticoyeyunostomía y una grapadora lineal para la yeyunoyeyunostomía. Gentileschi y cols. comunicaron otra modificación de la técnica en 2002, en la cual se realiza una gastroyeyunostomía laparoscópica seguida por hepaticoyeyunostomía lateral sin utilización de asa de Roux (es decir, con un asa simple).



**FIGURA 22-7.** Se ha confeccionado un asa yeyunal en Y de Roux de 50 a 60 cm y se ha pasado por vía retrocólica. A, se coloca una sutura continua seromuscular hepaticoyeyunal terminolateral, que incorpora la línea de grapas del conducto hepático común seccionado. B, después se crea una enterotomía y una coledocotomía transversas.

Continúa



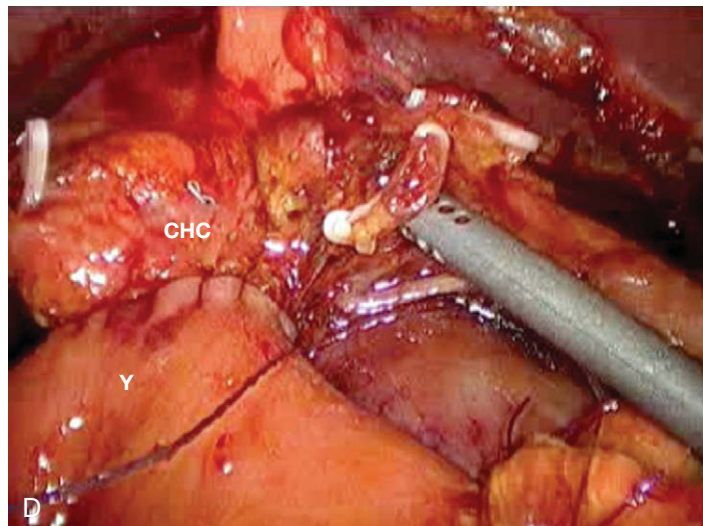
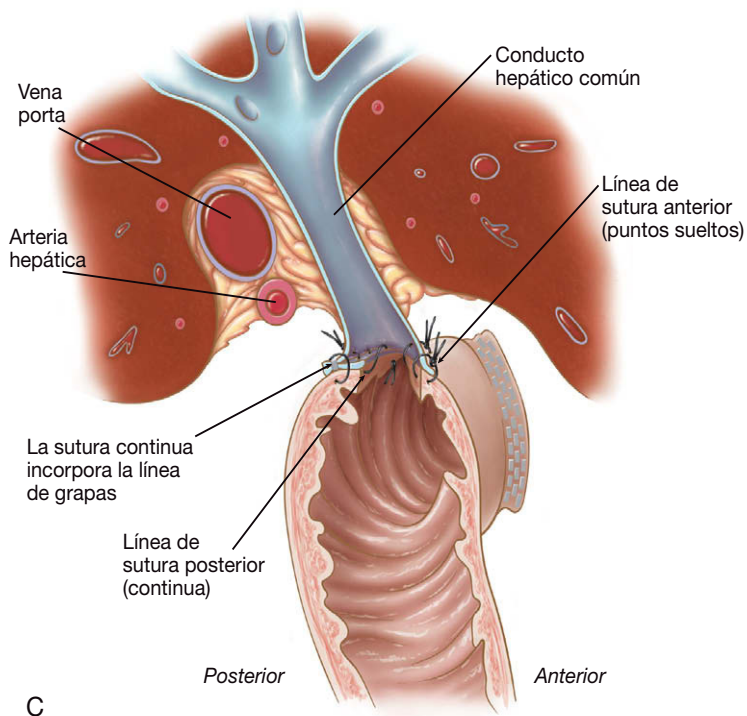


FIGURA 22-7. CONTINUACIÓN. C, se realiza una anastomosis hepaticoyeyunal terminolateral; la cara anterior se completa con puntos sueltos. D, fotografía de la anastomosis completada. CHC, conducto hepático común; Y, yeyuno.

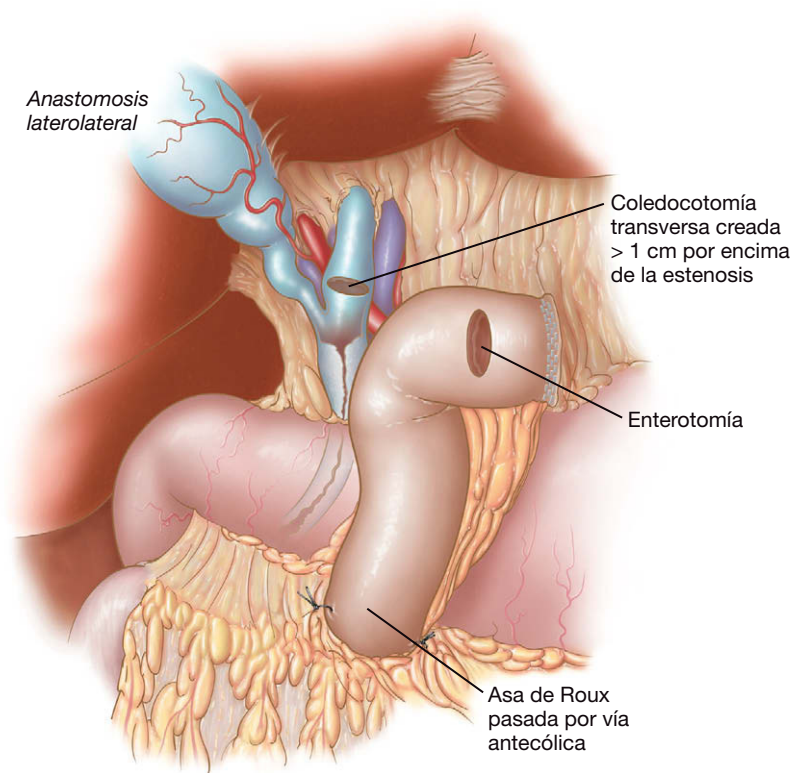
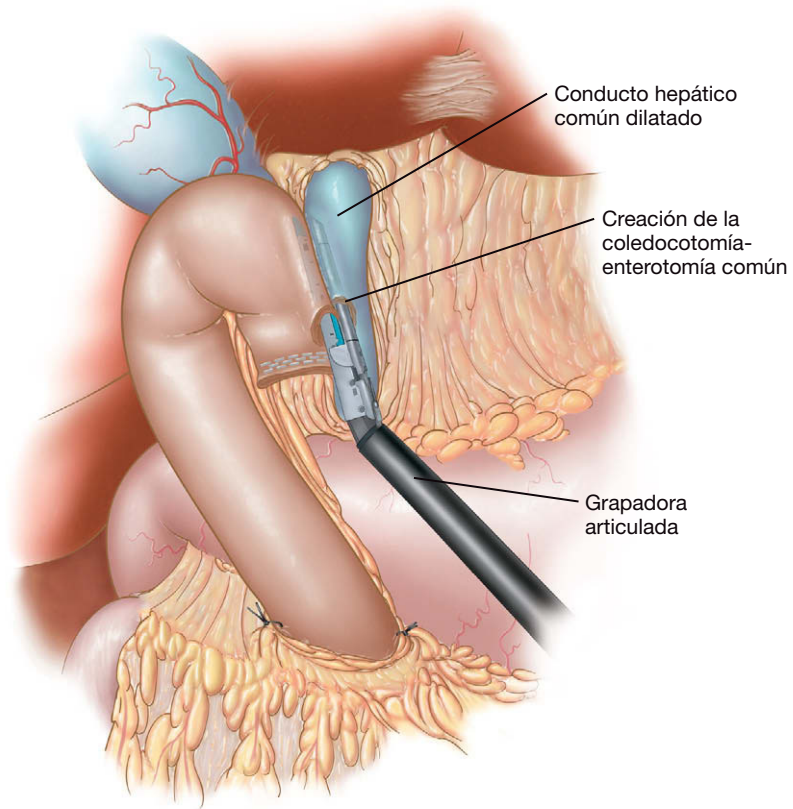


FIGURA 22-8. El dibujo muestra la inserción del conducto cístico a menos de 1,0 cm del extremo superior de una estenosis del colédoco, que muestra retracción indicadora de malignidad; el conducto hepático común ha sido expuesto y se ha creado una coledocotomía transversa. Se ha confeccionado un asa yeyunal en Y de Roux antecólica de 50 cm y se ha creado una enterotomía transversa.

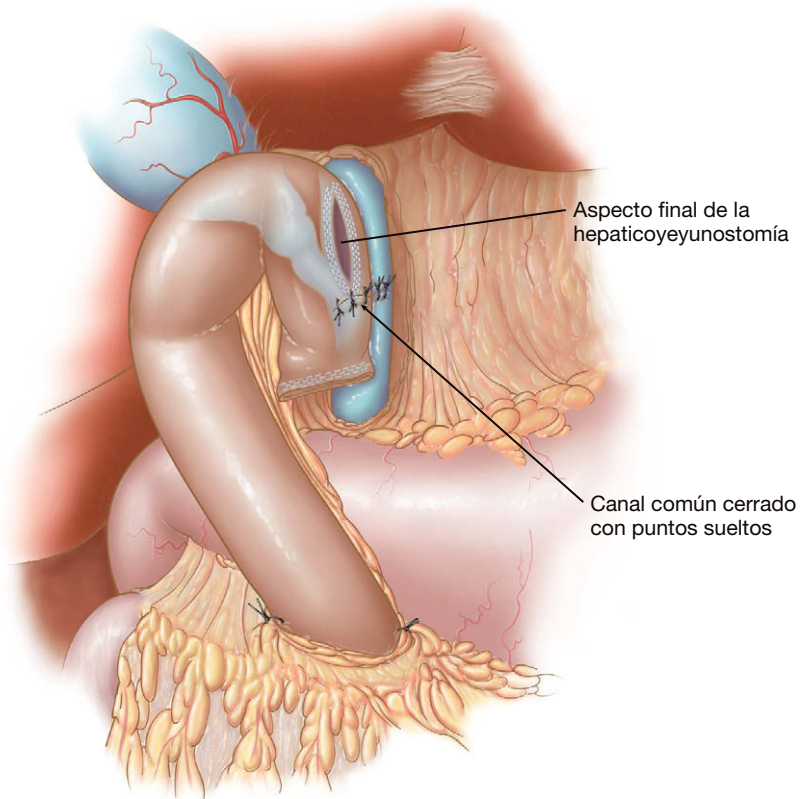
### Aspectos técnicos

Un tumor periampular voluminoso puede convertir en imposible el acceso a la vía biliar. La evaluación cuidadosa de las imágenes preoperatorias es esencial para evitar la selección inapropiada de pacientes. El paso retrocólico del asa yeyunal de Roux usado en los

pacientes con enfermedad benigna puede ser difícil. La maniobra se facilita mediante el desplazamiento hacia abajo del ángulo hepático del colon, creando una ventana en el mesocolon transversal a la derecha de los vasos cólicos medios y marcando el extremo proximal del asa con una sutura para facilitar su identificación.



**FIGURA 22-9.** Se crea una hepaticoyeyunostomía laterolateral con una grapadora vascular de 30 mm. La pala estrecha de la grapadora se ha introducido en el conducto hepático común dilatado, mientras que la pala más ancha que contiene las grapas se ha introducido en el asa yeyunal.



**FIGURA 22-10.** Aspecto final de una hepaticoyeyunostomía laterolateral mecánica con la coledocotomía-enterotomía cerrada con puntos sueltos.

No hay duda de que la realización de la anastomosis bilio-entérica es la parte más difícil de la intervención. Sin embargo, la imagen ampliada que ofrece el laparoscopia permite una mejor visualización del campo operatorio que en la cirugía abierta y facilita la reconstrucción. Es esencial preparar circunferencialmente el CHC para esta anastomosis. Si la cara anterior de la anastomosis bilioentérica se hace con puntos sueltos, la sutura se puede facilitar dejando los dos o tres últimos puntos sin anudar hasta el final. Hay que resistirse a la tentación de seccionar el conducto biliar en posición baja para dejar un segmento largo que facilite la anastomosis, ya que de esta forma se puede producir isquemia del extremo biliar de la anastomosis. El cirujano debe ser experto en la sutura intracorpórea del derecho y del revés, y los cirujanos que pretendan realizar tales intervenciones ciertamente se beneficiarán de la adquisición de habilidad de sutura con la otra mano para aumentar la maniobrabilidad. El trócar medioclavicular izquierdo es conveniente para la sutura con la mano derecha y debe ser colocado en posición relativamente alta, de forma que el portaagujas aborde la anastomosis biliar casi en perpendicular. Las dificultades técnicas asociadas a la sutura intracorpórea se pueden superar mediante el uso de dispositivos de asistencia robóticos introducidos recientemente, que usan instrumentos que permiten giros como los de la muñeca; los autores no tienen experiencia con estos dispositivos. Otra opción podría ser la cirugía laparoscópica asistida. Sin embargo, este procedimiento no requiere la extracción de un espécimen grande, por lo que el traumatismo y el dolor añadidos por la incisión para el dispositivo de asistencia son innecesarios en la opinión de los autores y pueden prolongar la estancia hospitalaria.

## CUIDADOS POSTOPERATORIOS

La sonda orogástrica se retira antes de la extubación del paciente; habitualmente no existe indicación para dejar una sonda nasogástrica. La cobertura con antibióticos intravenosos se continúa durante 24 horas. La ingesta de líquidos puede empezar la misma tarde de la cirugía y el primer día del postoperatorio se permite una dieta líquida o blanda. El drenaje abdominal se puede retirar dentro de las primeras 24 horas si no existe fuga de bilis. El paciente debe ser movilizado el primer día del postoperatorio; la movilización precoz y la fisioterapia respiratoria disminuyen la morbilidad.

## COMPLICACIONES ESPECÍFICAS DEL PROCEDIMIENTO

El cumplimiento de los principios quirúrgicos básicos es la clave para una evolución sin complicaciones. Tienen una importancia fundamental la definición de la anatomía biliar, la disección de una longitud apropiada del conducto hepático, la creación de un asa entérica con longitud apropiada para llegar al conducto hepático sin tensión y la creación de una anastomosis amplia muco-mucosa bilio-entérica. Los factores relacionados con una morbilidad y una evolución quirúrgica deficientes comprenden historia de colangitis recurrente, estenosis proximal, hipertensión portal, cirrosis, absceso hepático, absceso intraabdominal y colección biliar, atrofia hepática, edad avanzada e inexperiencia quirúrgica. Es posible la fuga o la estenosis de la anastomosis que necesite revisión abierta. Algunos autores defienden la colocación de un catéter biliar transyeyunal percutáneo como drenaje y para una evaluación radiológica postoperatoria de la anastomosis bilioentérica. La conversión a cirugía abierta se puede deber a adherencias importantes, como las causadas por colangitis recurrente o cirugía abdominal previa, o por la sección alta de quistes del colédoco con retracción subsiguiente de los conductos hepáticos en el parénquima del hígado.

## RESULTADOS Y EVOLUCIÓN

### HYL para las estenosis biliares distales benignas y malignas

No hay duda de que, en manos expertas, el abordaje laparoscópico con derivación biliar para la paliación de la enfermedad maligna ofrece beneficios claros en comparación con la cirugía abierta, en lo que respecta a tasas de morbilidad y mortalidad, estancia hospitalaria y calidad de vida. La cirugía abierta para la derivación biliar se ha relacionado con tasas altas de mortalidad y morbilidad (8-33% y 20-60%, respectivamente). En comparación con la cirugía abierta, la paliación laparoscópica demostró una tasa de morbilidad postoperatoria significativamente más baja (7%) y una tasa de mortalidad próxima al 0%. En un estudio comparativo caso-control entre gastroenterostomías y hepaticoyeyunostomías laparoscópicas y abiertas, Rothlin y cols. comunicaron tasas significativamente más bajas de morbilidad y mortalidad operatorias y menos requerimientos postoperatorios de analgesia con opiáceos, así como reducciones de la estancia hospitalaria postoperatoria. La tabla 22-1 resume la experiencia mundial colectiva con estas operaciones hasta principios de 2007.

Es bien conocido que la hepaticoyeyunostomía ofrece mejor tasa de permeabilidad a largo plazo y riesgo más bajo de reintervención biliar en comparación con la colecistoyeyunostomía. Sin embargo, se puede esperar que sólo una muy pequeña minoría de pacientes con cáncer se beneficie con una derivación sistemática del conducto biliar, en particular cuando se considera su corta esperanza de vida. Una revisión de 1.919 pacientes comunicó una tasa de reintervención por obstrucción biliar recurrente del 7,5% con la colecistoyeyunostomía y del 2,9% con la hepaticoyeyunostomía. Además, el tiempo operatorio de la hepaticoyeyunostomía laparoscópica es considerablemente más largo que el de la colecistoyeyunostomía. Los autores han encontrado que la colecistoyeyunostomía es posible en el 75% de los pacientes con ictericia obstructiva maligna. Si un paciente tiene enfermedad benigna o una obstrucción maligna a menos de 1 cm del conducto cístico, la realización de una HYL debe prevenir la recurrencia de la ictericia.

### HYL después de la escisión de un quiste de colédoco

En 1998 se publicó el primer caso de escisión laparoscópica de un quiste de colédoco tipo I. Desde entonces se han publicado alrededor de 130 casos de resección laparoscópica o laparoscópica asistida, y el 88% de las operaciones se realizaron en lactantes y niños. Más de las dos terceras partes de las resecciones en los niños se hicieron por laparoscopia y el resto necesitó una operación asistida o la conversión abierta (tasa de conversión global = 7%); la mitad de los adultos fueron operados con laparoscopia asistida. Sin embargo, la posibilidad del abordaje puramente laparoscópico se demostró por la baja tasa de conversión a cirugía abierta (< 10%), la baja morbilidad (< 10%) y la ausencia de muertes. Se ha comunicado una recuperación rápida después de la exéresis con abordaje puramente laparoscópico; la estancia hospitalaria media típica es de 5 días. Esta cifra se compara favorablemente con la estancia alrededor de 20 días en una serie de resección de quiste de colédoco laparoscópica asistida con hepaticoyeyunostomía en Y de Roux. Los pacientes con quiste de colédoco requieren seguimiento durante toda la vida debido al mayor riesgo de colangiocarcinoma, incluso después de la exéresis completa del quiste.

### HYL después de la resección de neoplasia maligna periampular

Aunque sólo se han publicado alrededor de 30 casos de duodenopancreatectomía totalmente laparoscópica y laparoscópica asisti-



Tabla 22-1. Resultados de la hepaticoyeyunostomía laparoscópica para tratamiento de estenosis biliares distales

Autores	Diagnóstico	Procedimiento	Tiempo operatorio (min)	Conversión	Morbilidad	Mortalidad	Estancia hospitalaria (días)	Seguimiento
Rothlin y cols., 1999	CP	HYL y GY (n = 3)	129 (30-330)*	0	Fuga anastomótica (n = 1)	0	9,4*	ND
Machado y cols., 2000	CP	HYL (n = 1)	ND	0	0	0	6	20 meses
Gentileschi y cols., 2002	CP	HYL (n = 1)	ND	ND	ND	ND	ND	ND
Ali y Ammori, 2003	CP	HYL, GY, ETB (n = 1)	ND	0	0	0	4	6 meses
O'Rourke y cols., 2004	Coledocolitiasis, estenosis	HYL (n = 1)	272	0	0	0	3	15 meses
Han y Yi, 2004	Cálculos colédoco recurrentes (n = 5), estenosis biliar benigna (n = 2)	HYL (n = 7)	358 (290-480)*	1	Un episodio autolimitado de melena (n = 1)	0	ND	27,5* (5-60) meses
Chowbey y cols., 2005	Estenosis biliar yatrogénica	HYL (n = 4)	285 (270-305)*	1	Revisión abierta 18 meses más tarde por colangitis (n = 1)	0	4*	3,1 años*

\*Los datos presentados corresponden a la media (rango).

CP, cáncer de páncreas; ETB, esplennectomía toracoscópica bilateral; GY, gastroyeyunostomía; HYL, hepaticoyeyunostomía laparoscópica; ND, no disponible.

da, no hay duda de que esta operación se puede realizar con seguridad en pacientes seleccionados; las tres cuartas partes de los pacientes se recuperan sin complicaciones y la tasa de mortalidad es inferior al 3%. La intervención es técnicamente difícil y requiere la pericia de un cirujano pancreático laparoscópico experto. La laparoscopia asistida parece acortar el tiempo de operación y facilitar la reconstrucción después de la resección, incluida la anastomosis hepaticoyeyunal. Las complicaciones biliares después de esta operación son infrecuentes de acuerdo con la bibliografía disponible, lo que atestigua la seguridad de la anastomosis bilioentérica realizada por laparoscopia.

En conclusión, la reconstrucción biliar laparoscópica es segura y posible, pero requiere un tiempo operatorio largo, capacidades laparoscópicas avanzadas y experiencia significativa en cirugía hepatobiliar. Serán necesarios grandes estudios para determinar la evolución a largo plazo y las tasas de permeabilidad de la derivación bilio-entérica laparoscópica, además de comparar el abordaje laparoscópico frente a la endoprótesis biliar endoscópica.

### Lecturas recomendadas

- Ali AS, Ammori BJ: Concomitant laparoscopic gastric and biliary bypass and bilateral thoracoscopic splanchnotomy: The full package of minimally invasive palliation for pancreatic cancer. *Surg Endosc* 2003;17:2028-2031.
- Ammori BJ, Baghdadi S: Minimally invasive pancreatic surgery: The new frontier? *Curr Gastroenterol Rep* 2006;8:132-142.
- Chowbey PK, Soni V, Sharma A, et al: Laparoscopic hepaticojejunostomy for biliary strictures: The experience of 10 patients. *Surg Endosc* 2005;19:273-279.

- Dulucq JL, Wintringer P, Mahajna A: Laparoscopic pancreaticoduodenectomy for benign and malignant diseases. *Surg Endosc* 2006;20:1045-1050.
- Dulucq JL, Wintringer P, Stabilini C, et al: Are major laparoscopic pancreatic resections worthwhile? A prospective study of 32 patients in a single institution. *Surg Endosc* 2005;19:1028-1034.
- Gagner M, Pomp A: Laparoscopic pylorus-preserving pancreaticoduodenectomy. *Surg Endosc* 1994;8:408-410.
- Gentileschi P, Kini S, Gagner M: Palliative laparoscopic hepatic- and gastrojejunostomy for advanced pancreatic cancer. *J Soc Laparoendosc Surg* 2002;6:331-338.
- Ghanem AM, Hamade AM, Sheen AJ, et al: Laparoscopic gastric and biliary bypass: A single-center cohort prospective study. *J Laparoendosc Adv Surg Tech A* 2006;16:21-26.
- Han HS, Yi NJ: Laparoscopic Roux-en-Y choledochojejunostomy for benign biliary disease. *Surg Laparosc Endosc Percutan Tech* 2004;14:80-84.
- Jeyapalan M, Almeida JA, Michaelson RL, Franklin ME, Jr: Laparoscopic choledochooduodenostomy: Review of a 4-year experience with an uncommon problem. *Surg Laparosc Endosc Percutan Tech* 2002;12:148-153.
- Machado MA, Rocha JR, Herman P, et al: Alternative technique of laparoscopic hepaticojejunostomy for advanced pancreatic head cancer. *Surg Laparosc Endosc Percutan Tech* 2000;10:174-177.
- O'Rourke RW, Lee NN, Cheng J, et al: Laparoscopic biliary reconstruction. *Am J Surg* 2004;187:621-624.
- Rothlin MA, Schob O, Weber M: Laparoscopic gastro- and hepaticojejunostomy for palliation of pancreatic cancer: A case controlled study. *Surg Endosc* 1999;13:1065-1069.
- Shimi S, Banting S, Cuschieri A: Laparoscopy in the management of pancreatic cancer: Endoscopic cholecystojejunostomy for advanced disease. *Br J Surg* 1992;79:317-319.
- Smith AC, Dowsett JF, Russell RC, et al: Randomised trial of endoscopic stenting versus surgical bypass in malignant low bile duct obstruction. *Lancet* 1994;344:1655-1660.
- Urbach DR, Bell CM, Swanson LL, Hansen PD: Cohort study of surgical bypass to the gallbladder or bile duct for the palliation of jaundice due to pancreatic cancer. *Ann Surg* 2003;237:86-93.

## Pancreatectomía distal mínimamente invasiva

El papel de la laparoscopia continúa evolucionando como parte del arsenal del cirujano pancreático moderno. A finales de la década de 1980 y principios de 1990, la laparoscopia emergió como un instrumento para diagnosticar la enfermedad metastásica y evaluar la resecabilidad del tumor en pacientes con cáncer pancreático. La evaluación laparoscópica del abdomen antes de una resección pancreática mayor puede evitar la laparotomía en pacientes con enfermedad metastásica no detectada en la tomografía computarizada (TC) preoperatoria. Hoy día, gracias a la mejor sensibilidad de la TC y de la resonancia magnética (RM), las metástasis ocultas descubiertas por laparoscopia se están haciendo menos comunes y muchos cirujanos pancreáticos conceden menos interés a la laparoscopia exploradora. Sin embargo, algunos datos sugieren que la laparoscopia diagnóstica puede revelar metástasis peritoneales pequeñas en el 5-15% de los pacientes con TC negativa. El uso de la ecografía laparoscópica para determinar la resecabilidad de un tumor pancreático se ha sustituido en parte por la TC de alta resolución y la ecografía endoscópica. La ecografía laparoscópica es útil todavía, sin embargo, en la resección de tumores neuroendocrinos pancreáticos, puesto que algunos tumores no detectados en el estudio de imagen preoperatorio pueden ser localizados más adelante con la tecnología ultrasónica.

Desde mediados de la década de 1990, ha aumentado progresivamente el empleo de la laparoscopia para la resección de tumores pancreáticos. Los procedimientos de resección van desde la enucleación de tumores neuroendocrinos hasta la duodenopancreatectomía para el carcinoma periampular. En 2002 se publicaron menos de 70 casos de pancreatectomía distal laparoscópica; sin embargo, en 2006 se comunicaron más de 400 casos y cada vez se publican más series nuevas. El crecimiento rápido de la pancreatectomía distal laparoscópica ha planteado muchas preguntas sobre el beneficio, las complicaciones y las indicaciones generales de esa operación laparoscópica técnicamente difícil. En este capítulo los autores presentan su perspectiva sobre esta intervención y los temas relacionados.

### INDICACIONES OPERATORIAS

No parece existir consenso sobre si alguna enfermedad pancreática debe ser excluida de la resección laparoscópica. Un problema relacionado con la resección laparoscópica de un cáncer pancreático es la posibilidad de metástasis en el trayecto de los trócares. En la actualidad, es difícil saber si una pancreatectomía distal laparoscópi-

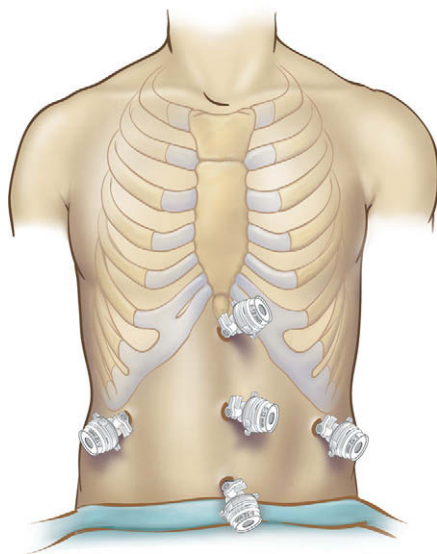
ca por enfermedad maligna, en particular por adenocarcinoma, producirá una tasa alta de implantes en la herida, carcinomatosis y disminución de la supervivencia global. Datos recientes de la bibliografía sobre el cáncer colorrectal sugieren que la incidencia de metástasis del sitio del trocar después de la resección laparoscópica no es diferente de la implantación en la herida después de la resección abierta. La extrapolación de estos datos desde el cáncer de colon hasta el cáncer pancreático puede ser problemática, por lo que algunos autores continúan proponiendo la pancreatectomía distal laparoscópica sólo para las lesiones benignas. Un estudio aleatorizado prospectivo multicéntrico podría determinar la efectividad de la pancreatectomía laparoscópica para el tratamiento del adenocarcinoma, pero es difícil saber si este ensayo es factible. Por ahora no se han definido las indicaciones ni las contraindicaciones preoperatorias precisas de la resección pancreática laparoscópica para una presunta neoplasia maligna.

### EVALUACIÓN PREOPERATORIA, PRUEBAS COMPLEMENTARIAS Y PREPARACIÓN

Antes de embarcarse en una pancreatectomía distal laparoscópica, el cirujano debe intentar la obtención de un diagnóstico histológico. La ecografía endoscópica (EcoE) es útil para este fin y tiene relevancia especial si se sospecha un adenocarcinoma. Cuando se sospecha una neoplasia mucinosa papilar intraductal, la EcoE también puede ayudar a determinar la extensión de la enfermedad. Para los tumores neuroendocrinos, es importante un estudio con octreótido a fin de descartar la enfermedad multifocal; además, los marcadores bioquímicos séricos preoperatorios sirven como línea basal para la vigilancia postoperatoria. Si existe una probabilidad razonable de la necesidad de una esplenectomía conjunta con la pancreatectomía distal, se deben administrar vacunas profilácticas (para neumococos, meningococos y *Haemophilus influenzae*) dos semanas antes de la operación.

### POSICIÓN DEL PACIENTE Y COLOCACIÓN DE LOS TRÓCARES

El paciente se coloca en decúbito supino sobre la mesa de operaciones con el lado izquierdo del cuerpo inclinado no más de 45 grados. Como alternativa, el paciente puede ser colocado en posición «francesa», que permite al cirujano operar situado entre las piernas del paciente. Se coloca una cánula de Hasson en posición infraumbili-

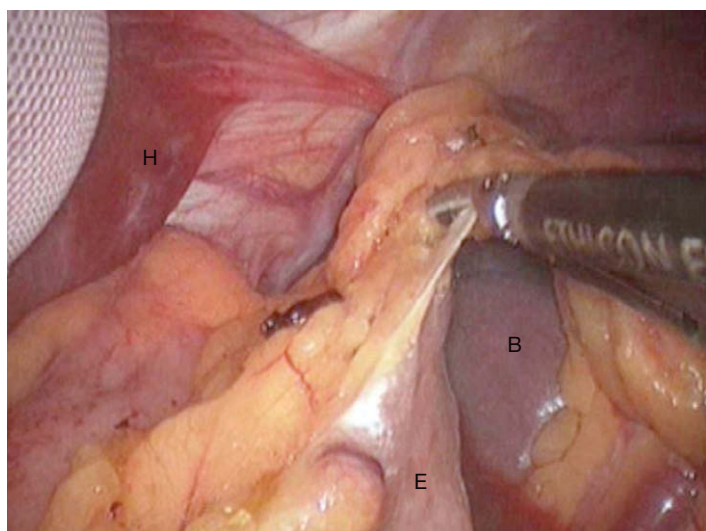


**FIGURA 23-1.** Posición de los trócares para la pancreatometomía laparoscópica. El trócar infraumbilical es una cánula de Hasson; el resto de los trócares son de 5-12 mm.

cal y se realiza una laparoscopia diagnóstica. Se puede hacer una ecografía laparoscópica del hígado para estadificación de la enfermedad. Si alguna lesión sospechosa es biopsiada y enviada para su análisis intraoperatorio, el cirujano debe esperar los resultados antes de continuar con la operación. Las posiciones de los trócares adicionales (5 en total) se muestran en la figura 23-1; esta particular configuración es más adecuada para la posición «francesa».

## TÉCNICA OPERATORIA

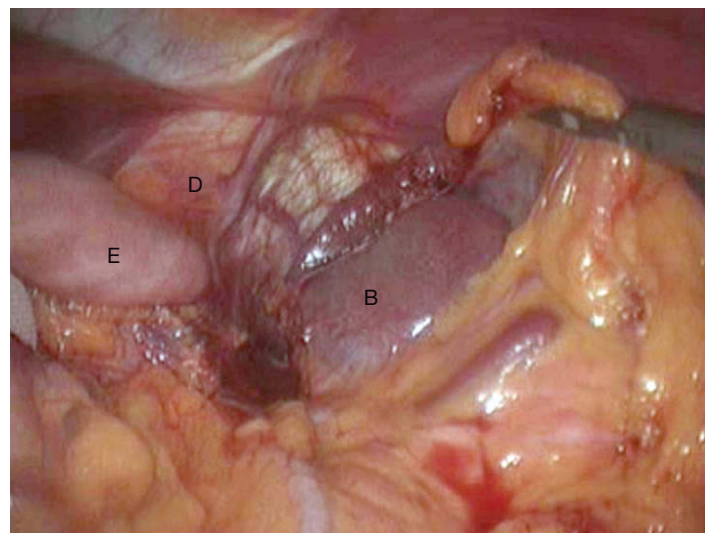
Para comenzar la resección, el cirujano sujeta la pared anterior del estómago y la eleva hacia la pared abdominal. La colocación del paciente en posición de Trendelenburg inversa facilitará esta maniobra. Después se usa un bisturí ultrasónico o bipolar para entrar en el saco menor a través del ligamento gastrocólico. La disección continúa después en dirección cefálica a lo largo de la curvatura mayor del estómago y se seccionan los vasos gástricos cortos (fig. 23-2), lo que permite la exposición de la superficie anterior del páncreas. Si se planea la resección del bazo junto con el páncreas distal, se deben seccionar todos los vasos gástricos cortos hasta el nivel del hiato esofágico.



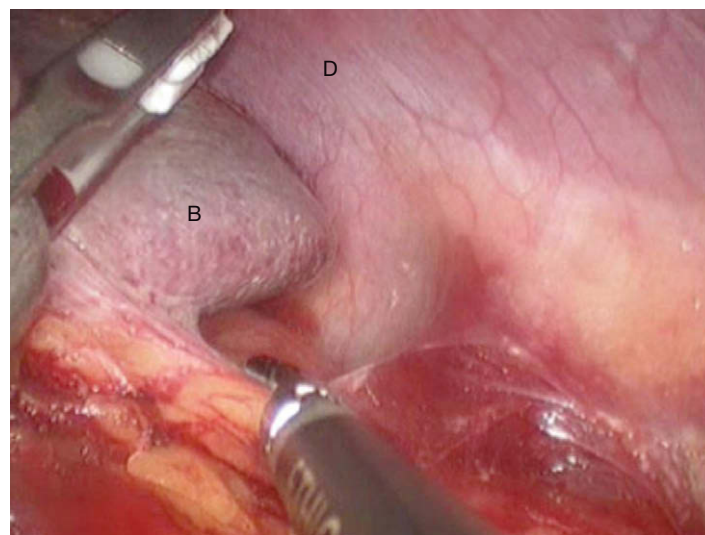
**FIGURA 23-2.** Sección de los vasos gástricos cortos y entrada en el saco menor. H, hígado; E, estómago; B, bazo.

gico (fig. 23-3). A continuación se moviliza el ángulo esplénico del colon (fig. 23-4) y después se diseca el mesocolon transverso separándolo del borde inferior del páncreas (fig. 23-5). Esas maniobras permiten la visualización completa de la porción inferior del bazo, la cola pancreática y la arteria esplénica (fig. 23-6).

Después se usa la ecografía laparoscópica para delinear el tumor y determinar el margen proximal de la resección pancreática. En caso de neoplasia mucinosa papilar intraductal, la ecografía se utiliza de modo específico para evaluar cualquier cambio en el calibre del conducto pancreático principal. Una vez identificado el punto proximal de sección pancreática, la superficie anterior del páncreas se marca con el electrobisturí para identificar el nivel de la sección subsiguiente. Si el bazo se va a reseccionar con el páncreas distal, una opción es la disección en sentido desde lateral hacia medial. Primero se inciden las inserciones laterales del bazo; después comienza la movilización que llevará el bazo hasta la pared abdominal anterior. A continuación se diseca la cola del páncreas con los vasos esplénicos separados del retroperitoneo, comenzando desde el lado izquierdo del paciente para progresar en sentido medial. Los autores prefieren realizar esta disección con un bisturí ultrasónico, en vez



**FIGURA 23-3.** Sección de los vasos gástricos cortos hasta el hiato esofágico. D, diafragma; E, estómago; B, bazo.



**FIGURA 23-4.** Sección del ligamento esplenocólico con el bisturí ultrasónico. D, diafragma; B, bazo.



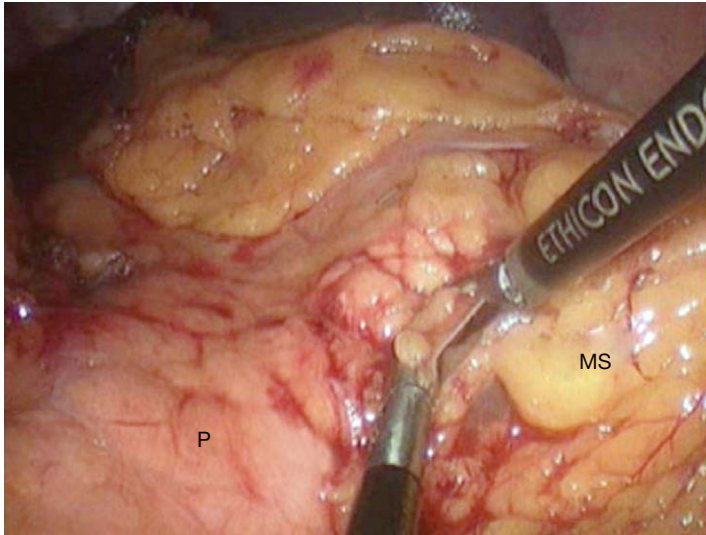


FIGURA 23-5. Movilización del borde inferior del páncreas (P). MS, mesocolon.

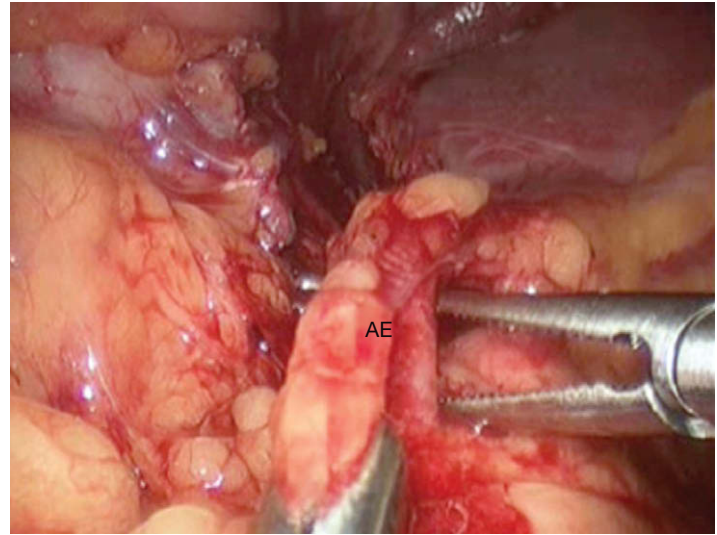


FIGURA 23-7. La arteria esplénica (AE) se separa del borde superior del páncreas con las pinzas de disección en ángulo recto.

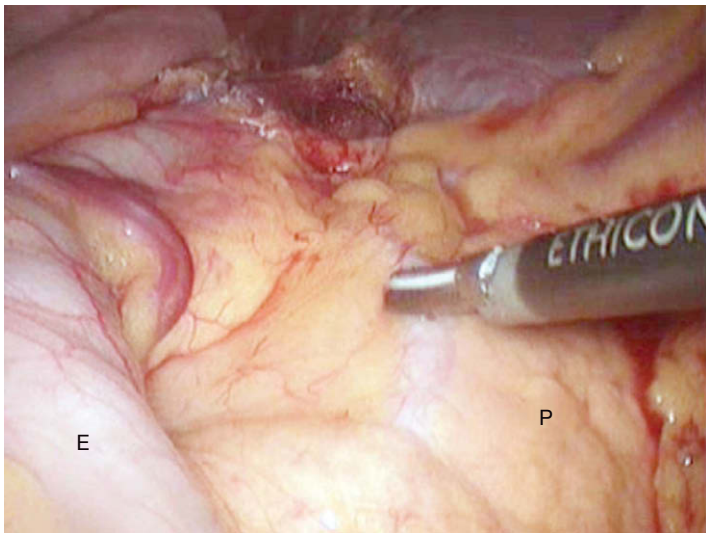


FIGURA 23-6. El estómago (E) se separa hacia la derecha del paciente, permitiendo la movilización del páncreas (P); el bisturí ultrasónico está indicando la posición de la arteria esplénica a lo largo del borde superior de la cola del páncreas.

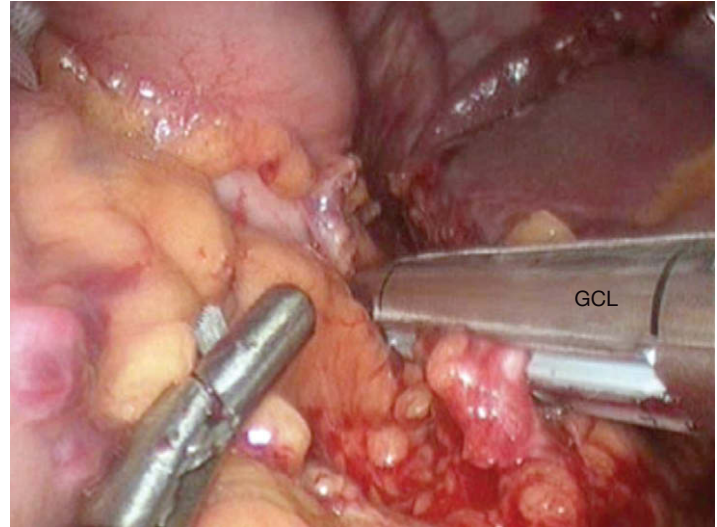


FIGURA 23-8. La arteria esplénica se secciona con la grapadora-cortadora lineal (GCL) cargada con una carga vascular (grapas de 2 mm).

de la ligadura con clips y la sección individual de los vasos (los clips interfieren frecuentemente con las palas de la grapadora). Una vez que el páncreas ha sido movilizado hasta el punto de sección, se seccionan el páncreas, la arteria esplénica y la vena esplénica con una grapadora-cortadora lineal con carga vascular. Si el parénquima pancreático es demasiado grueso, se puede usar una carga de grapas de 3,5 o 4,8 mm.

Como alternativa, en una disección pancreática desde medial hacia lateral (como se muestra en el DVD), el páncreas y los vasos esplénicos se disecan circunferencialmente en el sitio previsto de la sección antes de la movilización esplénica. En este caso, la arteria esplénica se moviliza en el nivel de sección seleccionado (fig. 23-7) y después se secciona con una carga de grapas de 2 mm (fig. 23-8). El peritoneo del borde inferior del páncreas se incide con el electrobisturí de gancho y se realiza la disección dorsal del páncreas con el fin de crear una ventana para la colocación de la grapadora. Esto se puede conseguir fácilmente con un separador esofágico (fig. 23-9). El parénquima pancreático (por separado o con la vena esplénica) se secciona después con la grapadora-cortadora lineal

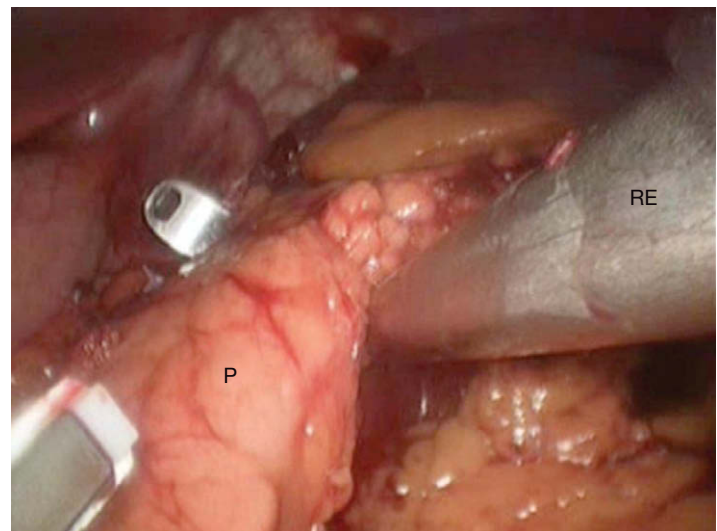


FIGURA 23-9. Se crea una ventana en la cara dorsal del páncreas (P) en la línea de sección planeada, con uso del retractor esofágico (RE).



utilizando cargas de 3,5 o 4,8 mm (fig. 23-10) y se confirma la integridad de la línea de grapas (fig. 23-11). Una vez seccionado el páncreas, el conducto pancreático se asegura con una sutura de seda 3-0 (fig. 23-12). La ligadura individual del conducto pancreático con un punto no absorbible ha sido asociada a un riesgo relativo 5 veces menor de desarrollo de fuga pancreática.

Para la pancreatectomía distal laparoscópica con conservación del bazo se utiliza un abordaje diferente. El bazo se expone según lo descrito antes; es decir, se entra en el saco menor a través del ligamento gastrocólico, se seccionan los vasos gástricos cortos y se moviliza el colon izquierdo. Después de determinar el nivel de sección del páncreas, la disección comienza en la porción lateral más hacia la izquierda del páncreas, lejos de los vasos esplénicos. Es importante realizar la disección en el plano correcto y mantener una hemostasia meticulosa para una visualización apropiada. El peritoneo del margen superior e inferior del páncreas se incide con el gancho o con el bisturí ultrasónico. Se realiza una disección roma cuidadosa de la cara dorsal del páncreas. Las pequeñas ramas procedentes de la arteria esplénica se seccionan con el bisturí ultrasónico. La disección continúa en sentido medial hasta el punto de sección del páncreas determinado previamente. Después se seccio-

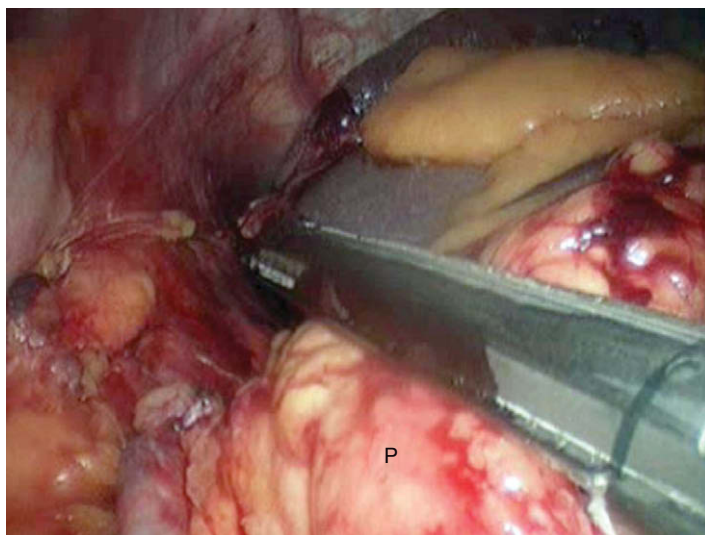


FIGURA 23-10. El páncreas (P) se secciona con la grapadora-cortadora lineal.

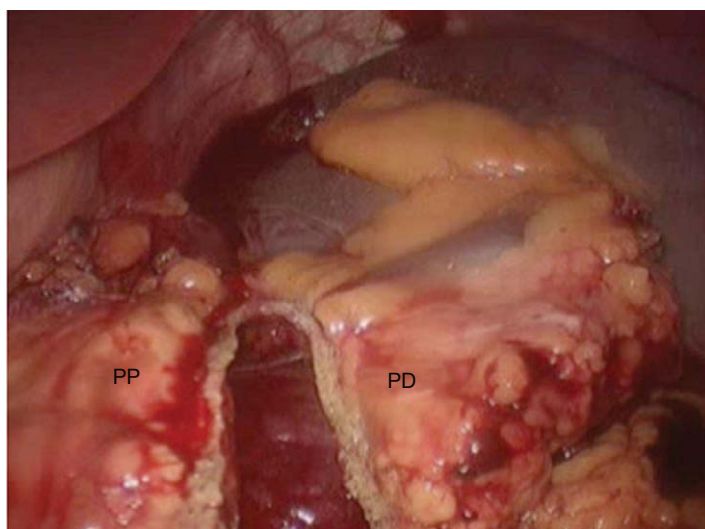


FIGURA 23-11. El páncreas se ha seccionado y las líneas de grapas están intactas en ambos lados de la sección. PD, páncreas distal; PP, páncreas proximal.

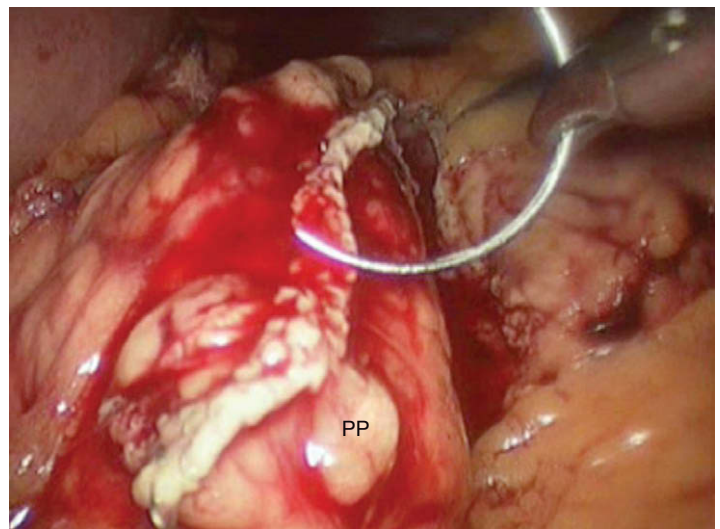


FIGURA 23-12. Punto en forma de 8, colocado para asegurar el conducto pancreático. PP, páncreas proximal.

na el parénquima pancreático (no los vasos esplénicos) con la grapadora-cortadora lineal según lo descrito previamente.

Una vez liberado el páncreas distal (con o sin el bazo), el espécimen se coloca en una bolsa de recuperación de plástico y la incisión del trócar umbilical se amplía para permitir la extracción del espécimen (figs. 23-13 y 23-14). Esta incisión se cierra después mediante sutura y se vuelve a insuflar el abdomen. Se irriga el abdomen y se comprueba la hemostasia. Si el bazo se ha extirpado con el páncreas se debe confirmar cuidadosamente la hemostasia de la celda esplénica en el hipocondrio izquierdo. A continuación se coloca un sellador de fibrina sobre el borde cortado del páncreas y se deja un drenaje aspirativo cerca del muñón pancreático. Todos las incisiones de trócares se cierran con sutura absorbible.

## CUIDADOS POSTOPERATORIOS

Después de la pancreatectomía distal laparoscópica se inicia una dieta de líquidos claros el día 1 o 2 del postoperatorio, según la

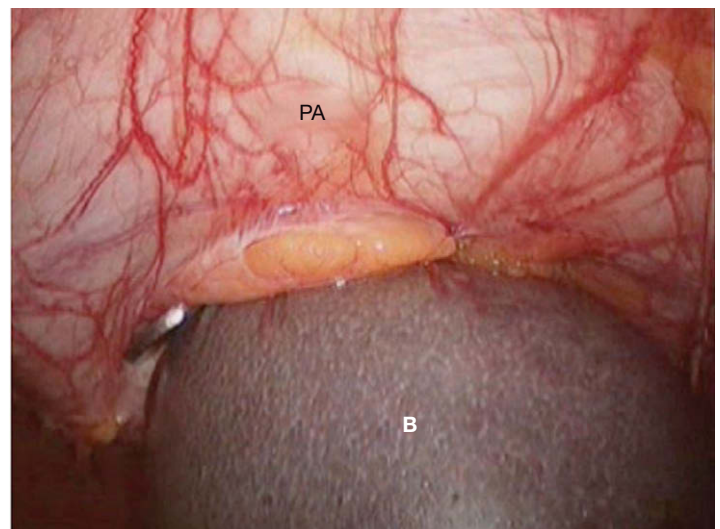


FIGURA 23-13. Se muestra el espécimen en una bolsa de recuperación que está siendo exteriorizada a través de una incisión curvilínea infraumbilical (ampliando la incisión para la cánula de Hasson). PA, pared abdominal anterior; B, bazo dentro de la bolsa.

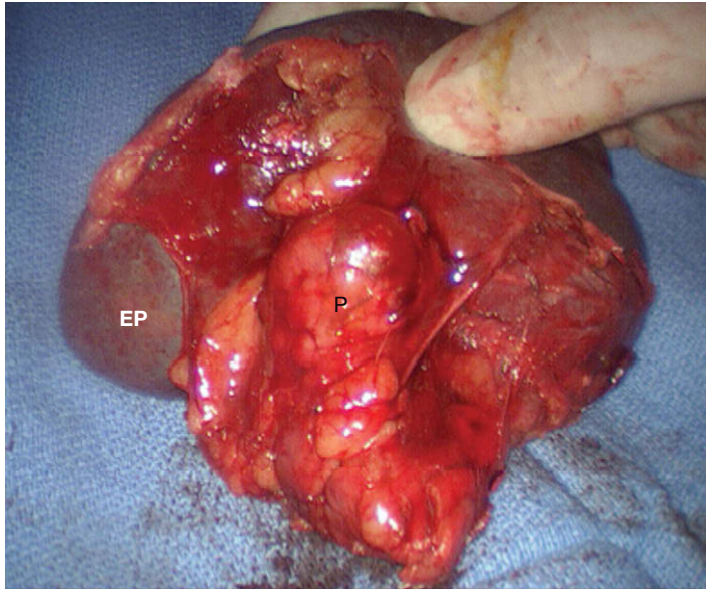


FIGURA 23-14. Especimen de una pancreatectomía distal laparoscópica (P) con esplenectomía (EP).

evolución clínica. Se recomienda la deambulación el día 1 del postoperatorio. Se suele iniciar una dieta pobre en grasas el día 4 o 5 del postoperatorio. Al iniciar esta dieta se vigila cuidadosamente el débito por los drenajes. Si se nota un aumento de la excreción, se mide la amilasa en el líquido. Si el paciente tolera la dieta pobre en grasas sin signos de fuga pancreática, se puede retirar el drenaje.

### COMPLICACIONES ESPECÍFICAS DEL PROCEDIMIENTO

La complicación específica más común después de la pancreatectomía distal (tanto abierta como laparoscópica) es la fuga pancreática. Las tasas de fuga comunicadas están influidas por el número de pacientes de cada estudio sometidos a resección por pancreatitis crónica, ya que las resecciones pancreáticas tienen un riesgo menor de fuga en estos casos. La tasas de fuga también varían en función de la definición de fuga (es decir, fuga sintomática o aumento de la amilasa en el líquido de drenaje). En una serie grande de pancreatectomías distales abiertas (ninguna de ellas por pancreatitis crónica), la tasa de fuga sintomática fue del 13% (17 de 126) y la tasa de fuga bioquímica (pacientes con elevación asintomática de la amilasa en el drenaje tres veces mayor que la amilasa sérica) fue del 6% (8 de 126). Aunque se dispone de datos limitados, parece que las tasas de fuga son comparables en la pancreatectomía distal abierta y en la laparoscópica. El tema se complica con el uso postoperatorio variable de octreótido, que puede disminuir o no la tasa de fuga después de la resección pancreática. El empleo de cola de fibrina sobre la línea de grapado pancreática se puede asociar a un riesgo menor de fuga postoperatoria. Si el paciente presenta fiebre inexplicada, leucocitosis o intolerancia a la ingesta oral en el postoperatorio temprano, se debe hacer una TC de abdomen con contraste intravenoso y se procederá al drenaje percutáneo si es necesario. Se deben enviar muestras del líquido para análisis bioquímico y cultivo. Se proporciona soporte con nutrición parenteral; la mayoría de las fugas se resuelven con este tipo de tratamiento.

### RESULTADOS Y EVOLUCIÓN

Pequeños estudios comparativos sugieren que los pacientes sometidos a pancreatectomía distal laparoscópica tienen una estancia hospitalaria y un periodo de recuperación más breves que los sometidos a la operación abierta; las tasas de complicaciones perioperatorias parecen ser similares. El European Multicenter Laparoscopic Pancreas Study resumió los resultados de 25 centros europeos y describió 127 operaciones mínimamente invasivas: 97 pancreatectomías distales (76%), 27 enucleaciones de tumores y 3 duodenopancreatectomías. La tasa de conversión fue del 14%. La tasa de enfermedad benigna fue del 87% y la de enfermedad maligna, del 13%. El tamaño medio del tumor fue de 30 mm (rango 5-120 mm). Se encontraron fístulas pancreáticas con manifestaciones clínicas en el 17% de los pacientes; la tasa de reoperación (6,3%) fue algo más alta que en la mayoría de las series pequeñas. La estancia media postoperatoria fue de 7 días (rango 3-67 días). En este momento no existen estudios controlados que comparen la pancreatectomía distal abierta con la laparoscópica; puesto que estas operaciones no son frecuentes, ese estudio será difícil de realizar. De modo similar a lo que sucede con otros procedimientos más comunes, es probable que los beneficios generales del abordaje mínimamente invasivo se apliquen también a la pancreatectomía distal. Puesto que este procedimiento se realiza con facilidad mediante laparoscopia, los autores consideran ahora cuidadosamente este abordaje para todas las pancreatectomías distales.

#### Lecturas recomendadas

- Ammori BJ, Baghdadi S: Minimally invasive pancreatic surgery: The new frontier? *Curr Gastroenterol Rep* 2006;8:132.
- Ayav A, Bresler L, Brunaud L, et al: Laparoscopic approach for a solitary insulinoma: A multicentre study. *Langenbecks Arch Surg* 2005;390:134.
- Bemelman WA, De Wit LT, Van Deleden OM, et al: Diagnostic laparoscopy combined with laparoscopic ultrasonography in staging of cancer of the pancreatic head region. *Br J Surg* 1995;82:820.
- Bilimoria MM, Cormier JN, Mun Y, et al: Pancreatic leak after left pancreatectomy is reduced following main pancreatic duct ligation. *Br J Surg* 2003;90:190.
- Dulucq JL, Wintringer P, Mahajna A: Laparoscopic pancreaticoduodenectomy for benign and malignant diseases. *Surg Endosc* 2006;20:1045.
- Gagner M, Pomp A: Laparoscopic pancreatic resection: Is it worthwhile? *J Gastrointest Surg* 1997;1:20.
- Gagner M, Pomp A, Herrera MF: Early experience with laparoscopic resections of islet cell tumors. *Surgery* 1996;120:1051.
- Gouillat C, Gigot JF: Pancreatic surgical complications—The case for prophylaxis. *Gut* 2001;49:32.
- Mabrut JY, Fernandez-Cruz L, Azagra JS, et al: Laparoscopic pancreatic resection: Results of a multicenter European study of 127 patients. *Surgery* 2005;137:597.
- Palanivelu C, Shetty R, Sendhilkumar K, et al: Laparoscopic distal pancreatectomy: Results of a prospective nonrandomized study from a tertiary center. *Surg Endosc* 2006;16:45.
- Pierce RA, Spittler JA, Hawkins WG, et al: Outcomes analysis of laparoscopic resection of pancreatic neoplasms. *Surg Endosc* 2006;19:660.
- Root J, Nguyen N, Jones B, et al: Laparoscopic distal pancreatic resection. *Am Surg* 2005;71:744.
- Velanovich V: Case-control comparison of laparoscopic versus open distal pancreatectomy. *J Gastrointest Surg* 2006;10:95.
- Warshaw AL, Gu ZY, Wittenberg J, et al: Preoperative staging and assesment of respectability of pancreatic cancer. *Arch Surg* 1990;125:230.



## Esplenectomía mínimamente invasiva

Tras la introducción de la cirugía endoscópica y laparoscópica en la década de 1990, su aplicación se ha expandido desde la colecistectomía hasta operaciones que afectan a prácticamente todos los órganos y sistemas. Gracias al avance de la tecnología y de las capacidades quirúrgicas relacionadas con la laparoscopia, la cirugía mínimamente invasiva se ha convertido en el tratamiento estándar para numerosas enfermedades. En el caso de la esplenectomía electiva, la exéresis laparoscópica del bazo se ha mostrado segura y efectiva y constituye ahora el método preferido para la esplenectomía en la mayoría de los pacientes. Incluso en el caso de un bazo muy grande, el abordaje laparoscópico asistido proporciona muchos de los beneficios de la técnica mínimamente invasiva. La esplenectomía laparoscópica se relaciona con una estancia hospitalaria más corta, menos dolor postoperatorio, retorno más temprano a las actividades de la vida diaria y mejores resultados estéticos, en comparación con la esplenectomía abierta.

### INDICACIONES OPERATORIAS

Las indicaciones de la esplenectomía laparoscópica son similares a las de la esplenectomía abierta y se resumen en la tabla 24-1. La esplenectomía está indicada para el control de ciertas enfermedades (p. ej., púrpura trombocitopénica idiopática) o para aliviar los síntomas del hiperesplenismo causado por diversos trastornos hematológicos. En la actualidad, las dos indicaciones más comunes para la esplenectomía son el traumatismo y las enfermedades hematológicas, y la trombocitopenia constituye la indicación más frecuente dentro del segundo grupo. La púrpura trombocitopénica idiopática (PTI) es un trastorno autoinmune adquirido que conduce a la destrucción de plaquetas. El diagnóstico se establece mediante la demostración de un número normal o aumentado de megacariocitos en la médula ósea, junto con trombocitopenia periférica en ausencia de enfermedad sistémica o de ingestión de fármacos capaces de inducir trombocitopenia. En los adultos con PTI es poco frecuente una respuesta duradera a los corticoides, la plasmáferesis o las inmunoglobulinas. Por otra parte, entre el 75 y el 85% de esos pacientes responden a la esplenectomía con un aumento del recuento de plaquetas por encima de 100.000/mm<sup>3</sup> dentro de los 7 primeros días después de la operación. La trombocitopenia refractaria asociada al lupus eritematoso sistémico puede responder a la esplenectomía. La esplenomegalia en general puede producir pancitopenia, trombocitopenia, leucopenia o anemia; el 80% de los pacientes con trombocitopenia asociada a esplenomegalia (no se-

cundaria a hipertensión portal) exhiben aumento del recuento de plaquetas después de la esplenectomía. La esplenectomía también puede tener un efecto terapéutico en los pacientes pancitopénicos con enfermedad de Hodgkin, linfoma no Hodgkin, leucemia linfocítica crónica y leucemia de células peludas. Además, la esplenectomía constituye el tratamiento de elección para la esferocitosis hereditaria, una enfermedad congénita que produce hematíes esféricos que son eliminados prematuramente por el bazo.

La esplenectomía parcial se ha utilizado en niños con enfermedad de Gaucher, anemias hemolíticas congénitas o esferocitosis hereditaria. La ventaja teórica de la esplenectomía parcial es la resolución de los síntomas de hiperesplenismo sin aumento del riesgo de sepsis fulminante postesplenectomía. Los críticos de la esplenectomía parcial citan una mayor pérdida operatoria de sangre debida a las dificultades para conseguir la hemostasia. Se han publicado datos iniciales que afirman que los pacientes con alteraciones esplénicas benignas, como los quistes de bazo, son buenos candidatos para la esplenectomía parcial sin pérdida intensa de sangre. En los niños con esferocitosis hereditaria, la esplenectomía parcial parece controlar la hemólisis y al mismo tiempo mantiene la función del bazo. En las anemias hemolíticas congénitas, la esplenectomía parcial parece controlar los síntomas de hiperesplenismo y de secuestro esplénico. En casos de enfermedad de Gaucher, la esplenectomía parcial sólo ha tenido un éxito limitado debido al crecimiento rápido del bazo restante. En manos de cirujanos con experiencia en cirugía mínimamente invasiva, la esplenectomía parcial laparoscópica es posible en casos seleccionados. Las contraindicaciones relativas para la esplenectomía laparoscópica comprenden el traumatismo, los aneurismas de la arteria esplénica, el absceso esplénico, la hipertensión portal y la ascitis. La esplenomegalia masiva (peso > 2.000 g o longitud > 30 cm) y la coagulopatía aguda son contraindicaciones importantes.

### EVALUACIÓN PREOPERATORIA, PRUEBAS COMPLEMENTARIAS Y PREPARACIÓN

Antes de la operación se hace una ecografía, una tomografía computarizada (TC) o una resonancia magnética (RM) para evaluar el tamaño del bazo y buscar bazos accesorios. El fracaso en la exéresis de los bazos accesorios es una causa frecuente de trombocitopenia persistente en los pacientes con PTI. Si se usan los criterios de TC para la longitud del bazo, existen tres categorías de tamaños: 1) normal (longitud < 11 cm); 2) esplenomegalia moderada (11-20 cm), y

Tabla 24-1. Indicaciones de la esplenectomía laparoscópica

Trastornos hematológicos
Anemias hemolíticas
Esferocitosis hereditaria
Talasemia mayor
Anemia falciforme
Anemia con hemoglobina SC
Anemia hemolítica autoinmunitaria
Deficiencia de piruvato cinasa
Trombocitopenia
Púrpura trombocitopénica idiopática (PTI)
PTI relacionada con VIH
Púrpura trombótica trombocitopénica
Síndrome de Evan
Trastornos mieloproliferativos
Mielofibrosis
Neoplasia
Leucemia de células peludas
Linfoma de Hodgkin
Linfoma no Hodgkin
Leucemia linfocítica crónica
Trastornos diversos
Síndrome de Felty
Enfermedad de Gaucher
Sarcoidosis
Quistes esplénicos
Tumores esplénicos
Trombosis de la vena esplénica
Aneurisma de la arteria esplénica
Abscesos esplénicos
Traumatismo

3) esplenomegalia grave/masiva (> 20 cm). Puesto que los bazos mayores de 30 cm plantean problemas técnicos especiales, los órganos incluidos en esta categoría han sido llamados *megabazos*. El megabazo ocupa un espacio excesivo dentro de la cavidad abdominal, dificultando la colocación de los trócares y la visualización del hilio, de los vasos gástricos cortos y las adherencias esplénicas.

En los pacientes diagnosticados de enfermedad hematológica maligna, es necesaria la colaboración con el hematólogo con el fin de preparar al paciente para la operación. Se debe pensar en la posible administración de sangre o derivados; debido a las transfusiones previas, algunos pacientes pueden haber desarrollado anticuerpos y puede ser difícil encontrar sangre compatible. Algunos autores sugieren que los pacientes con anemia o trombocitopenia deben ser transfundidos hasta alcanzar una cifra de hemoglobina de 10 g/dl y un recuento de plaquetas por encima de 50.000/mm<sup>3</sup>; otros recomiendan retrasar la transfusión hasta después de haber ligado la arteria esplénica. Algunos pacientes con enfermedades hematológicas malignas se pueden beneficiar de la quimioterapia preoperatoria, que puede reducir a la mitad el tamaño del bazo. En general se recomienda esperar 2 o 3 semanas después de completar la quimioterapia antes de proceder a la esplenectomía. El paciente en tratamiento con corticosteroides antes de la operación puede necesitar un aumento de la dosis de estos fármacos en el perioperatorio. Otro problema de la esplenectomía en la enfermedad hematológica es el riesgo aumentado de trombosis venosa portal postoperatoria. Algunos autores recomiendan descartar un estado de hipercoagulabilidad, incluyendo pruebas de anticuerpos anti-fosfolípidos, anticoagulante lúpico y proteínas S y C.

La sepsis fulminante postesplenectomía se ha descrito en aproximadamente el 3,2% de los pacientes y se asocia con una tasa de mortalidad del 1,4%. El germen causal más frecuente es *Streptococcus pneumoniae*, pero se han descrito casos debidos a otros patógenos encapsulados como *Neisseria meningitidis* y *Haemophilus*. La sepsis por bacilos gramnegativos como *Escherichia coli* y *Pseudo-*

*monas* también se ha asociado a una alta tasa de mortalidad en pacientes asplénicos. Como ocurre antes de la esplenectomía electiva abierta, los pacientes deben recibir una vacuna polivalente contra neumococos, meningococos y *Haemophilus* dos semanas antes de la intervención. En caso de esplenectomía urgente (p. ej., por traumatismo), las vacunas se deben administrar inmediatamente antes del alta. Entre las demás inmunizaciones que hay que considerar en los pacientes asplénicos se incluyen la vacunación anual contra la gripe y la profilaxis antipalúdica (en caso de viaje o de residencia en áreas endémicas).

Una crítica inicial a la esplenectomía laparoscópica fue la incapacidad de identificar bazos accesorios, que podían conducir a hiperesplenismo persistente. Los bazos accesorios se encuentran en el 10-20% de la población general y el porcentaje es todavía mayor en los pacientes con enfermedades hematológicas. La mayoría de los bazos accesorios se encuentran en el hilio esplénico, cerca de la cola del páncreas en el retroperitoneo, en el epiplón mayor, en el mesenterio intestinal, en el ligamento ancho izquierdo cerca del fondo de saco de Douglas (en las mujeres) o cerca del testículo izquierdo (en los varones). Los métodos actuales para identificación de los bazos accesorios incluyen gammagrafía con <sup>99m</sup>tecnecio o <sup>111</sup>indio, TC y ecografía. La mayoría de los autores creen que el riesgo de pasar por alto un bazo accesorio no justifica el empleo preoperatorio sistemático de estos estudios de localización antes de la esplenectomía laparoscópica. Conociendo las localizaciones comunes de los bazos accesorios, la frecuencia con que se pasan por alto no parece aumentar en la esplenectomía laparoscópica comparada con la esplenectomía abierta.

El bazo medio mide 11 cm de longitud y pesa 150 g. Se debe prestar atención especial al paciente con esplenomegalia masiva o megabazo (> 30 cm o > 2.000 g), puesto que son comunes los problemas de exposición y de sangrado. La complicación más frecuente asociada a la esplenectomía es la hemorragia. La embolización preoperatoria de la arteria esplénica en la esplenomegalia masiva puede reducir la pérdida de sangre intraoperatoria; algunos autores han aconsejado esta embolización 2 horas antes de la esplenectomía laparoscópica para reducir el riesgo de hemorragia. Esta práctica es controvertida; las complicaciones potenciales de la embolización de la arteria esplénica incluyen dolor, pancreatitis y úlceras gástricas agudas. La esplenectomía laparoscópica tal vez no sea posible con un bazo mayor de 30 cm; sin embargo, la esplenectomía laparoscópica asistida puede constituir una opción razonable en tales casos.

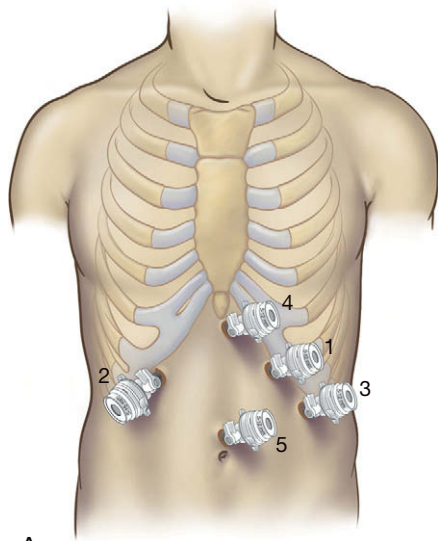
## POSICIÓN DEL PACIENTE

La esplenectomía laparoscópica se puede realizar a través de un abordaje anterior o lateral. Si se utiliza un acceso anterior, el paciente es colocado en una posición de litotomía modificada («francesa») para permitir que el cirujano opere situado entre las piernas del paciente; los ayudantes se colocan a los lados. En la posición lateral, el paciente es colocado en decúbito lateral derecho completo; la mesa se «dobla» o se flexiona por la mitad con el fin de abrir el espacio entre el margen costal izquierdo del paciente y la cresta ilíaca ipsolateral.

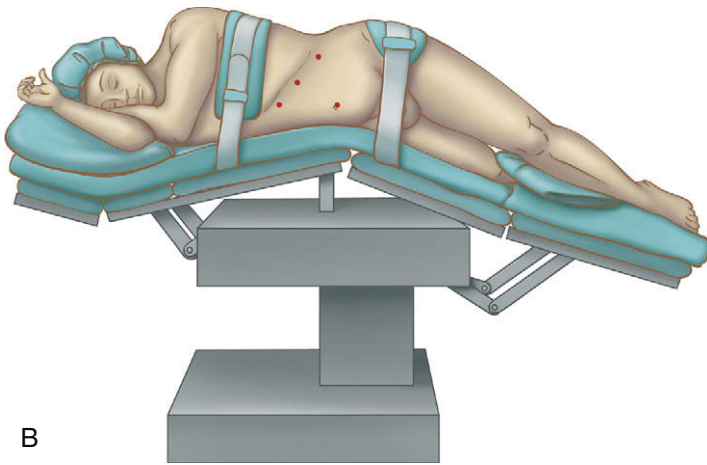
## TÉCNICA OPERATORIA

### Abordaje anterior

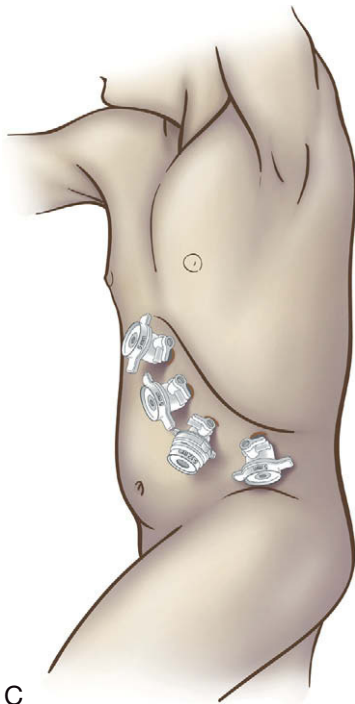Para el abordaje anterior se usa un trócar óptico romo de 12 mm (hipocondrio izquierdo, posición subcostal, línea claviclar media) con el fin de iniciar el acceso abdominal y el neumoperitoneo (trócar 1; fig. 24-1A). Se colocan otros 4 trócares: subcostal derecho en la línea claviclar media (trócar 2), subcostal izquierdo en la línea



A



B



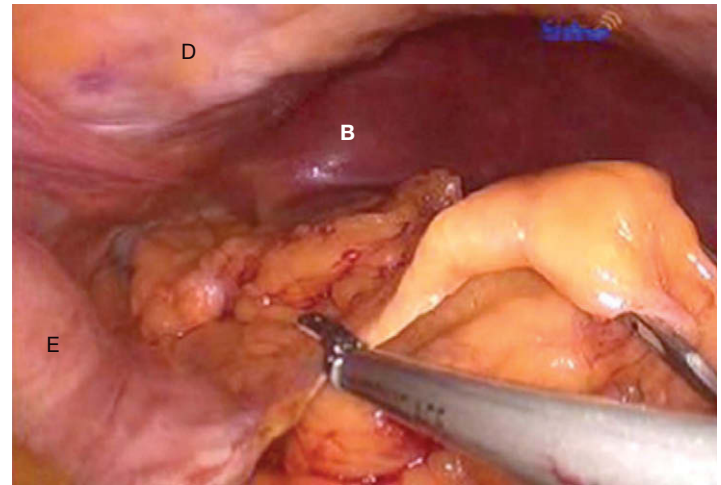
C

**FIGURA 24-1.** Colocación de trócares para la esplenectomía laparoscópica. A, abordaje anterior. B y C, abordaje lateral, incluido el posicionamiento del paciente.

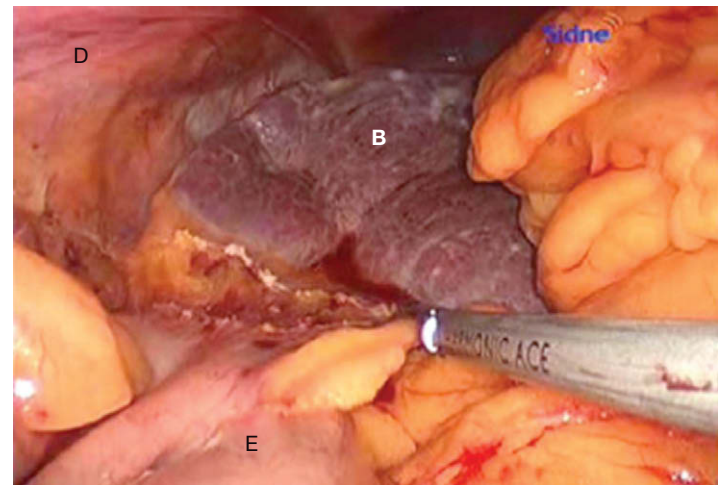
axilar anterior (trócar 3), subxifoideo (trócar 4) y línea media entre la apófisis xifoides y el ombligo (trócar 5). El trócar 1 debe ser de 12 mm para poder introducir la grapadora-cortadora lineal laparoscópica. El trócar de 12 mm proporciona mayor flexibilidad para la introducción de separadores, aplicadores de clips y grapadoras lineales. Para obtener mejores resultados cosméticos, algunos cirujanos prefieren usar algunos trócares de 5 mm. Para el abordaje en decúbito lateral, los trócares se pueden colocar en lugares diferentes, como muestran las figuras 24-1B y C.

Con el abordaje anterior, el cirujano opera situado entre las piernas del paciente, para lo que usa los trócares 1 y 2. Se usa un laparoscopio de 30 grados a través del trócar 5 y se inspecciona el abdomen. Los vasos gástricos cortos se seccionan con las tijeras ultrasónicas (fig. 24-2). Conforme el cirujano se aproxima al ángulo de His, debe tener cuidado para seccionar el primer pedículo gástrico corto, que muchas veces está íntimamente adherido al polo superior del bazo (fig. 24-3). Se puede introducir un separador con balón hinchable a través del trócar 4 para separar el lóbulo izquierdo del hígado o la curvatura mayor del estómago.

Una vez movilizada la curvatura mayor del estómago, son visibles el saco menor, la cola del páncreas y la arteria esplénica. La irrigación arterial del bazo puede ser distributiva (múltiples vasos ramificados en el hilio esplénico desde un tronco arterial esplénico



**FIGURA 24-2.** Sección de los vasos gástricos cortos con un bisturí ultrasónico. D, diafragma; B, bazo; E, estómago.



**FIGURA 24-3.** Sección de las adherencias del estómago con el bazo. D, diafragma; B, bazo; E, estómago.



común) o magistral (un tronco común de la arteria esplénica que irriga el hilio del bazo). Esta diferencia es relevante, puesto que el bazo aparece con frecuencia nodular si la irrigación es distributiva, mientras que suele aparecer liso con la irrigación magistral. Este indicio visual puede permitir al cirujano prever múltiples ramas distales de la arteria esplénica.

Con uso de un disector curvo a través del trócar 1, se disea el tejido adiposo alrededor de la arteria esplénica para aislarla y seccionarla. Las ventajas de seccionar primero la arteria esplénica incluyen: 1) mejor hemostasia durante la disección subsiguiente, y 2) mayor eficacia de la transfusión de plaquetas, si es necesaria (p. ej., en caso de PTI). Después de la disección circunferencial de la arteria esplénica cerca del hilio se utiliza una grapadora lineal laparoscópica (45 mm × 2,5 mm [carga blanca]) para seccionarla (fig. 24-4). Un método alternativo de hemostasia utiliza SeamGuard®, un producto bioabsorbible para reforzar la línea de grapado, que se carga en la grapadora antes de dispararla. Después de seccionar la arteria esplénica, la vena esplénica se debe encontrar en una posición inferoposterior; ese vaso se secciona de una forma similar. Con el bazo devascularizado, el ángulo esplénico del colon se separa con suavidad del polo inferior del bazo, evitando con cuidado la cola del páncreas. Se utiliza la disección lenta con tijeras ultrasónicas para seccionar cualquier adherencia esplénica restante. Una vez liberado, el bazo se puede colocar en el dispositivo de recuperación para su fragmentación y extracción (fig. 24-5).

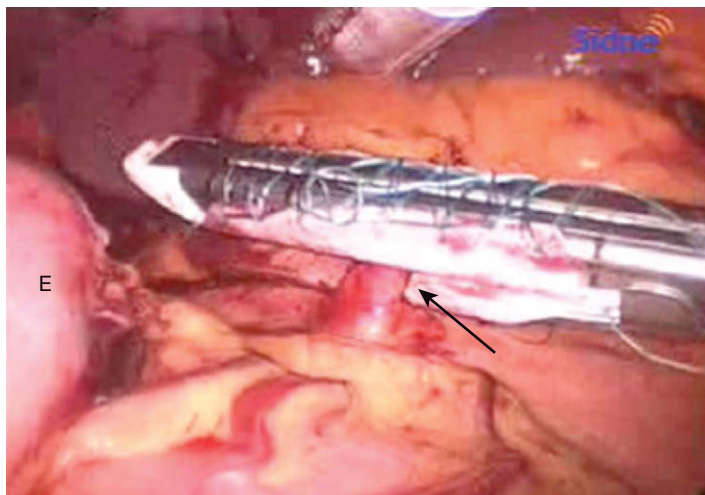


FIGURA 24-4. Sección de la arteria esplénica (flecha) con una grapadora lineal laparoscópica. E, estómago.

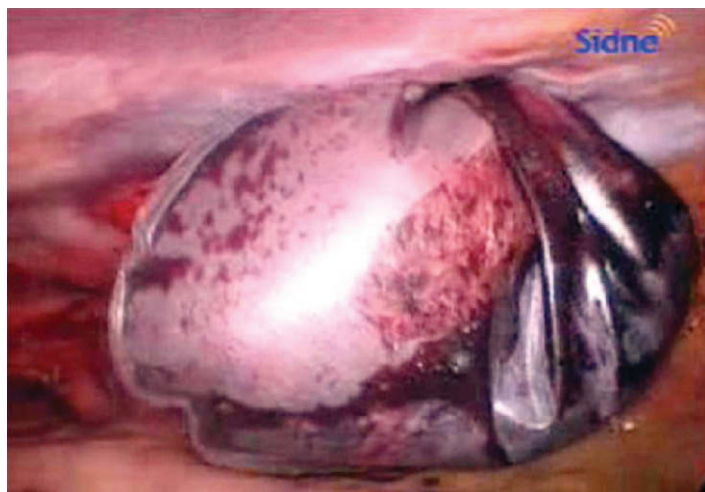

FIGURA 24-5. Extracción del bazo metido en una bolsa de recuperación.

## Abordaje lateral

El abordaje lateral para la esplenectomía laparoscópica ofrece varias ventajas sobre la posición anterior, como el hecho de que se necesita poca fuerza para traccionar el bazo en posición lateral; la fuerza de la gravedad se encarga de la mayor parte de la tracción y la exposición. El cirujano tiene un acceso fácil al ligamento frenocólico y puede usar una porción de él para traccionar el bazo. Además, la cola del páncreas se identifica generalmente con facilidad en la posición lateral. Por otra parte, si se produce una hemorragia durante la operación en posición lateral, la sangre tiende a alejarse del campo quirúrgico sin oscurecer la disección.

Para el abordaje lateral se colocan 4 trócares de 12 mm a lo largo del margen costal izquierdo, lo que proporciona la máxima flexibilidad para la cámara, el aplicador de clips, la grapadora lineal y otros instrumentos (v. figs. 24-1B y C). Se colocan tres trócares en posición anterior a lo largo del margen costal y uno en el flanco izquierdo. Normalmente, el trócar más posterior no se debe insertar hasta después de haber movilizado el ángulo esplénico. Se necesita distancia suficiente entre los trócares (p. ej., el ancho de la palma de la mano) para conservar buenos ángulos de trabajo y triangulación fácil. Existe alguna ventaja si se coloca al paciente en posición de Trendelenburg inversa ligera, que alejará el bazo del diafragma. Si se tiene experiencia, alguno de los trócares de 12 mm se puede sustituir por un trócar de 5 mm para mejorar el resultado cosmético.

El abdomen se examina con cuidado en busca de bazos accesorios. El ángulo esplénico del colon se moviliza con coagulación monopolar (gancho o tijeras) o las tijeras ultrasónicas. Los vasos gástricos cortos se seccionan con tijeras ultrasónicas y después se cortan los ligamentos esplenofrénicos. La arteria esplénica se liga en la parte proximal y después se puede seccionar con una grapadora. La vena esplénica también se secciona con una endograpadora. La envoltura de grasa facilita la compresión de la vena esplénica y reduce la hemorragia por la línea de grapas. Una vez liberado, el bazo se coloca en una bolsa de recuperación y se extrae a través de la incisión umbilical ampliada o una pequeña incisión creada uniendo dos incisiones de trócares del hipocondrio izquierdo. Dentro de la bolsa, el bazo puede ser troceado con pinzas («morcelación») para facilitar la extracción; esta técnica proporciona fragmentos tisulares grandes para examen anatomopatológico.

## Esplenectomía laparoscópica asistida

El término cirugía laparoscópica asistida (CLA) designa operaciones laparoscópicas realizadas con la ayuda de un dispositivo de asistencia para la mano insertado en una incisión de 7,5 a 10 cm. Aunque existen variaciones, el dispositivo consiste en un manguito sellado que permite insertar y sacar una mano en el abdomen sin pérdida del neumoperitoneo durante la operación, lo que proporciona capacidades táctiles imposibles con la cirugía laparoscópica convencional. Para la esplenectomía, el abordaje mediante CLA se realiza típicamente con el paciente en la posición anterior.

Existe algún debate sobre el lugar de la incisión para el dispositivo en una esplenectomía laparoscópica asistida. La decisión depende de que el cirujano sea diestro o zurdo. Se ha descrito la incisión en la línea media superior, en el hipocondrio derecho, en la fosa ilíaca izquierda y, para un bazo muy grande, en la posición de Pfannenstiel. La mayoría de los cirujanos están de acuerdo en usar la mano no dominante para la asistencia. Existen ventajas e inconvenientes evidentes con esta técnica. La desventaja más obvia es una incisión abdominal mayor. Además, esta técnica se opone al objetivo de desarrollar métodos quirúrgicos que disminuyan todavía más el traumatismo quirúrgico. A pesar de todo, los estudios

comparativos de la esplenectomía laparoscópica en bazo grandes (> 700 g) parecen indicar resultados similares a los proporcionados por la técnica laparoscópica convencional. Aunque todavía no se ha definido el papel final de la esplenectomía con CLA, probablemente puede tener un lugar en la exéresis de bazo grande y para el entrenamiento en esplenectomía mínimamente invasiva. Cabe señalar que el abordaje con CLA ha reducido el papel de la embolización arterial esplénica preoperatoria para el megabazo.

## Recomendaciones

En general, los autores prefieren el abordaje lateral para la esplenectomía laparoscópica con el paciente en decúbito derecho. Se prefiere el abordaje anterior cuando se planea otra operación simultánea (como la colecistectomía). El abordaje con CLA puede ser beneficioso en el paciente con esplenomegalia masiva. La operación laparoscópica convencional de un megabazo también se puede obtener con embolización preoperatoria de la arteria esplénica o simplemente con esplenectomía abierta. Sin embargo, esas recomendaciones constituyen guías y no reglas estrictas.

## CUIDADOS POSTOPERATORIOS

Con respecto a la administración postoperatoria antibiótica, existen dos estrategias en los pacientes asplénicos: antibióticos diarios o terapia antibiótica empírica cuando aparece fiebre. Aunque el riesgo de sepsis fulminante postesplenectomía no disminuye con el tiempo transcurrido desde la esplenectomía, algunas guías recomiendan los antibióticos profilácticos después de la esplenectomía en niños durante 3-5 años o hasta la vida adulta. En varios estudios, la profilaxis antibiótica diaria en los niños ha conseguido tasas menores de infección. La administración diaria de penicilina a los niños con anemia falciforme e hipoesplenismo ha proporcionado resultados similares. Los críticos de los antibióticos diarios sugieren un mayor riesgo de selección de cepas resistentes con el uso profiláctico. Los supervivientes a la sepsis fulminante postesplenectomía podrían ser candidatos razonables a la profilaxis durante toda la vida. Todos los pacientes esplenectomizados se deben autoadministrar dosis altas de antibióticos y buscar atención médica inmediata si experimentan fiebre. Se deben prescribir antibióticos de mantenimiento. Los fármacos apropiados incluyen 875 mg de amoxicilina más ácido clavulánico, 1 g de cefuroxima o una fluoroquinolona de amplio espectro (como 750 mg de levofloxacino, 400 mg de moxifloxacino o 320 mg de gemifloxacino) para los pacientes alérgicos a los betalactámicos. Siempre se debe tener preparada la medicación, que será sustituida cuando caduque. No se recomienda la profilaxis para las intervenciones dentales.

## COMPLICACIONES ESPECÍFICAS DEL PROCEDIMIENTO

La leucocitosis es un signo importante de sepsis potencial o proceso infeccioso en el paciente esplenectomizado, pero la leucocitosis (así como la trombocitosis) puede constituir una respuesta fisiológica a la esplenectomía. Los pacientes se deben recuperar con rapidez después de una esplenectomía laparoscópica. Si la recuperación postoperatoria no es favorable o hay elevación persistente del recuento de leucocitos, se debe realizar una investigación cuidadosa. Según se documenta en la bibliografía, un recuento de leucocitos superior a 15.000/mm<sup>3</sup> o una relación entre plaquetas y leucocitos inferior a 20 después del quinto día postoperatorio deben plantear la sospecha de infección subyacente en los pacientes es-

plenectomizados. El paciente con sospecha de sepsis postesplenectomía debe ser tratado inmediatamente con dosis altas de penicilina o cefalosporina.

La trombosis venosa portal (TVP) postesplenectomía es una complicación infrecuente pero potencialmente fatal que puede producir isquemia e infarto intestinal. Los factores de riesgo para TVP incluyen la hipercoagulabilidad, la esplenomegalia, los trastornos mieloproliferativos y la trombocitosis. La estasis del flujo sanguíneo en la vena esplénica puede contribuir a la formación de trombos. También puede existir una correlación entre la longitud del muñón de la vena esplénica, el diámetro de la vena y la esplenomegalia con la TVP postesplenectomía. Los pacientes con TVP tienen síntomas inespecíficos, entre ellos dolor abdominal, anorexia, fiebre y diarrea; el diagnóstico puede ser difícil. Sin embargo, una vez establecido el diagnóstico de TVP postesplenectomía, se requiere una intervención rápida. Se pueden aplicar múltiples tratamientos, entre ellos la anticoagulación y la terapia trombolítica regional/sistémica. En el paciente asintomático con alto riesgo de TVP, puede ser prudente la exploración ecográfica abdominal a los 3, 6 y 12 meses después de la operación. Otras complicaciones menos comunes de la esplenectomía incluyen el absceso subfrénico y la fístula pancreática, que en general se pueden tratar con medidas percutáneas.

## RESULTADOS Y EVOLUCIÓN

La esplenectomía laparoscópica fue descrita por primera vez en 1992 y actualmente se ha convertido en la técnica preferida para la esplenectomía en la mayoría de las indicaciones electivas. En general, la esplenectomía laparoscópica ha supuesto menos complicaciones postoperatorias y una estancia hospitalaria más corta que la esplenectomía abierta. La tasa de conversión de la esplenectomía laparoscópica para bazo menor de 2.000 g oscila alrededor del 5%; la cifra es de aproximadamente el 15% para los bazo mayores de 2.000 g. Las tasas de complicaciones postoperatorias globales se aproximan todavía al 50% y la tasa de mortalidad se acerca al 10% en algunas series. Las tasas de morbilidad y de mortalidad de la esplenectomía son habitualmente más altas cuando el bazo pesa más de 2.000 g o si la pérdida de sangre es superior a 1.000 ml. Cuando se propone una esplenectomía laparoscópica, se debe realizar una valoración cuidadosa del paciente antes de someterlo a una intervención expuesta a complicaciones. Muchos de los pacientes sometidos a una esplenectomía por enfermedades hematológicas han recibido corticosteroides u otros fármacos que tienen una influencia perjudicial sobre la cicatrización. Gracias a las incisiones más pequeñas, el abordaje laparoscópico es especialmente conveniente en estos pacientes.

### Lecturas recomendadas

- Brunt ML, Langer JC, Quasebarth MA: Comparative analysis of laparoscopic versus open splenectomy. *Am J Surg* 1996;172:596-601.
- Carroll BJ, Phillips EH, Semel CJ, et al: Laparoscopic splenectomy. *Surg Endosc* 1992;6:183-185.
- Delaitre B, Maignien B: Laparoscopic splenectomy: Technical aspects. *Surg Endosc* 1992;6:305-308.
- Katkhouda N, Hurwitz MB, Rivera RT, et al: Laparoscopic splenectomy: outcome and efficacy in 103 consecutive patients. *Ann Surg* 1998;228:568-578.
- Poulin EC, Mamazza J, Schlachta CM: Splenic artery embolization before laparoscopic splenectomy. *Surg Endosc* 1998;12:870-875.
- Targarona EM, Balague C, Cerdan G, et al: Hand-assisted laparoscopic splenectomy (HALS) in cases of splenomegaly. *Surg Endosc* 2002;16:426-430.
- Watson DI, Coventry BJ, Chin T, et al: Laparoscopic versus open splenectomy for immune thrombocytopenic purpura. *Surgery* 1997;121:18-22.

# Nefrectomía transperitoneal mínimamente invasiva

Antes de 1990, la norma para la exéresis quirúrgica de riñones era una incisión abierta en el costado, abdominal o toracoabdominal. Clayman y Kavoussi comunicaron en 1991 la primera nefrectomía laparoscópica; este abordaje ha cambiado la forma en que se realiza la cirugía de extirpación renal. De hecho, la laparoscopia se ha convertido en el estándar para la exéresis de las lesiones renales benignas y de los tumores malignos pequeños. Puesto que la mayoría (90%) de las masas renales pequeñas son detectadas incidentalmente en estudios de imagen realizados por razones no relacionadas, la laparoscopia proporciona la opción de tratamiento mínimamente invasiva perfecta para una enfermedad en fase precoz. El éxito de la laparoscopia se basa en las ventajas demostradas de menor pérdida de sangre, disminución del dolor postoperatorio y convalecencia más rápida en comparación con la cirugía abierta, mientras que mantiene la integridad de la operación. La exéresis laparoscópica del riñón se puede realizar de forma totalmente laparoscópica (a través de un abordaje transperitoneal o retroperitoneal) o con un abordaje transperitoneal asistido manualmente. La elección del método depende de la anatomía del paciente, del diagnóstico que se sospecha, de la historia quirúrgica previa y del nivel de experiencia del cirujano. En general, el abordaje usado con más frecuencia es el transperitoneal laparoscópico, que se revisará en este capítulo. Las técnicas descritas aquí se pueden aplicar también al abordaje transperitoneal asistido.

## INDICACIONES Y CONTRAINDICACIONES OPERATORIAS

Las indicaciones para la nefrectomía transperitoneal laparoscópica están evolucionando; las indicaciones (para enfermedad benigna y maligna) aceptadas en la actualidad para esta intervención incluyen los tumores renales pequeños, el riñón no funcional con hidronefrosis o infección crónica, la nefrectomía donante para trasplante, la extirpación del riñón nativo antes del trasplante y la nefrectomía citorreductora para el carcinoma de células renales metastásico. Actualmente, el estadio clínico T1 (< 7 cm) y ciertos tumores T2 iniciales (7-10 cm) se consideran candidatos para la resección laparoscópica; este límite de tamaño también parece estar evolucionando. Algunos cirujanos renales experimentados y con un volumen grande de casos han ampliado las indicaciones para la nefrectomía laparoscópica, con inclusión de tumores mayores de 7 cm, presencia de un trombo en la vena renal, adenopatías positivas resecables con disección ganglionar ipsolateral y pacientes con obesidad mórbida.

Cabe señalar que el cirujano no debe confundir el carcinoma de células transicionales (CCT) con el carcinoma de células renales (CR). El CCT se origina en el urotelio transicional, mientras que el CR se origina en las células tubulares dentro del parénquima. El paciente con sospecha de CCT puede tener lesiones multifocales en cualquier lugar a lo largo del epitelio transicional, sobre todo en la vejiga. Dicho paciente necesita una evaluación concienzuda de todo el sistema colector. El tratamiento del tracto urinario superior en un paciente con CCT requiere en general una nefroureterectomía con resección parcial de vejiga debido a la alta probabilidad de recidiva local. De modo similar, se debe tener cuidado con el linfoma, que se puede presentar como una masa grande en el riñón, similar a otras neoplasias malignas. El linfoma no se trata quirúrgicamente, sino con quimioterapia. Así pues, la sospecha de linfoma renal constituye una de las pocas indicaciones para la biopsia.

Las contraindicaciones para la nefrectomía laparoscópica incluyen las adenopatías voluminosas que dificulten la disección hiliar, los tumores excesivamente grandes (> 10 cm), la fibrosis perirrenal intensa (p. ej., debida a infección crónica o cirugía previa), extensión de la trombosis tumoral a la vena cava inferior y procesos inflamatorios crónicos (p. ej., pielonefritis xantogranulomatosa) o malignos que infiltran las estructuras adyacentes (p. ej., hígado, bazo, intestino, vena cava, aorta). Para el paciente con un tumor renal pequeño o con insuficiencia renal o con algún proceso coexistente que conlleve riesgo de insuficiencia renal futura, se debe considerar una operación que conserve parénquima renal (como la nefrectomía parcial o la terapia ablativa), en lugar de la nefrectomía radical total. Hay una evidencia creciente de que para las masas menores de 4 cm se debe emplear la cirugía conservadora en lugar de la nefrectomía total. Esta cirugía laparoscópica conservadora se debe reservar en general para instituciones con un número importante de casos, familiarizadas con el procedimiento. La terapia ablativa incluye la crioterapia o la ablación con radiofrecuencia, y su aplicación puede requerir o no una exposición laparoscópica, según sea la localización del tumor. Aunque su aplicación sigue siendo objeto de controversia, estas técnicas ablativas proporcionan opciones en los pacientes que no son buenos candidatos quirúrgicos o que presentan patología mínima.

## EVALUACIÓN PREOPERATORIA, PRUEBAS COMPLEMENTARIAS Y PREPARACIÓN

Los estudios de imagen deben incluir por lo menos una tomografía computarizada (TC) o una resonancia magnética (RM) para: 1) ca-



racterizar el riñón en cuestión; 2) evaluar el riñón contralateral, y 3) valorar la vascularización para planificar la cirugía. Cualquier paciente con sospecha de lesión maligna se debe estadificar cuidadosamente para descartar enfermedad metastásica. Para el carcinoma renal (CR), el estudio debe incluir una radiografía de tórax y TC torácica en busca de masas sospechosas. Incluso en presencia de enfermedad metastásica limitada al tórax, la nefrectomía radical citorreductora por CR puede ser beneficiosa antes de la inmunoterapia.

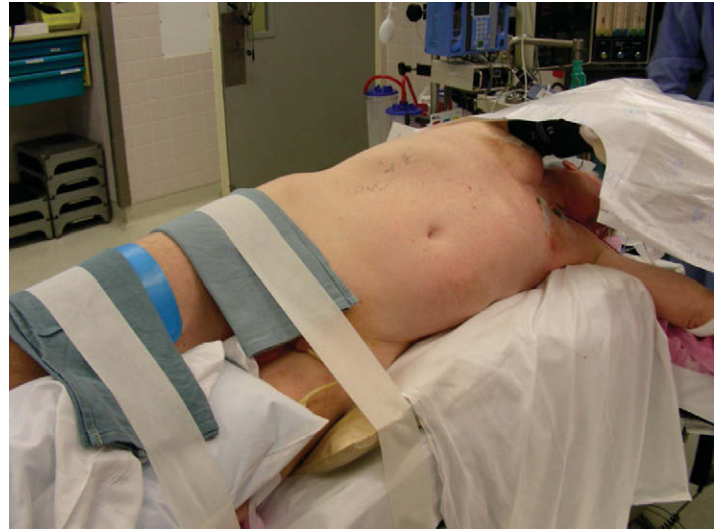La valoración preoperatoria básica debe incluir análisis bioquímico extenso, recuento hematológico completo, parámetros de coagulación (tiempo de protrombina, tiempo de tromboplastina parcial) y análisis de orina. En los pacientes que presentan insuficiencia renal o comorbilidades asociadas (habitualmente, hipertensión o diabetes), que pueden ver aumentado el riesgo de diálisis subsiguiente, debe valorarse la cirugía conservadora. En los pacientes con hematuria evidente o microscópica (> 3 hematíes por campo de gran aumento en 2 de 3 análisis de orina) debe descartarse el carcinoma de células transicionales u otras causas uroepiteliales de hematuria. Si están elevadas las transaminasas hepáticas o la fosfatasa alcalina, o si el paciente se queja de dolor óseo, se debe investigar una posible extensión metastásica en el hígado y el hueso (la afectación ósea se puede evaluar con gammagrafía corporal total).

La preparación preoperatoria consiste generalmente en dieta de líquidos claros el día antes de la cirugía, seguida por una preparación intestinal mecánica para descomprimir el intestino. Se puede conseguir con un frasco de citrato magnésico, fosfosa o un pequeño volumen de Golytely® (polietilenglicol y electrolitos) la tarde antes de la cirugía, seguido por un segundo envase si es necesario. La preparación intestinal antibiótica suele ser innecesaria, a menos que se sospeche infiltración mesentérica por un proceso inflamatorio o maligno que pueda requerir resección intestinal. En esta situación se debe proceder con precaución respecto al uso del abordaje laparoscópico.

Se deben determinar el grupo sanguíneo y pruebas cruzadas de acuerdo con el estado del paciente (p. ej., anemia) y las preferencias del cirujano. Conforme el cirujano adquiere un cierto nivel de experiencia con el procedimiento, quizás prefiera determinar el grupo y los parámetros hematológicos en lugar de hacer pruebas cruzadas. Si el paciente sufre un proceso capaz de dificultar la operación (p. ej., obesidad, adenopatías, arterias múltiples, cirugía renal previa) puede ser prudente disponer de 2-4 unidades de sangre compatible.

## POSICIÓN DEL PACIENTE EN LA SALA DE OPERACIONES

Después de la inducción de la anestesia y la intubación endotraqueal se colocan una sonda orogástrica y una sonda de Foley. Un catéter arterial es útil para la monitorización de la presión arterial y, lo que tiene más importancia, para las determinaciones seriadas de la gasometría arterial para evaluar la adecuada ventilación. La colocación de un catéter venoso central puede ser beneficiosa si el paciente presenta comorbilidades. En general, los autores prefieren una posición de decúbito lateral modificada a 30-45 grados sobre una mesa de operaciones estándar (fig. 25-1). Esto permite el desplazamiento medial del intestino fuera del campo quirúrgico, y proporciona al cirujano acceso apropiado para la colocación de los trócares. El lado inferior del paciente debe ser almohadillado para proporcionar estabilidad y prevenir lesiones por presión. Un cojín axilar debe evitar la lesión de los nervios y los vasos axilares. La flexión de la mesa y la utilización de apoyo renal son opcionales; esos dispositivos no proporcionan ventaja para el abordaje laparoscópico, pero son útiles en caso de conversión a cirugía abierta. El punto de flexión se debe co-



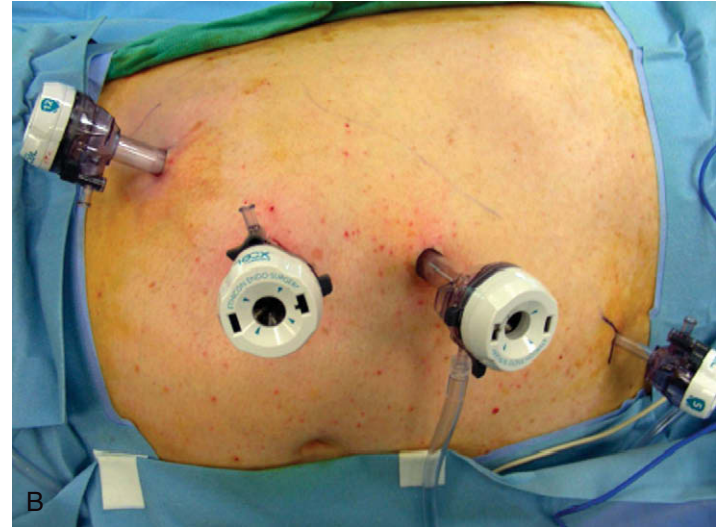
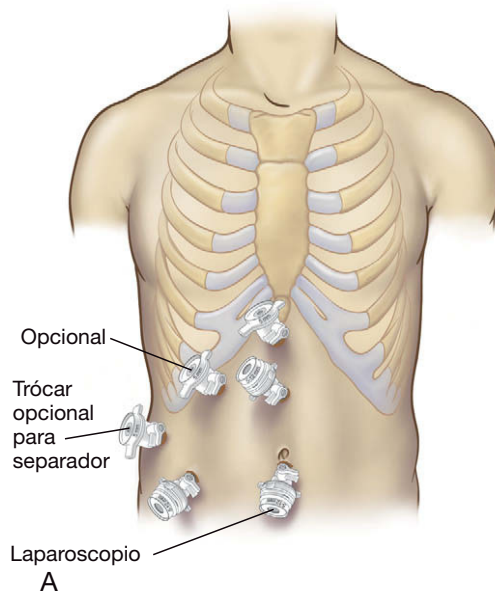
**FIGURA 25-1.** Posición de costado modificada con ángulo de 30 a 45 grados para la nefrectomía derecha. Todos los puntos de presión están bien almohadillados y el brazo ipsilateral está bien sujeto con un reposabrazo elevado. El paciente se encuentra sujeto a la mesa con esparadrapo de tela de 8 cm.

locar en la cresta ilíaca o a nivel del ombligo, de forma que se ensanche el espacio entre la cresta ilíaca y el margen costal.

Son imprescindibles la protección de los brazos y las piernas y el almohadillado de todos los puntos de presión (tobillo, rodilla, cadera, codo, axila). El soporte del brazo ipsilateral suspendido se puede obtener con un reposabrazo elevado en la mayoría de los pacientes; si el paciente tiene un tamaño corporal pequeño, sin embargo, puede ser adecuada la colocación de los brazos en una posición de «rezo» entre dos almohadas. Otros cirujanos han usado un soporte de Mayo para sostener el brazo ipsilateral, pero según la experiencia de los autores, esta disposición estorba durante la disección. El brazo contralateral bajo se coloca y asegura en un reposabrazo estándar. La pierna inferior se flexiona por la rodilla y la cadera, mientras que la pierna superior se mantiene recta. Una vez en posición, el paciente es asegurado a la mesa con esparadrapo de tela de 8 cm en las piernas, las caderas y los hombros, de forma que la mesa pueda ser rotada durante la operación sin que el paciente se deslice.

## POSICIÓN Y COLOCACIÓN DE LOS TRÓCARES

El neumoperitoneo se puede crear con una aguja de Veress o con el método de Hasson, dependerá de la experiencia del cirujano y de la posibilidad de adherencias intraabdominales. La disposición sugerida de los trócares para una nefrectomía derecha se muestra en las figuras 25-2A y B; en caso de nefrectomía izquierda, se emplea la imagen en espejo de la disposición mostrada. En general, los trócares se deben colocar separados un través de mano para minimizar el «cruce» de los instrumentos. En pacientes relativamente delgados, el trócar de la cámara se puede situar en la línea media, en el ombligo o por encima del ombligo. En los pacientes obesos, la línea media quedará demasiado lejos del sitio de la operación, por lo que la cámara y otros trócares se deben colocar en posición lateral al músculo recto, en la línea medioclavicular. No se debe colocar un trócar en el vientre del músculo recto debido al riesgo de lesión de los vasos epigástricos. Los separadores se deben colocar fuera del camino de los trócares de trabajo para prevenir la interferencia. Para el lado izquierdo, un trócar de 5 mm adicional en la línea axilar anterior debajo del margen costal permite la inserción de un instrumento para traccionar el riñón en sentido lateral o para sos-



**FIGURA 25-2.** Colocación de los trócares para la nefrectomía derecha. La posición de los trócares para la nefrectomía izquierda es la imagen especular. A, esquema. B, fotografía intraoperatoria; la derecha de la imagen corresponde a la parte cefálica.

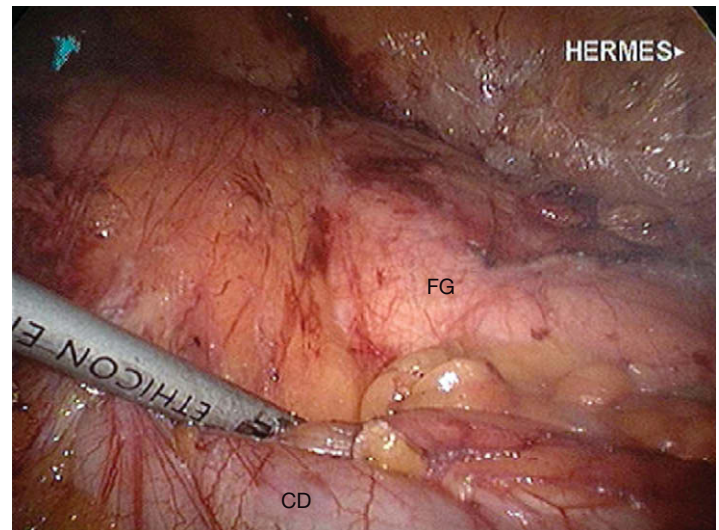
tener el bazo, el páncreas o el colon fuera del camino. En el lado derecho, un trócar subxifoideo de 5 mm es ideal para sostener el hígado fuera del camino y se puede usar un trócar de 5 mm subcostal en la línea axilar anterior para traccionar el riñón. Hasta que el cirujano se sienta cómodo con un método específico, se recomienda usar trócares de 12 mm para los dos trócares de trabajo, en lugar de 5 mm. En una situación urgente, el trócar de 12 mm permite más flexibilidad con los instrumentos, como el uso de una grapadora Endo GIA® o un aplicador de clips de 10 mm para controlar la hemorragia.

## TÉCNICA OPERATORIA

La clave para el éxito de una nefrectomía laparoscópica es asegurar la exposición adecuada, evitar la disección en «hoyo» y prevenir la lesión de los órganos adyacentes (intestino, hígado y bazo). Los riñones son órganos retroperitoneales profundos que necesitan ser disecados respecto a las estructuras adyacentes. Una nefrectomía radical por enfermedad maligna requiere la extirpación del riñón con la grasa adyacente y la fascia de Gerota intacta. Una nefrectomía simple por enfermedad benigna no requiere mantener intacta la fascia de Gerota; en los casos con intensa inflamación, sin embargo, habitualmente resulta más fácil disecar por fuera de la fascia de Gerota. Las técnicas para la nefrectomía izquierda y derecha se describirán por separado.

### Nefrectomía izquierda

La disección comienza con el colon descendente y el bazo, que normalmente están situados directamente sobre el riñón izquierdo. La línea blanca de Toldt se incide desde el colon sigmoide hasta pasar el ángulo esplénico. Esto permite movilizar en sentido medial el colon izquierdo y el bazo, exponiendo la superficie anterior de la fascia de Gerota (fig. 25-3). El cirujano no debe disecar la zona posterolateral a la fascia de Gerota, lo que podría movilizar el riñón prematuramente; el plano de disección deseado en este punto se sitúa entre el mesenterio del colon y la superficie anterior de la fascia de Gerota. La hemorragia excesiva en ese lugar puede indicar que el cirujano ha entrado en el mesenterio del colon o que existe

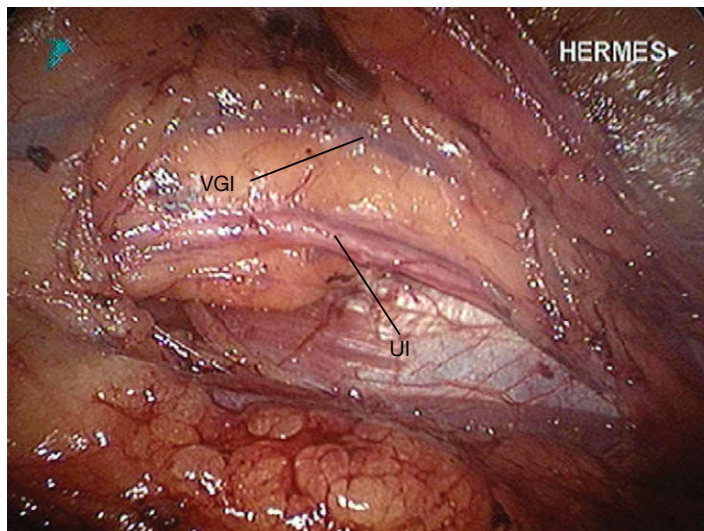


**FIGURA 25-3.** Movilización medial del colon descendente (CD) y exposición de la superficie anterior de la fascia de Gerota (FG) durante la nefrectomía izquierda. El borde superior de la fotografía tiene una orientación lateral; el borde izquierdo corresponde a la parte superior.

vascularización irregular procedente de un tumor renal maligno. La movilización medial del mesocolon expondrá el hilio renal y la aorta. La disección medial está completa cuando se ha identificado la aorta. Después se moviliza el páncreas, separándolo de la superficie superomedial de la fascia de Gerota para obtener acceso al polo renal superior y la glándula suprarrenal.

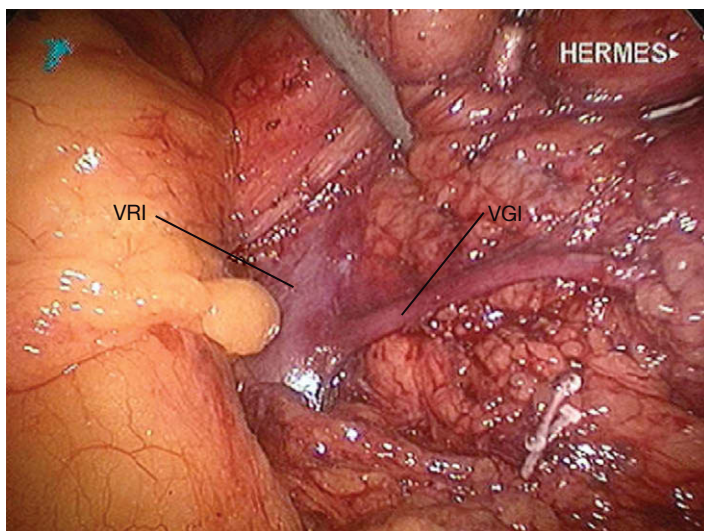
En la parte inferior se expone el músculo psoas por debajo del nivel del riñón. La vena gonadal suele ser la primera estructura vascular identificada, medial al psoas. En el hombre, la vena gonadal cruza el psoas en sentido lateral hacia el anillo inguinal profundo como parte del cordón espermático. En la mujer, continúa medial al psoas para unirse al ligamento infundibulopélvico. El uréter se puede identificar medial a la vena gonadal y dentro de la fascia de Gerota (fig. 25-4). El uréter se seccionará en la porción distal, justo por encima del cruce con la arteria ilíaca común; sin embargo, la sección precoz del uréter no es necesaria, puesto que puede pro-





**FIGURA 25-4.** Exposición del uréter izquierdo (UI) y la vena gonadal izquierda (VGI) durante la nefrectomía izquierda. El borde superior de la fotografía tiene una orientación lateral; el borde izquierdo corresponde a la parte superior.

porcionar un punto para traccionar el riñón en sentido anterior durante la disección hiliar y posterior. Conforme la disección progresa en sentido proximal hacia el hilio, el uréter cruza y se sitúa lateral a la vena gonadal. La vena gonadal se sigue después en dirección cefálica hasta su inserción en la vena renal izquierda (fig. 25-5). En este punto la vena gonadal se puede pinzar con clips y seccionar para facilitar la exposición de una vena lumbar posterior ascendente que conecta con la superficie posterior de la vena renal. El desgarrro de esta vena tributaria es una causa frecuente de hemorragia durante esta parte de la operación. La ligadura y la sección de la rama lumbar posterior permiten la exposición de la arteria renal, posterior a la vena renal. La vena renal se disecciona entonces circunferencialmente para identificar la vena suprarrenal sobre la superficie superomedial. Si se planea la nefrectomía con conservación de la suprarrenal, la vena suprarrenal debe quedar intacta y se debe seccionar la vena renal lateralmente a la inserción de la vena suprarrenal. En caso contrario, la vena suprarrenal puede ser seccionada para aumentar la movilidad de la vena renal. Después de diseccionar la vena renal y ligar todas sus ramas, puede ser traccionada con suavidad para identificar la arteria renal situada por detrás.



**FIGURA 25-5.** Inserción de la vena gonadal izquierda (VGI) en la vena renal izquierda (VRI). El borde superior de la fotografía tiene una orientación lateral; el borde izquierdo corresponde a la parte superior.

En la técnica estándar, se secciona la arteria antes que la vena durante la nefrectomía. La sección de la vena en primer lugar podría aumentar la presión vascular dentro del riñón, aumentando el riesgo de hemorragia problemática, rotura renal o rotura del tumor. La arteria se suele identificar en posición inferior y posterior a la vena renal. Encontramos una excepción a esta regla en la minoría de pacientes que tienen una vena renal retroaórtica. En este caso, la arteria está situada por delante de la vena. Esta disposición se puede identificar en la TC o la RM preoperatorias. La arteria puede estar envuelta en un plexo de vasos linfáticos que pueden dificultar su identificación. Después de realizar la disección circunferencial de la arteria, debe ser seguida hacia su origen en la aorta para obtener una longitud adecuada. El vaso se puede asegurar después con clips poliméricos, una grapadora Endo GIA vascular (35 mm) o múltiples clips de titanio. Si se usan clips, los autores recomiendan colocar por lo menos 2 clips poliméricos o 3 clips de titanio en el lado aórtico. Después de la sección de la arteria, se debe notar un colapso parcial de la vena renal, como consecuencia de la ligadura del suministro sanguíneo renal. Si la vena conserva algún grado de turgencia es prudente realizar una disección posterior para identificar ramas arteriales adicionales.

Una vez controlada la arteria renal, la vena renal se puede seccionar con una grapadora vascular Endo GIA (35 o 45 mm, según el tamaño de la vena) o con clips poliméricos de 10 mm. Se deben evitar los clips de titanio debido al riesgo de que se desprendan accidentalmente. Si se va a conservar la glándula suprarrenal, la sección de la vena renal debe hacerse por fuera de la inserción de la vena suprarrenal. El cirujano debe comprobar que otras estructuras (p. ej., clips metálicos) no son apresadas en las palas de la grapadora Endo GIA; ese incidente podría tener consecuencias catastróficas.

Después de la sección de la vena renal, la disección continúa hacia la cara superomedial del riñón. Si se va a reseccionar la glándula suprarrenal (p. ej., por un tumor en el polo superior del riñón o por sospecha de lesión suprarrenal), la disección se realiza medial a la glándula, separándola del borde lateral de la aorta. Pueden existir pequeños vasos arteriales en esta zona que se controlan fácilmente con el bisturí ultrasónico. Si se encuentra una rama más grande, se debe asegurar con clips. Si se va a conservar la glándula suprarrenal, se disecciona el plano entre la glándula y el polo superior del riñón y la disección continúa hacia arriba hasta las adherencias espleno-renal. Las adherencias restantes de la fascia de Gerota con el retroperitoneo posterior y lateral se pueden seccionar con el bisturí ultrasónico o con electrobisturí. A continuación, se liga y se secciona el uréter, lo que completa la disección. El espécimen se coloca sobre la parte superior del bazo o en la pelvis, de forma que el campo quirúrgico pueda ser evaluado respecto a la hemostasia usando una presión intraabdominal baja (p. ej., 5 mmHg). Las áreas específicas de revisión comprenden los muñones de los vasos hiliares renales, el lecho suprarrenal y los muñones del uréter y de la vena gonadal.

### Nefrectomía derecha

El hígado representa más problema para la nefrectomía derecha que el bazo para la izquierda. Se necesita un separador para mantener apartado el hígado durante la disección en el lado derecho. Los autores emplean unas pinzas de agarre con dispositivo de fijación a través de un trócar de 5 mm subxifoideo para elevar el hígado fuera del campo. Este instrumento se puede fijar en su posición sujetando el diafragma en la pared lateral derecha o conectando el instrumento a un soporte de brazo fijo.



La relación del colon con el riñón derecho es diferente a la del lado izquierdo, ya que el colon derecho suele estar situado sobre el hilio renal en vez de cubrir el riñón completo. Habitualmente, la prominencia del riñón se identifica con facilidad por detrás del peritoneo. La exposición comienza con la incisión de la línea de Toldt desde el nivel del ciego hacia arriba y ligeramente más allá del ángulo hepático, para permitir la movilización medial del colon. Después se incide el peritoneo lateral hacia la fascia renal; esta incisión se continúa hacia el ligamento coronario del hígado y se une a otra incisión perpendicular en el peritoneo directamente debajo del borde hepático, que se continúa en sentido medial hasta que se identifica la vena cava inferior o se encuentra la incisión peritoneal medial. Después de movilizar el colon, se expone el duodeno situado sobre la vena cava inferior. El duodeno se moviliza en sentido medial («kocherizado») con una combinación de disección roma y cortante cuidadosa para exponer la vena cava en la parte posterior. Una vez identificada la vena cava, la vena renal debe ser visible cuando se ramifica en dirección lateral hacia el riñón. En experiencia de los autores, la identificación de la vena renal en este punto facilita los pasos subsiguientes.

La disección continúa después en sentido inferior de forma similar a la descrita para la nefrectomía izquierda. Se identifica el músculo psoas, seguido por la vena gonadal y el uréter en su posición medial. La vena gonadal y el uréter se siguen en dirección cefálica; la vena gonadal se inserta en la superficie anterior de la cava cerca del nivel de la vena renal. En contraste con el lado izquierdo, la vena gonadal derecha no requiere ligadura sistemática. Se puede apartar en sentido medial y mantener fuera del camino conforme se sigue el uréter hacia el hilio. Sin embargo, se debe identificar la inserción de la vena gonadal en la cava para prevenir el desgarro inadvertido. La disección continúa siguiendo el uréter hacia arriba a lo largo de la superficie lateral de la cava inferior hacia la vena renal. Si la localización de la vena renal se conoce por adelantado, este paso puede avanzar con rapidez. Hay que tener precaución durante esta fase con los vasos renales accesorios que se insertan en el polo inferior del riñón. Una vez identificada la vena renal y disecada circunferencialmente, se tracciona en sentido superior para exponer la arteria renal derecha en la parte posterior. De modo similar a la nefrectomía izquierda, la tracción anterolateral del uréter expone los elementos hiliares posteriores, lo que facilita la disección de la arteria renal. Si es difícil identificar o disecar la arteria detrás de la vena renal, se puede seccionar el uréter inicialmente, lo que permite movilizar el espécimen completo en sentidos superior y anterior, y mejorar así la exposición del hilio posterior. La arteria renal, en posición posterior, se secciona según lo descrito para la nefrectomía izquierda, seguida por la vena renal. Si la arteria ocupa una posición posterosuperior a la vena renal, puede ser necesario seccionar la vena suprarrenal que va posteriormente hacia la cava para mejorar la exposición y evitar el desgarro inadvertido de algún vaso.

Si se planea una suprarrenalectomía, la disección continúa a lo largo del borde lateral de la cava inferior. La identificación y la ligadura de la vena suprarrenal son cruciales para completar la disección medial. Después se cortan las adherencias hepatorenales a lo largo del borde hepático con el bisturí ultrasónico o con un dispositivo hemostático similar. Si la glándula suprarrenal se va a conservar, la disección progresa entre la glándula suprarrenal y el polo superior del riñón hacia el borde hepático. La vena suprarrenal se respeta en este caso. Las adherencias superiores y laterales se seccionan con disección cortante; en este momento el riñón debe estar libre del tejido adyacente. El uréter se liga y se secciona, lo que completa la disección. El espécimen se coloca sobre el hígado o en

la pelvis y se inspecciona el campo quirúrgico para revisar la hemostasia a una presión intraabdominal baja, según lo descrito para la nefrectomía izquierda.

### Extracción del espécimen y cierre

La elección de la extracción del espécimen se basa en la decisión del cirujano de sacarlo intacto o troceado. La fragmentación de un riñón sin lesiones malignas es perfectamente aceptable y tiene la ventaja de reducir el tamaño de la incisión necesaria para la extracción. Cuando se sospecha un tumor maligno, la fragmentación es objeto de controversia; la opinión general es que los tumores se deben extraer intactos para asegurar una evaluación anatomopatológica precisa. Para extraer el espécimen intacto, el método más simple es hacer una incisión y extraer el espécimen a mano. Resulta preferible colocar el espécimen en una bolsa de recuperación, que permite exprimir el espécimen para sacarlo por una incisión sorprendentemente pequeña. Las bolsas de recuperación se encuentran disponibles en varios tamaños. Para un espécimen de tamaño medio debe ser suficiente una bolsa de plástico de desplegado automático de 15 mm. Otra opción es el LapSac® recubierto de nailon, que resulta más difícil de usar debido a que no se despliega de forma automática. El cirujano debe enrollar el saco, introducirlo en el abdomen a través de un trócar, abrirlo y después introducir el espécimen en la bolsa. La incisión para la extracción del espécimen se debe hacer en un punto donde sea posible crearla por *separación de las fibras musculares* en vez de por *sección del músculo*. Esto significa una incisión en el cuadrante inferior (que puede ser ampliando la incisión de un trócar) o una incisión en la línea media. Como alternativa, el espécimen se puede extirpar a través de una incisión de Pfannenstiel modificada. Si se elige la fragmentación del espécimen, se puede hacer con algún dispositivo específico existente en el mercado o simplemente con un *clamp* de Kelly y unas pinzas de anillo. La ventaja de la fragmentación es que se puede hacer a través de la incisión de un trócar sin ampliarla. Una vez extirpado el espécimen, las incisiones se cierran y se infiltran con un anestésico local.

### CUIDADOS POSTOPERATORIOS

La mayoría de los pacientes operados se trasladan a la sala médico-quirúrgica después de una breve estancia en el área de recuperación. No es necesario el ingreso en la unidad de cuidados intensivos o en la unidad de cuidados intermedios, a menos que el paciente sufra algún trastorno coexistente que requiera observación estrecha. La dieta de líquidos claros se puede iniciar la noche de la cirugía si no se producen náuseas ni vómitos durante la recuperación de la anestesia. La dieta se modifica con rapidez según tolerancia. El control del dolor se puede obtener con morfina, meperidina u otro opioide durante la primera noche. Se cambia a medicación analgésica oral tan pronto como se tolera la dieta. Los dispositivos de compresión secuencial de las piernas son el medio principal para profilaxis de la trombosis venosa profunda hasta que se inicia la deambulación. En los pacientes de alto riesgo se puede considerar la heparina subcutánea. La deambulación se debe aconsejar el primer día del postoperatorio. La mayoría de los pacientes están preparados para el alta el segundo día del postoperatorio.

### COMPLICACIONES ESPECÍFICAS DEL PROCEDIMIENTO

Además de la hemorragia masiva durante la disección del hilio renal, las complicaciones potenciales de la nefrectomía laparoscópica guardan relación con la localización retroperitoneal alta del riñón e incluyen el desgarro del hígado, del bazo o del diafragma. En las dos

primeras situaciones, el neumoperitoneo ayuda con frecuencia al taponamiento de la víscera lesionada. El efecto se puede potenciar con ayudas para la coagulación, como la celulosa oxidada (Surgicel®) o la compresión por las estructuras vecinas (permitiendo que el riñón y la fascia de Gerota «asienten» encima del punto de sangrado). La laceración del diafragma debe ser objeto de reparación primaria para prevenir la formación de una hernia diafragmática.

## RESULTADOS Y EVOLUCIÓN

En las primeras series de nefrectomías abiertas, la supervivencia global a los 5 años para el carcinoma de células renales fue del 52%, y la cifra aumentó al 66% para los pacientes con enfermedad localizada. Gracias a los avances en los estudios de imagen y el diagnóstico más temprano, la mayoría de las series contemporáneas comunican tasas de supervivencia a los 5 años del 75-95% para la enfermedad localizada en el riñón, y del 65-80% si existe extensión local. Para considerar la nefrectomía laparoscópica como una operación oncológica equivalente a la nefrectomía radical abierta, será necesario obtener datos a largo plazo (tasas de supervivencia a los 5 y a los 10 años). Múltiples estudios de varias instituciones han demostrado que la tasa de supervivencia a los 5 años para la nefrectomía laparoscópica en pacientes seleccionados (enfermedad limitada al órgano, tamaño < 7 cm) varía entre el 91-95%. Algunos autores han comunicado una tasa de supervivencia del 94% a los

10 años, con una tasa de supervivencia específica para el cáncer del 97%. El riesgo de recidiva local en la nefrectomía radical laparoscópica es del 2,6%, prácticamente igual que el correspondiente a la nefrectomía radical abierta (2,2-2,8%). Hasta ahora, la aplicación de la laparoscopia para la cirugía de extirpación renal ha sido una historia de éxito. Es importante señalar, sin embargo, que los buenos resultados comunicados aquí para la nefrectomía laparoscópica se han basado en una selección apropiada de los pacientes.

### Lecturas recomendadas

- Bhayani SB, Clayman RV, Sundaram CP, et al: Surgical treatment of renal neoplasia: Evolving toward a laparoscopic standard of care. *Urology* 2003;62(5):821-826.
- Fenn NJ, Gill IS: The expanding indications for laparoscopic radical nephrectomy. *Br J Urol* 2004;94:761-765.
- Lam JS, Belldgrun AS: Long-term outcomes of the surgical management of renal cell carcinoma. *World J Urol* 2006;24:255-266.
- Novick AC: Laparoscopic radical nephrectomy: Specimen extraction. *Br J Urol* 2005;95(suppl 2):32-33.
- Ogan K, Cadeddu JA, Stifelman MD: Laparoscopic radical nephrectomy: Oncologic efficacy. *Urol Clin North Am* 2003;30:543-550.
- Permpongkosol S, Chan DY, Link RE, et al: Laparoscopic radical nephrectomy: Long-term outcomes. *J Endourol* 2005;19(6):628-633.
- Portis AJ, Elnady M, Clayman RV: Laparoscopic radical/total nephrectomy: A decade of progress. *J Endourol* 2001;15(4):345-354.
- Saranchuk JW, Savage SJ: Laparoscopic radical nephrectomy: Current status. *Br J Urol* 2005;95(suppl 2):21-26.

# Suprarrenalectomía mínimamente invasiva

Desde que Charles Mayo extirpó por primera vez un feocromocitoma a la madre Mary Joachim en 1926, la exéresis de las glándulas suprarrenales ha sido abordada con cierto grado de inquietud. La pareja de glándulas suprarrenales son pequeñas, friables y localizadas en la profundidad del retroperitoneo. Se encuentran entre los niveles de las vértebras T11 y L1 y están situadas dentro de un lecho de tejido adiposo. La suprarrenal derecha ocupa una posición superomedial respecto al riñón, cerca de la superficie diafragmática del hígado, y ligeramente posterolateral a la vena cava inferior. La suprarrenal izquierda está situada en una posición superomedial similar respecto a su riñón correspondiente, junto a la cola del páncreas y la arteria esplénica. Por tanto, la operación alrededor de las glándulas suprarrenales exige un conocimiento anatómico detallado y una atención cuidadosa a los vasos y los órganos adyacentes.

Debido a la dificultad para obtener exposición adecuada de las glándulas suprarrenales, en el pasado se han descrito y usado varios abordajes quirúrgicos. Tradicionalmente, los tres medios más comunes para obtener acceso a las glándulas han sido los abordajes anterior, posterior y lateral. La suprarrenalectomía laparoscópica fue descrita por primera vez en 1992; desde entonces, ha desplazado a todos los métodos tradicionales hasta convertirse en el patrón de referencia para la extirpación de la mayoría de las suprarrenales. El abordaje laparoscópico no sólo proporciona visualización y exposición superiores, sino que también reduce el dolor postoperatorio y la duración de la hospitalización sin sacrificar la seguridad ni la eficacia.

En la actualidad existen dos abordajes laparoscópicos principales para las glándulas suprarrenales. La técnica laparoscópica utilizada con más frecuencia es el método transperitoneal lateral. Una alternativa útil es el abordaje retroperitoneal laparoscópico, sobre todo si el paciente ha sido sometido a cirugía abdominal previa y se prevén adherencias intraabdominales. Además, en la actualidad existen pocas unidades de endocrinología con experiencia en la suprarrenalectomía asistida por robot y en la adrenalectomía asistida por «realidad aumentada». Sin embargo, éstas son en esencia variaciones y mejoras de la suprarrenalectomía laparoscópica. El siguiente cambio de paradigma puede radicar en la cirugía endoscópica transluminal por orificios naturales (conocida como NOTES); aunque todavía experimental, la NOTES se ha usado para la apendicectomía, la colecistectomía y la esplenectomía. No se sabe si la NOTES proporcionará algún beneficio sobre la actual técnica laparoscópica para la suprarrenalectomía.

## INDICACIONES OPERATORIAS

Las lesiones suprarrenales son muy comunes. Hasta el 4% de todos los estudios con tomografía computarizada (TC) del abdomen realizados por cualquier razón revelan alguna masa u otra anomalía suprarrenal. Las indicaciones para la suprarrenalectomía laparoscópica deben ser necesariamente claras y bien definidas. En otro caso, se realizarán muchas operaciones innecesarias. Las indicaciones se dividen en tres categorías principales: 1) adenomas con actividad bioquímica; 2) adenomas no funcionantes con características que sugieren un riesgo aumentado de malignidad, y 3) tumores no funcionantes que producen síntomas por un efecto de masa local (tabla 26-1). La primera categoría comprende: *a*) síndrome de Cushing debido a un adenoma benigno productor de cortisol; *b*) enfermedad de Cushing (adenoma hipofisario que aumenta la secreción de cortisol) que no ha mejorado con otras formas de tratamiento; *c*) síndrome de Conn (hiperaldosteronismo) debido a adenoma unilateral, y *d*) feocromocitomas de aspecto benigno. La segunda categoría incluye adenomas o «incidentalomas» con 4-6 cm de tamaño o que aumentan de tamaño durante el seguimiento. El angiomiolipoma sintomático es un ejemplo de la última categoría. Los autores no recomiendan la suprarrenalectomía laparoscópica en los tumores malignos primarios o metastáticos mayores de 6 cm debido al riesgo de implantación tumoral. Aunque algunos cirujanos han descrito la exéresis laparoscópica de feocromocitomas extrasuprarrenales (paragangliomas) y de feocromocitomas malignos, los autores desaconsejan estas operaciones debido a las variaciones de la anatomía vascular en el primer caso y a la posibilidad de resección inadecuada en el segundo.

## EVALUACIÓN PREOPERATORIA, PRUEBAS COMPLEMENTARIAS Y PREPARACIÓN

El estudio de imagen preoperatorio es esencial no sólo para demostrar el tamaño y la localización de la anomalía, sino también para revelar la relación con las estructuras adyacentes. Por ejemplo, un lóbulo derecho hepático grande, que se extiende hacia abajo hasta la pelvis, puede dificultar o imposibilitar el acceso a la suprarrenal derecha con los métodos estándar. De modo similar, la localización variable de la suprarrenal izquierda se puede anticipar mejor con el estudio de imagen preoperatorio. En caso de anomalías vasculares raras (p. ej., vena cava inferior en el lado izquierdo), las pruebas de imagen pueden tener un valor incalculable para la planificación preoperatoria y la



Tabla 26-1. Indicaciones para la suprarrenalectomía laparoscópica

Categoría	Ejemplos
Adenomas bioquímicamente activos	Aldosteronoma Feocromocitoma Síndrome de Cushing Enfermedad de Cushing resistente al tratamiento Tumores virilizantes
Adenomas no funcionantes con características que sugieren riesgo aumentado de malignidad	Lesiones de 4-6 cm de dimensión mayor Aumento de tamaño durante el seguimiento
Tumores no funcionantes que producen síntomas por efecto de masa local	Mielolipomas Ganglioneuromas

identificación intraoperatoria de la vena suprarrenal. El método de los autores para obtener esta información es la TC helicoidal con contraste intravenoso. Aunque algunos se inclinan por la resonancia magnética, los autores no han encontrado que añada información apreciable. En caso de lesiones productoras de hormonas, el diagnóstico debe estar confirmado, se deben corregir los defectos de líquidos y electrolitos y se debe contrarrestar o bloquear el exceso de hormonas, si es posible, antes de proceder a la suprarrenalectomía.

### POSICIÓN DEL PACIENTE Y COLOCACIÓN DE LOS TRÓCARES

La posición del paciente es muy importante para el abordaje transperitoneal lateral. Se debe colocar en decúbito lateral (fig. 26-1). Esto permite que las vísceras se alejen del área de disección por la acción de la gravedad. Para ampliar al máximo la distancia entre las costillas inferiores y la cresta ilíaca, la mesa de operaciones se flexionará para extender esa zona bajando la cabeza y las piernas. La mesa debe tener un apoyo lumbar y el costado contralateral del paciente, entre la XII

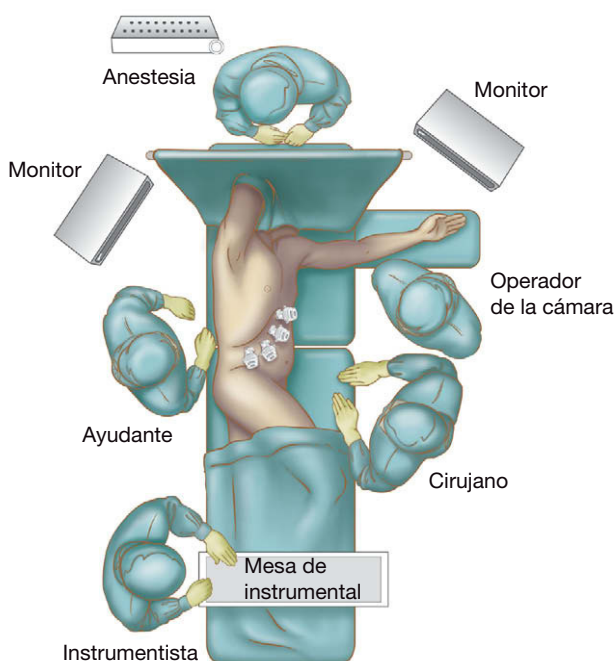


FIGURA 26-1. Disposición de la sala de operaciones para una suprarrenalectomía derecha laparoscópica.

costilla y la cresta ilíaca, se debe colocar sobre él. El apoyo lumbar se eleva después para ampliar la flexión y empujar hacia arriba la glándula suprarrenal y el riñón del lado de la operación, alejándolos de las otras estructuras retroperitoneales. Se coloca una almohadilla axilar y se almohadillan con cuidado todos los puntos de presión para evitar cualquier lesión nerviosa o cutánea. Una vez posicionados el paciente y la mesa, se emplea una correa de seguridad y esparadrapo ancho para asegurar al paciente sobre la mesa de operaciones. La fijación tiene importancia, puesto que la mesa se inclinará hacia uno y otro lado y desde la posición de Trendelenburg hasta la posición de Trendelenburg inversa, para utilizar la fuerza de la gravedad y la posición para conseguir una tracción y exposición óptimas. El campo quirúrgico se cubre, dejando expuesta toda el área entre la columna por el lado, el margen costal por arriba, justo más allá de la línea media en la región medial y la cresta ilíaca por abajo.

Para la suprarrenalectomía derecha, se suelen emplear cuatro trócares. Se colocan por lo menos 1-2 cm por debajo del margen costal a lo largo de las líneas subxifoidea, medioclavicular, anterior y medioaxilar. En la izquierda se emplean generalmente tres trócares, a lo largo de las líneas medioclavicular, anterior y medioaxilar (fig. 26-2). Si los trócares se colocan demasiado cerca del margen costal, la presión sobre las costillas inferiores puede causar dolor postoperatorio. Estos trócares se deben espaciar al menos 5 cm para obtener una libertad de movimiento adecuada. Es necesario un cuarto trócar para separar el hígado en el lado derecho, mientras que no suele ser necesario a la izquierda, ya que se emplea la gravedad para obtener la tracción medial del bazo y el páncreas. Sin embargo, si se necesita usar algún separador más, se puede colocar sin reparos un trócar adicional en cualquiera de los lados.

### TÉCNICA OPERATORIA

#### Suprarrenalectomía laparoscópica derecha

El paciente se coloca en decúbito lateral izquierdo (el lado izquierdo hacia abajo). El cirujano y el operador de la cámara se colocan en el lado izquierdo de la mesa de operaciones, frente al abdomen del paciente, y el ayudante se sitúa a la derecha de la mesa, frente a

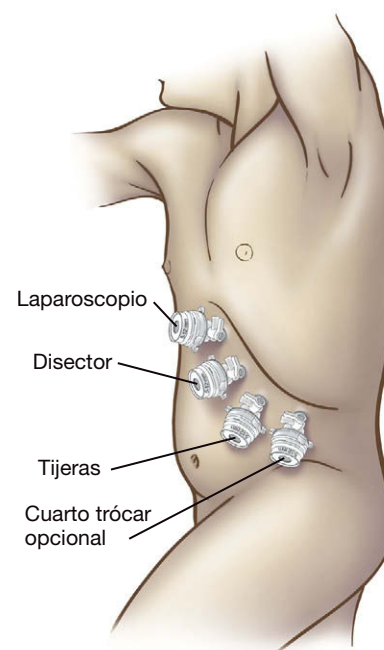


FIGURA 26-2. Colocación de los trócares para la suprarrenalectomía izquierda laparoscópica.

la espalda del paciente. La mesa se inclina ligeramente en dirección contraria al cirujano para situar la línea medioclavicular en posición superior. Se introduce una aguja de Veress a lo largo de esa línea en la cavidad peritoneal, 1-2 cm por debajo del margen costal, atravesando las tres capas de fascia. Se debe tener cuidado para evitar la lesión del hígado. Una vez confirmada la posición intraperitoneal de la aguja de Veress, se establece el neumoperitoneo con dióxido de carbono a una presión de 15 mmHg. Si resulta difícil colocar la aguja de Veress o existe incertidumbre sobre su posición, o si el paciente ha sido sometido a cirugía previa, se puede emplear un abordaje abierto (es decir, una incisión de Hasson) con una cánula roma, normalmente en la región periumbilical.

Una vez insuflado el abdomen, se retira la aguja de Veress y se sustituye por un trócar de 10 mm. El laparoscopio se introduce después a través de este trócar y se inspecciona la cavidad peritoneal. Bajo visión directa a través del laparoscopio, se colocan dos trócares de 10 mm en la línea axilar anterior y la línea medioaxilar 2 cm por debajo del margen costal. Después se coloca un trócar de 5 o de 10 mm debajo de la apófisis xifoides justo a la derecha de la línea media.

La disección comienza con la sección del ligamento triangular derecho. Esto permite separar el lóbulo derecho del hígado en sentidos medial y superior con un separador de abanico colocado a través del trócar subxifoideo. Al desplazar el lóbulo derecho del hígado, entran en el campo de visión el polo superior de la glándula suprarrenal derecha y la porción retrohepática de la vena cava inferior (VCI). Conviene resaltar que la movilización del lóbulo derecho del hígado es un paso inicial crítico para permitir la exposición adecuada de la VCI sin necesidad de movilizar el colon ni el duodeno. Se aconseja precaución extrema cuando se aborda esta porción de la VCI, ya que la hemorragia en tal área es difícil de controlar. La VCI se debe identificar cuanto antes durante el curso de la disección, y el cirujano siempre debe estar al tanto de su posición durante el procedimiento.

Después se diseca el peritoneo por encima del borde medial de la glándula suprarrenal y el borde lateral de la VCI, y se entra en tejido retroperitoneal. La glándula suprarrenal se desplaza en sentido lateral y se diseca con suavidad el plano entre ella y la VCI, mientras se mantiene una tracción superomedial cuidadosa sobre el hígado. La disección del espacio entre la glándula suprarrenal y la VCI progresa en dirección desde arriba hacia abajo. La vena suprarrenal principal se debe identificar en su origen desde la VCI, 1-2 cm caudal a la entrada de la VCI en el hígado. Esta vena es relativamente constante en su localización, en la cara superomedial de la glándula. Aunque la vena suprarrenal derecha es corta, suele tener longitud suficiente para permitir la aplicación del número necesario de clips (uno o dos clips en el lado de la glándula y tres en el lado de la VCI). Si la vena es demasiado larga, se puede usar un dispositivo de grapado vascular para seccionarla y separarla de la VCI. Una vez seccionada la vena suprarrenal, la disección continúa en sentido inferior. El límite posterior de la disección se alcanza cuando se ven las fibras musculares del diafragma. La glándula y los tejidos periglandulares se pueden movilizar después en dirección desde medial hacia lateral. Las ramas arteriales procedentes de la arteria frénica inferior y la aorta suelen ser muy pequeñas y muchas veces se pueden seccionar con el bisturí eléctrico. Los vasos mayores pueden necesitar disección, ligadura con clips y sección cuidadosa. El empleo de un dispositivo de coagulación-sellado (p. ej., LigaSure®) o de un bisturí ultrasónico puede facilitar esta parte de la disección. Cuando se diseca la cara inferior de la glándula suprarrenal derecha, se debe tener cuidado para evitar la lesión de la arteria renal derecha, que puede cursar en sentido oblicuo descendente desde la aorta y estar situada muy cerca del borde inferior medial de la glándula.

La glándula suprarrenal no se debe sujetar ni traccionar directamente. Es preferible disecar en la grasa periadrenal para asegurar la exéresis completa de la glándula y que no se ha entrado en la cápsula. Una vez que la glándula se ha movilizado y disecado por completo de las estructuras adyacentes, se extirpa colocándola en una bolsa estéril que se extrae a través de la incisión de un trócar de 10 mm. Nunca se resaltarán demasiado la importancia de la manipulación suave de la glándula durante toda la operación. Se hará todo lo posible para no sujetar la glándula directamente. Se recomienda la tracción indirecta, usando los tejidos y la grasa periglandulares. La rotura de la glándula puede provocar la recidiva de la enfermedad (p. ej., en los pacientes con enfermedad de Cushing) o cambios muy peligrosos de la presión arterial (como en los feocromocitomas). De modo similar, este principio se debe aplicar cuando se extrae la glándula de la cavidad abdominal a través de un trócar. La rotura de la bolsa (en especial si la glándula no está íntegra) puede tener consecuencias perjudiciales. Para evitar esta complicación, el cirujano debe crear una apertura suficiente para permitir el paso fácil del espécimen y emplear una bolsa de plástico más fuerte. Los autores no aconsejan la trituración de la glándula para facilitar la extirpación sin tener que agrandar la incisión, como proponen algunos grupos.

El campo quirúrgico se debe inspeccionar de forma cuidadosa para confirmar que la hemostasia es adecuada. Se suele usar la irrigación-lavado para eliminar los coágulos y los posibles restos tisulares antes de completar la operación. No es necesario colocar un drenaje. Todas las incisiones de trócares mayores de 5 mm se deben cerrar a nivel de la fascia con suturas absorbibles. El cierre cutáneo se hace de acuerdo con las preferencias del cirujano. Se infiltra un anestésico local de acción larga en cada incisión, y se aplica un apósito estéril en cada herida (tabla 26-2).

**Tabla 26-2. Claves para la suprarrenalectomía derecha**

Sección del ligamento triangular y separación medial-superior del hígado  
Disección exangüe del borde lateral de la vena cava inferior  
Identificación precoz y control de la corta vena suprarrenal

## Suprarrenalectomía laparoscópica izquierda

El paciente se coloca en decúbito lateral derecho (lado derecho abajo). El cirujano y el operador de la cámara se sitúan en el lado derecho de la mesa de operaciones, frente al abdomen del paciente. El ayudante se coloca frente al cirujano, en el lado izquierdo. Puede ser innecesario un ayudante, a menos que se coloque un cuarto trócar para tracción. La mesa se inclina ligeramente en dirección contraria al cirujano para colocar la línea medioclavicular en una posición superior. Se introduce una aguja de Veress a lo largo de esta línea en la cavidad peritoneal, aproximadamente 1-2 cm por debajo del margen costal. Se penetran las tres capas de la pared abdominal anterior. Se utilizan los métodos habituales para confirmar la posición intraperitoneal de la aguja antes de comenzar la insuflación. Como en el lado derecho, si se encuentran dificultades para la colocación de la aguja, si la posición de la aguja es incierta o si el paciente ha sido sometido a cirugía abdominal superior previa, se recomienda establecer el neumoperitoneo a través de acceso abierto en la región periumbilical.

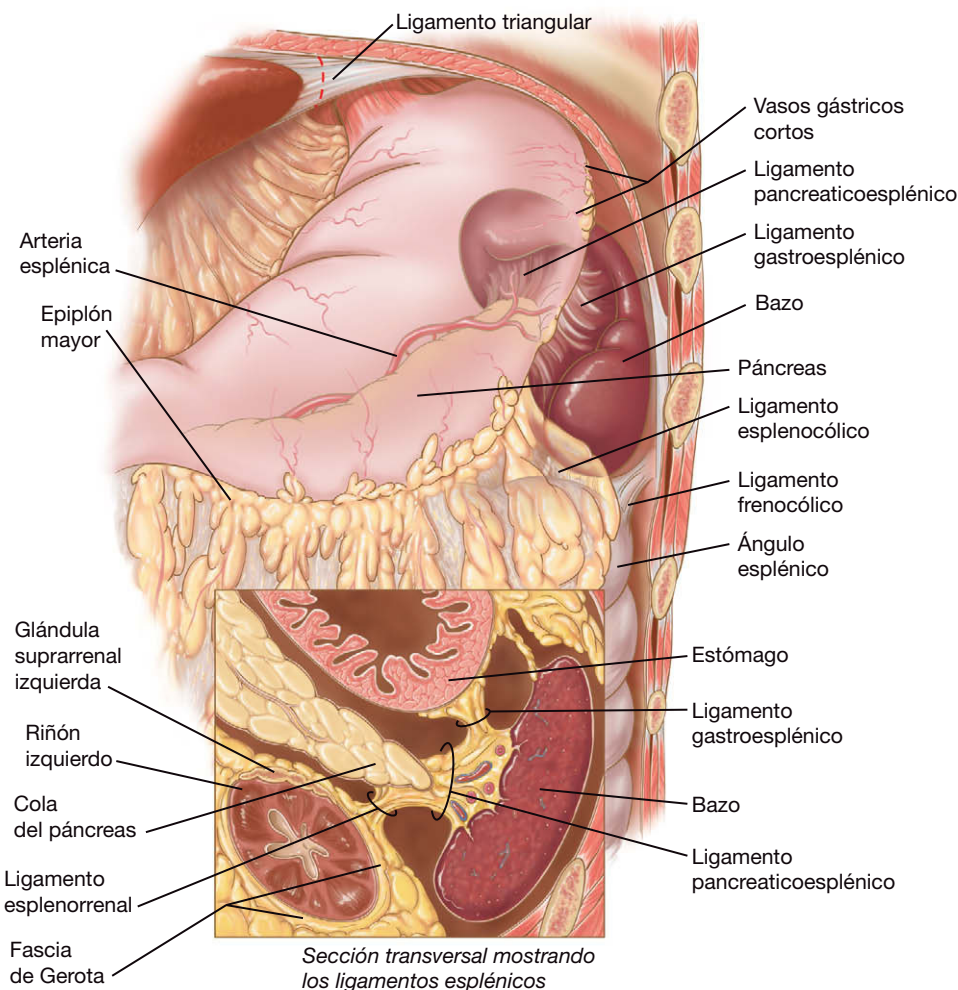
Se establece el neumoperitoneo con dióxido de carbono hasta una presión de 15 mmHg. Después se coloca un trócar de 10 mm en la línea medioclavicular a través de la incisión hecha para la aguja de Veress. Se pasa el laparoscopio a través de este trócar en la cavidad peritoneal. Se puede emplear una óptica de 0 o de 30 grados, según prefiera el operador. Se inspecciona la cavidad peritoneal a través de este trócar inicial. Bajo visión directa, se colocan

dos trócares de 5 mm en las líneas axilares anterior y media, justo por debajo del margen costal. Las incisiones para los trócares deben estar alineadas, si es posible, para poder conectarlas como una sola incisión si se hace necesaria la conversión a la operación abierta. Aunque tres trócares proporcionan en general un acceso adecuado para la cámara y para operar, el cirujano no debe dudar en colocar trócares adicionales si se plantea la necesidad.

Con las tijeras endoscópicas, la disección roma y el uso juicioso del electrobisturí, el bazo se moviliza en sentido medial por sección de sus adherencias con el diafragma y el peritoneo lateral (fig. 26-3). De modo similar se moviliza el colon transverso a nivel del ángulo esplénico en dirección caudal, seccionando el ligamento esplenocólico y la línea blanca de Toldt. Esta maniobra proporciona el acceso al retroperitoneo, muchas veces de modo similar a la apertura de las cubiertas de un libro. La cola del páncreas se expone y se visualiza al rotar el bazo en sentido medial. Sin embargo, se puede confundir con la suprarrenal izquierda si el cirujano no está familiarizado con la anatomía y el color naranja parduzco característico de la glándula suprarrenal. El páncreas se puede separar suavemente en sentido medial con el uso de una torunda de gasa u otros instrumentos no traumáticos (p. ej., un separador con balón hinchable). La disección se debe centrar en la movilización medial continuada del bazo y el páncreas. Las adherencias laterales y diafragmáticas se deben seccionar hasta que se pueda ver la curvatura mayor del estómago y el bazo pueda caer libremente en dirección medial (fig. 26-4). La movilización de la cola del páncreas para separarla del retroperitoneo

debe progresar en el plano avascular, con cuidado de no romper la fina cápsula pancreática ni su parénquima vascular. La tracción superior medial del bazo y el páncreas y la contracción inferior medial del ángulo esplénico del colon ayudarán a determinar los planos apropiados. El riñón izquierdo debe ser palpable después de la movilización en sentido inferomedial del ángulo esplénico del colon. La glándula suprarrenal se hará visible entonces en posición superomedial respecto al polo superior del riñón.

La disección de la glándula suprarrenal debe comenzar a lo largo de su margen medial inferior, con el objetivo de conseguir la identificación precoz de la vena suprarrenal. Son útiles la disección roma delicada y el uso cuidadoso del electrobisturí de gancho a baja potencia. Una vez identificada la vena suprarrenal, se debe seguir hasta su confluencia con la vena renal izquierda. El cirujano debe tener cuidado para no lesionar la arteria ni la vena renales. La vena suprarrenal se debe disecar, pinzar con seguridad (uno o dos clips en el lado de la glándula y tres clips en el lado de la vena renal) y seccionar (fig. 26-5). La disección del polo superior de la glándula puede continuar después en sentido desde inferior hacia superior. Se intentará buscar o anticipar una vena suprarrenal accesoria procedente de la vena diafragmática inferior, que es una variante de la anatomía normal. Las ramas arteriales diafragmáticas inferiores que irrigan el polo superior suelen ser suficientemente pequeñas para permitir su sección segura con el bisturí eléctrico. Cuando son mayores, se pueden pinzar con clips y seccionar. El empleo de un bisturí ultrasónico o un dispositivo LigaSure® para esta porción de



**FIGURA 26-3.** Ligamentos y relaciones anatómicas relevantes para la suprarrenalectomía izquierda. El páncreas se muestra posterior al estómago en una vista semitransparente. Orientación de la figura principal (superior): anterior (frontal). La figura en detalle está orientada en sección transversal (como aparece en las imágenes de TC).



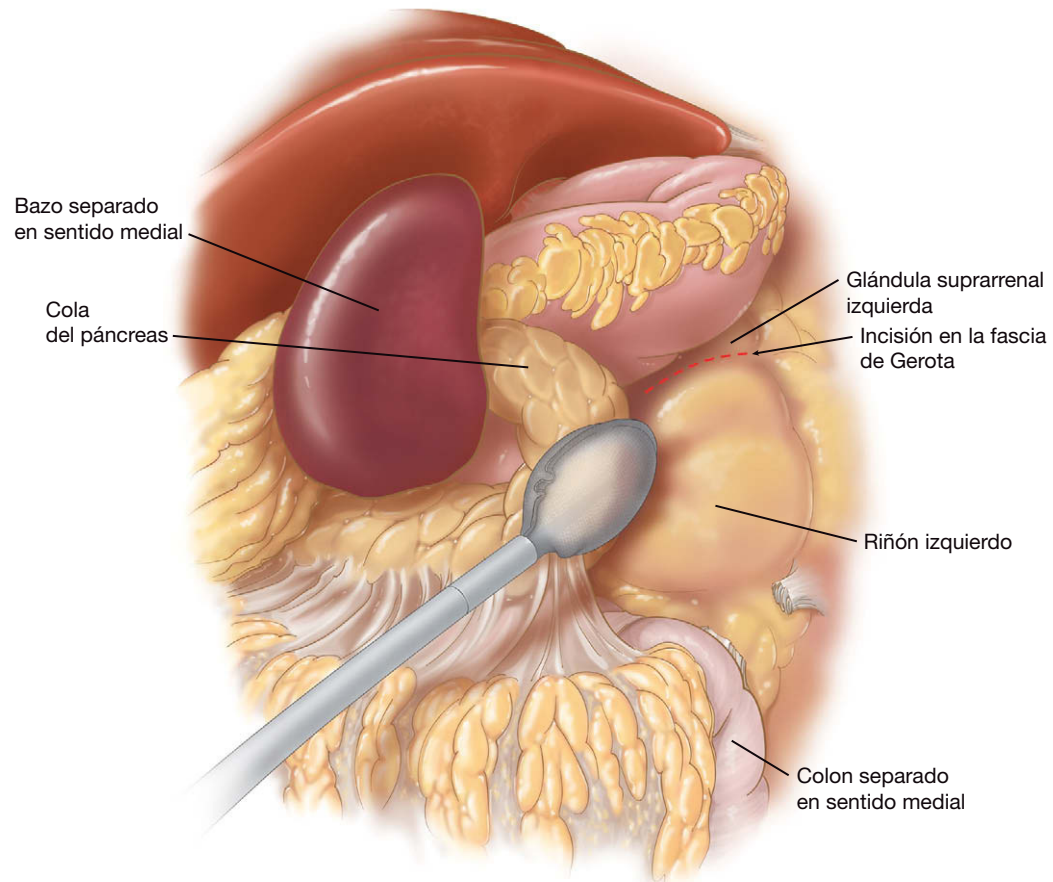


FIGURA 26-4. Movilización medial del bazo y la cola del páncreas durante la suprarrenalectomía izquierda laparoscópica.

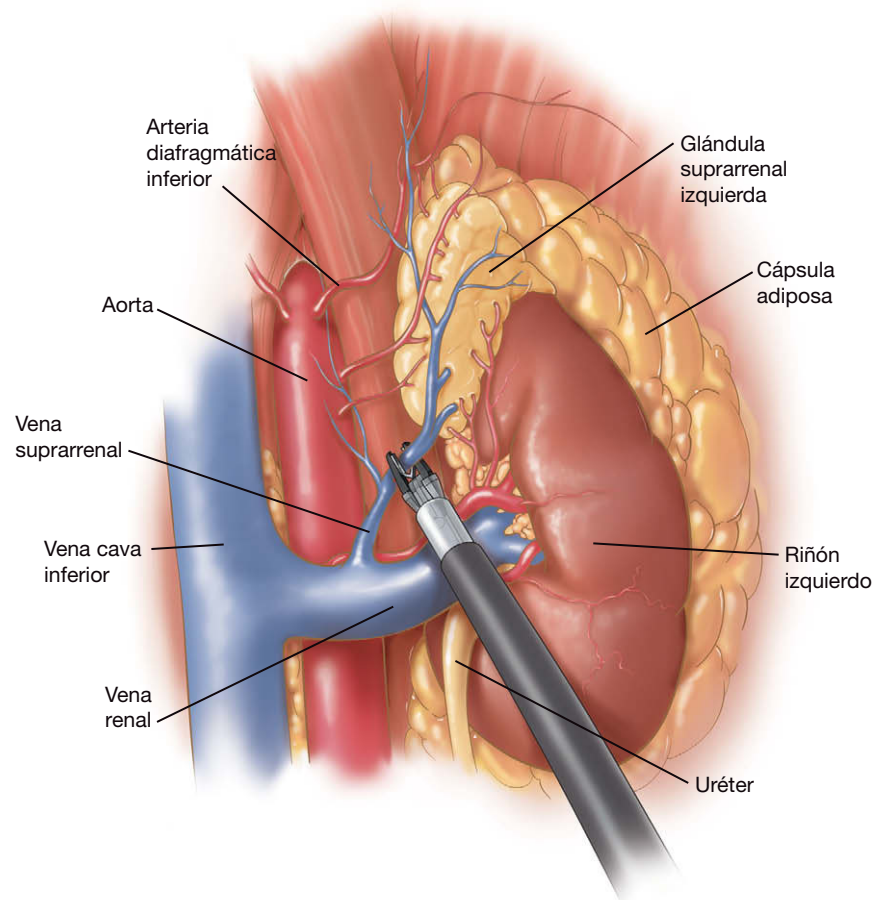


FIGURA 26-5. Ligadura con clips de la vena suprarrenal izquierda.

la disección puede resultar útil, pero no siempre es necesario. Las ramas arteriolares pequeñas que pueden encontrarse se seccionan de modo similar con el electrocauterio. La glándula se debe manipular con delicadeza y se extrae cuidadosamente del retroperitoneo con la ayuda de una bolsa estéril, según lo descrito para el lado izquierdo. Se prestará similar atención a la hemostasia, la irrigación y el cierre de las heridas (tabla 26-3).

**Tabla 26-3. Claves para la suprarrenalectomía izquierda**

Sección de los ligamentos esplenoparietal y esplenocólico, así como la línea blanca de Toldt, para permitir la separación generosa del bazo y el colon en su ángulo esplénico  
Identificación y rotación medial de la cola del páncreas  
Control y ligadura de la vena suprarrenal y anticipación de una vena suprarrenal accesoria

## CUIDADOS POSTOPERATORIOS

Después de la operación, es obligatoria la vigilancia estricta de los signos vitales y de la diuresis. Se prestará una atención apropiada a la analgesia. La infiltración de anestésico local de acción prolongada después de cerrar las heridas convierte el dolor en mucho más tolerable. En general, es suficiente la analgesia oral, pero en ocasiones resulta necesaria la administración intravenosa para el dolor intenso. Rara vez es necesaria la bomba de analgesia controlada por el paciente. Aparte de la movilización precoz habitual y la reanudación de la ingesta oral, existen algunos temas postoperatorios específicos según la enfermedad que se esté tratando que requieren consideración (tabla 26-4).

**Tabla 26-4. Cuidado postoperatorio después de la adrenalectomía**

Indicación operatoria	Complicación	Prevención de la complicación
Aldosteronoma (síndrome de Conn)	Hiperpotasemia	Suspender la espironolactona y los suplementos de potasio
Feocromocitoma	Hipoglucemia	Vigilancia estricta de la glucemia durante las 24 horas siguientes a la cirugía
Hipercortisolismo (síndrome de Cushing por adenoma y enfermedad de Cushing)	Insuficiencia suprarrenal (enfermedad de Addison)	Terapia sustitutiva corticosteroidea con supresión lenta en la suprarrenalectomía unilateral y corticoides de mantenimiento en la suprarrenalectomía bilateral

En los pacientes con síndrome de Conn, se suspende la espironolactona y se vigila el potasio sérico durante la primera semana después de la suprarrenalectomía. Si se continúa la espironolactona y la administración de potasio, el paciente puede desarrollar hiperpotasemia. Los pacientes con síndrome de Cushing o los sometidos a suprarrenalectomía bilateral deben recibir dosis de estrés de corticoides y posteriormente dosis de mantenimiento al ser dados de alta. La dosificación será más alta en los pacientes con síndrome de Cushing, puesto que necesitarán terapia sustitutiva hasta que el tratamiento se pueda suspender lentamente para la enfermedad unilateral, o reducirse hasta una dosis de mantenimiento si tienen enfermedad de Cushing. Por último, los pacientes con feocromocitoma requieren vigilancia estricta de la glucosa sanguínea durante las primeras 24 horas, debido al riesgo de hipoglucemia por hiperinsulinemia relativa.

## COMPLICACIONES ESPECÍFICAS DEL PROCEDIMIENTO

La complicación más peligrosa es la hemorragia incontrolada. La localización de las glándulas suprarrenales, alojadas en la profundidad del retroperitoneo abdominal superior muy próximas a los grandes vasos, dificulta el control vascular. Se debe mantener una hemostasia cuidadosa durante toda la intervención, ya que una hemorragia aparentemente menor puede dificultar la visión del campo quirúrgico y crear una situación potencialmente peligrosa. Si la hemorragia es más importante, se puede obtener control temporal mediante la presión directa con pinzas o torundas o por medio de separadores con balón hinchable. Si esta maniobra disminuye o detiene la hemorragia, el campo puede ser irrigado e inspeccionado para controlarlo definitivamente con clips vasculares, bisturí bipolar o sutura intracorpórea. En caso de hemorragia masiva e incontrolada, la operación se debe convertir inmediatamente en una intervención abierta para obtener el control vascular y evitar mayores daños.

Otras complicaciones potenciales que hay que tener en cuenta son las lesiones de las vísceras adyacentes. Pueden ocurrir durante la colocación de la aguja de Veress y los trócares o durante la separación y disección. En el lado derecho, los órganos con un riesgo aumentado de lesión comprenden el hígado, el duodeno, el ángulo hepático del colon y el riñón derecho. Las estructuras en peligro del lado izquierdo incluyen el bazo, el ángulo esplénico del colon, la cola del páncreas, el estómago y el riñón izquierdo. La lesión de órganos sólidos, habitualmente una pequeña punción o un desgarro durante la separación y disección, se puede controlar muchas veces con presión local, electrobisturí o sutura. La lesión del páncreas requiere la colocación de drenajes que no se retirarán hasta que el paciente esté comiendo sin signos de fístula pancreática. Si la lesión es extensa y la sutura se convierte en un problema, está justificada la conversión en una operación abierta, que se debe hacer sin retraso.

Es posible la lesión del diafragma durante la disección de glándulas suprarrenales situadas altas en el abdomen. Puede suceder mientras se moviliza el bazo y, sobre todo, cuando se moviliza el hígado en pacientes delgados. La presión intraabdominal del neumoperitoneo se puede transmitir al tórax, y estas lesiones pueden originar neumotórax a tensión. Es muy raro que esta complicación necesite conversión a cirugía abierta. Si el paciente conserva la estabilidad hemodinámica, el cirujano debe reducir la presión del neumoperitoneo intraabdominal. Se pedirá al anestesiólogo que aumente la frecuencia respiratoria y se procede a la reparación laparoscópica de la lesión diafragmática con puntos sueltos de material no absorbible (v. cap. 32).

## RESULTADOS Y EVOLUCIÓN

El feocromocitoma y el hiperaldosteronismo son las dos indicaciones más comunes para la adrenalectomía laparoscópica. Una revisión de nuestra experiencia reveló que los feocromocitomas son más difíciles de operar que los aldosteronomas, a juzgar por la duración de las intervenciones. La diferencia se puede deber al hecho de que los feocromocitomas tienden a ser más grandes y se localizan en el lado derecho en hasta el 73% de los casos. A la inversa, los aldosteronomas se localizan en el lado izquierdo en el 85% de las ocasiones y son más pequeños que los feocromocitomas, al menos en la serie de los autores. La tasa de conversión de la suprarrenalectomía laparoscópica en abierta es de aproximadamente el 4%, y la mayoría de las grandes series publicadas en la bibliografía han comunicado cifras entre el 0 y el 13%. La tasa de complicaciones en nuestra serie es del 15%, con significativamente más casos entre los pacientes con feocromocitomas. La muerte por suprarrenalectomía laparoscópica es extremadamente rara. En la serie de los autores y en otras similares, la tasa de mortalidad fue bastante inferior al 1%.

### Lecturas recomendadas

- Assalia A, Gagner M: Laparoscopic adrenalectomy. *Br J Surg* 2004;91(10):1259–1274.
- Baron TH: Natural orifice transluminal endoscopic surgery. *Br J Surg* 2007;94(1):1–2.
- Barresi RV, Prinz RA: Laparoscopic adrenalectomy. *Arch Surg* 1999;134(2):212–217.
- Brunt LM: Minimal access adrenal surgery. *Surg Endosc* 2006;20(3):351–361.
- Carlson MA, Frantzides CT: Control of vena cava hemorrhage during laparoscopic adrenalectomy. *J Laparoendosc Surg* 1996;6:349–351.
- Gagner M, Lacroix A, Bolte E: Laparoscopic adrenalectomy in Cushing's syndrome and pheochromocytoma [letter]. *N Engl J Med* 1992;327:1033.
- Gagner M, Lacroix A, Prinz RA, et al: Early experience with laparoscopic approach for adrenalectomy. *Surgery* 1993;114:1120–1125.
- Lal G, Duh QY: Laparoscopic adrenalectomy—Indications and technique. *Surg Oncol* 2003;12(2):105–123.
- Morino M, Beninca G, Girando G, et al: Robot assisted vs. laparoscopic adrenalectomy: A prospective randomized controlled trial. *Surg Endosc* 2004;18(12):1742–1746.
- Prinz RA, Rao R: Minimally invasive endocrine surgery. In Frantzides CT (ed): *Laparoscopic and Thoracoscopic Surgery*. St Louis, Mosby-Year Book, 1995.



# Reparación preperitoneal laparoscópica de la hernia inguinal

La existencia del espacio preperitoneal se conoce desde hace más de 150 años, pero su importancia para los cirujanos interesados en la herniorrafia no fue apreciada en gran parte hasta finales de la década de 1950. Bogros detalló por primera vez en 1823 el espacio preperitoneal lateral al describir un abordaje para reparar los aneurismas de las arterias ilíacas. Retzius describió en 1858 la porción prevesical del espacio preperitoneal. Después de esas descripciones iniciales, Eduardo Bassini publicó en 1884 una descripción de su técnica de reparación de hernias basada en la disección del espacio preperitoneal como uno de sus componentes. El trabajo de Nyhus, seguido por la descripción de Stoppa y de Wantz del refuerzo protésico gigante del saco visceral, estableció definitivamente el uso del espacio preperitoneal en la reparación de hernias inguinales. La introducción de las reparaciones sin tensión tipo *plug/patch* con malla anunció una nueva era de la herniorrafia basada menos en principios anatómicos y más en la mecánica. Las tasas de recidiva disminuyeron de forma espectacular con esta estrategia, pero se perdieron algunos conceptos anatómicos de la reparación de las hernias. Con la introducción de la laparoscopia, renació el interés por la aplicación de los principios de la hernia propuestos por Stoppa y Wantz. La importancia del orificio miopectíneo de Fruchaud se ha convertido en tema de gran interés. En este capítulo se presenta una estrategia sencilla por pasos para la reparación de la hernia preperitoneal laparoscópica. Los aspectos técnicos de esta operación no son difíciles. Pero el conocimiento profundo de la anatomía representa la clave del éxito en esta operación.

## INDICACIONES OPERATORIAS

Las primeras publicaciones sobre la reparación preperitoneal laparoscópica de las hernias se referían solamente a la reparación de hernias inguinales pequeñas no tratadas previamente. Hoy día, esta técnica se aplica con éxito a las hernias bilaterales, a las hernias escrotales grandes, a las hernias recidivadas después de reparaciones abiertas y a las hernias recidivadas después de reparaciones laparoscópicas previas. Se recomienda familiarizarse con la reparación de hernias primarias pequeñas antes de abordar casos más complejos. Algunos autores han argumentado que esta técnica no tiene cabida en el tratamiento de las hernias inguinales primarias unilaterales. Los autores no están de acuerdo con este argumento, puesto que la exploración laparoscópica revela hernias contralaterales ocultas en un número significativo de pacientes. Nuestra práctica habitual consiste en explorar ambos lados y reparar estas hernias ocultas, si se en-

cuentran. Recientemente se ha dicho que no todas las hernias inguinales necesitan reparación. La estrategia de espera y vigilancia parece prudente en pacientes asintomáticos de alto riesgo. Queda por demostrar si dicha estrategia se debe aplicar a todos los pacientes que presentan una hernia asintomática.

## PREPARACIÓN PREOPERATORIA

Hay que someter al paciente a una valoración médica apropiada si se duda de su capacidad para soportar la anestesia general. La anestesia espinal es una alternativa en los casos con riesgo de complicaciones pulmonares. La operación se puede realizar también con anestesia local combinada con sedación intravenosa. En estos casos, el control de la vía aérea se puede obtener con una mascarilla laríngea. No es necesaria la preparación intestinal. Antes de la incisión, se administra una sola dosis de una cefalosporina de primera generación.

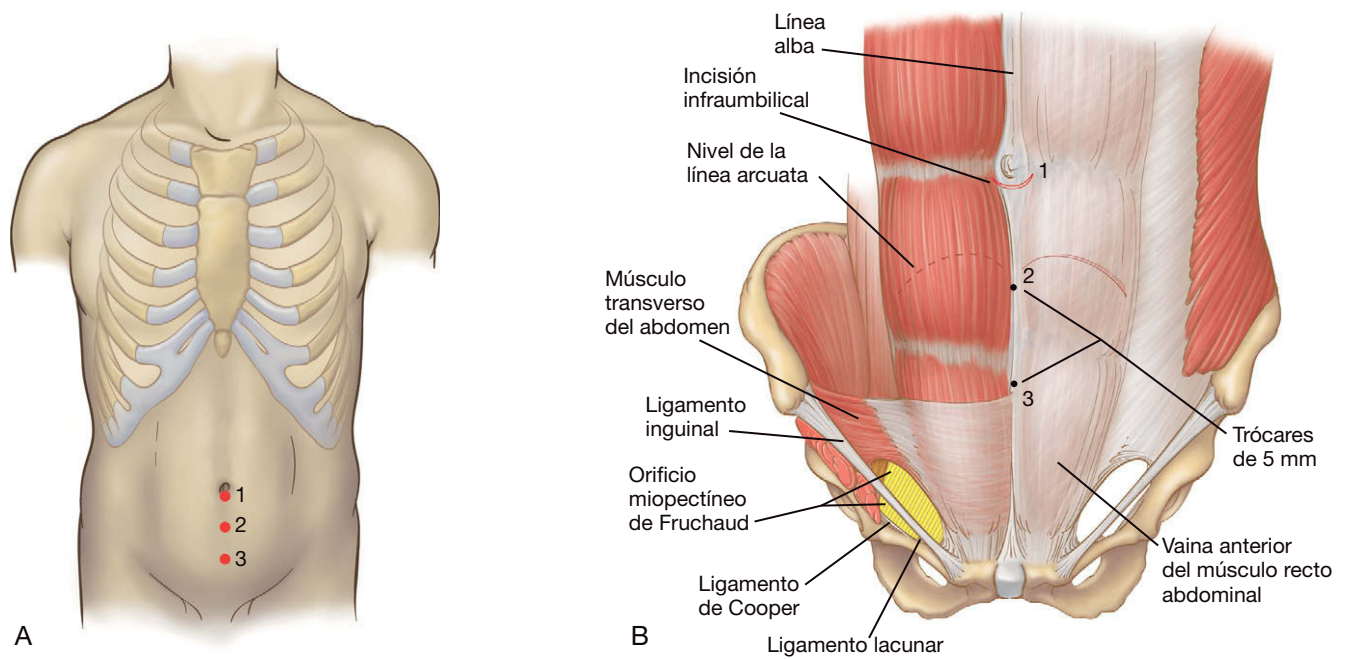
## POSICIÓN DEL PACIENTE Y COLOCACIÓN DE LOS TRÓCARES

El paciente se coloca en posición supina sobre la mesa de operaciones, con ambos brazos recogidos a los lados. Se tiene cuidado para asegurar el almohadillado necesario de todos los puntos de presión. La mesa de operaciones se coloca en posición de Trendelenburg ligera. Se aplican medias de compresión secuencial en las extremidades inferiores. Los pacientes orinan antes de entrar en el quirófano, por lo que no es necesario el sondaje vesical. Se coloca un solo monitor a los pies de la mesa de operaciones. El cirujano se sitúa en el lado de la mesa opuesto al lado afecto. Se colocan un total de tres trócares, uno de 10 mm y dos de 5 mm, en la línea media (figs. 27-1A y B). Esta operación es única comparada con los procedimientos intraperitoneales, ya que la colocación del trocar inicial condicionará la disección operatoria. Además, la colocación de trócares adicionales puede no remediar con facilidad una colocación deficiente del trocar inicial. A continuación se describen los detalles específicos relacionados con la colocación de los portales.

## TÉCNICA OPERATORIA

### Anatomía relevante

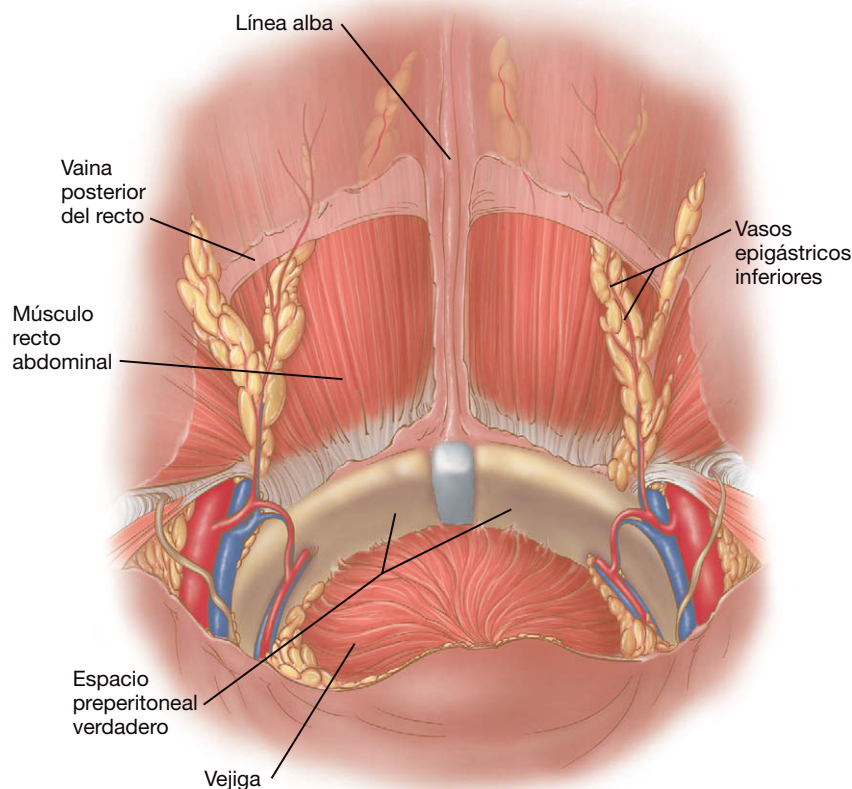
Existen dos espacios preperitoneales con un interés particular para la reparación laparoscópica de las hernias inguinales



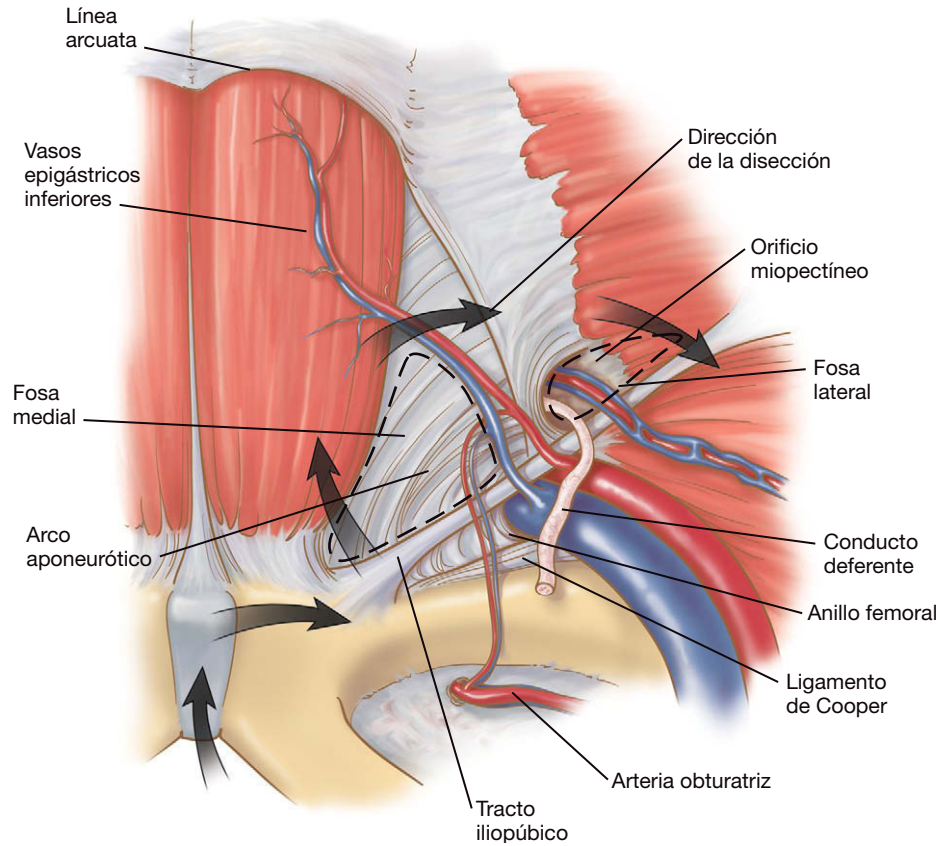
**FIGURA 27-1.** Colocación de los trócares para una reparación de hernia inguinal preperitoneal mínimamente invasiva. A, esquema antes de iniciar la intervención. B, esquema en capas de las estructuras anatómicas pertinentes, como el orificio miopectíneo.

(fig. 27-2). El primero es el espacio de Retzius, familiar para los urólogos como espacio prevesical o retropúbico. El espacio de Bogros es una extensión lateral del espacio de Retzius que llega hasta el nivel de la espina iliaca anterosuperior. La abertura de estos espacios mediante disección roma tiene una importancia fundamental para completar la reparación con éxito. El orificio miopectíneo de Fruchaud es el área desde la que nacen todas las hernias inguinales (vista anterior en fig. 27-1B; vista posterior en

fig. 27-3). En la parte superior, está limitado por el arco aponeurótico del oblicuo menor y del transverso del abdomen; en la inferior, por el ligamento de Cooper; en la región medial, por el borde lateral del músculo recto, y en la región lateral, por el músculo psoas iliaco. El ligamento inguinal y el tracto iliopúbico pasan en dirección oblicua a través de esta área. La cobertura completa con malla del orificio miopectíneo representa el objetivo último de la operación.



**FIGURA 27-2.** Espacios anatómicos relevantes disecados durante la reparación preperitoneal mínimamente invasiva de una hernia inguinal. El espacio de Retzius es anterior a la vejiga; el espacio de Bogros se extiende lateralmente en ambos lados de las espinas iliacas anterosuperiores.

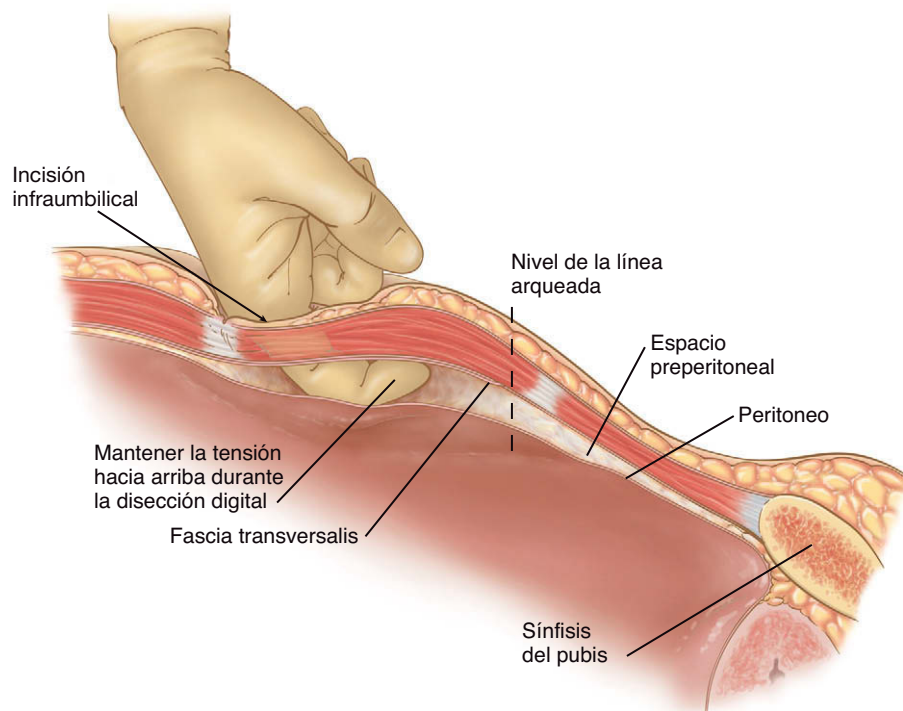


**FIGURA 27-3.** Anatomía de la región lateral (vista posterior según se observa a través del laparoscopia). Los límites del orificio miopectíneo de Fruchaud son el arco de los músculos oblicuo menor y transverso del abdomen por arriba, el músculo recto del abdomen en la región medial, el ligamento de Cooper en la inferior y el músculo psoas ilíaco en la lateral (no mostrado).

### Colocación de los trócares

La colocación del trócar inicial es fundamental para el éxito de la intervención. Además, los errores en la colocación inicial no se pueden rectificar con facilidad. Primero se hace una incisión infraumbilical curvilínea suficientemente grande para acomodar un trócar de Hasson (v. figs. 27-1A y B). Con disección cortante, se profundiza hasta el nivel de la vaina del recto. La vaina del recto

anterior se incide en dirección transversal, no en la línea media, sino en uno u otro lado. Después se separa el músculo recto en sentido lateral. Se inserta el dedo índice en el espacio preperitoneal y una vez debajo del arco de Douglas, se barre de lado a lado (fig. 27-4). En ocasiones, la línea alba se extiende más allá de la línea de Douglas (conocida también como línea semicircular o línea arcuata del abdomen). En este caso, es necesario abrir la vai-



**FIGURA 27-4.** Disección digital del espacio preperitoneal.



na del recto en los dos lados y proceder a la disección roma de la línea alba con el dedo. En este punto, se puede incidir la línea alba, con lo que se abre el espacio preperitoneal y se pueden colocar los trócares. Esta disección se puede realizar también con un disector de balón hinchable disponible en el comercio, pero esto aumenta considerablemente el coste de la intervención y el tiempo operatorio, por lo que el disector no es necesario. Se debe tener cuidado durante la disección digital y aplicar tensión hacia arriba mientras se barre de lado a lado para evitar agujerear el peritoneo. Se coloca una cánula de Hasson en el espacio preperitoneal y se asegura con dos puntos sueltos de Vicryl 2-0 en la piel. Después se induce el neumoperitoneo a una presión de 10 mmHg. Se introduce un laparoscopio de 10 mm y 30 grados en el espacio preperitoneal. La óptica se dirige a ciegas hacia la sínfisis del pubis. Una vez encontrada esta estructura, se puede mover la óptica suavemente de lado a lado para disecar el tejido areolar laxo existente en el plano preperitoneal. En este momento, se pueden colocar dos trócares adicionales de 5 mm bajo visión directa en la línea media, como muestra la figura 27-1A.

### Disección de los espacios herniarios

El orificio miopectíneo se asocia con cuatro sitios potenciales para la formación de hernias: el espacio indirecto, el espacio directo, el orificio crural o femoral y el conducto obturador (este último está situado realmente fuera de los límites tradicionales del orificio miopectíneo). El primer paso es disecar mediante técnica roma el ligamento de Cooper en dirección desde medial hacia lateral (v. fig. 27-3). Esta maniobra permite la visualización del espacio femoral y el espacio obturador. El paso siguiente es identificar el espacio directo situado en posición medial a los vasos epigástricos. Los vasos epigástricos se identifican y se elevan en sentido superior para que permanezcan con el músculo recto. La disección por encima de los vasos epigástricos conduce inevitablemente a hemorragia. La disección roma inmediatamente lateral a los vasos epigástricos permite abrir el espacio de Bogros. Esa maniobra tiene una importancia crítica para permitir la colocación de una malla de tamaño apropiado. El espacio indirecto se identifica por el hallazgo de las estructuras del cordón cuando pasan a través del anillo interno (v. fig. 27-3).

### Reducción del saco herniario

Las hernias directas se identifican en posición medial a los vasos epigástricos. El saco de la hernia directa impide la visión del ligamento de Cooper. El saco se suele separar de la fascia transversalis debilitada sin mucha dificultad. La clave para reducir una hernia directa es la tracción suave y la contracción (fig. 27-5). Rara vez es necesaria la disección cortante. En los hombres con una hernia indirecta, el saco se puede ver sobre las estructuras del cordón, tapando el conducto deferente. Antes de intentar la reducción de un saco indirecto, las estructuras del cordón se deben separar del saco mediante disección roma. Esto se consigue con más facilidad si primero se reducen todos los lipomas del cordón, como se haría en una herniorrafia abierta. El fracaso en la reducción de los lipomas del cordón se ha relacionado con una alta tasa de recidivas. La reducción del saco indirecto se consigue mediante la tracción de las estructuras del cordón en sentido posteromedial primero, mientras el saco se sujeta en posición superolateral. Después se gira el saco herniario en sentidos medial y posterior mientras las estructuras del cordón se traccionan en dirección posterolateral. La alternancia de estas dos maniobras ayuda a separar las estructuras del cordón respecto al saco herniario (fig. 27-6). En las mujeres, el ligamento redondo se debe tratar como el conducto deferente.

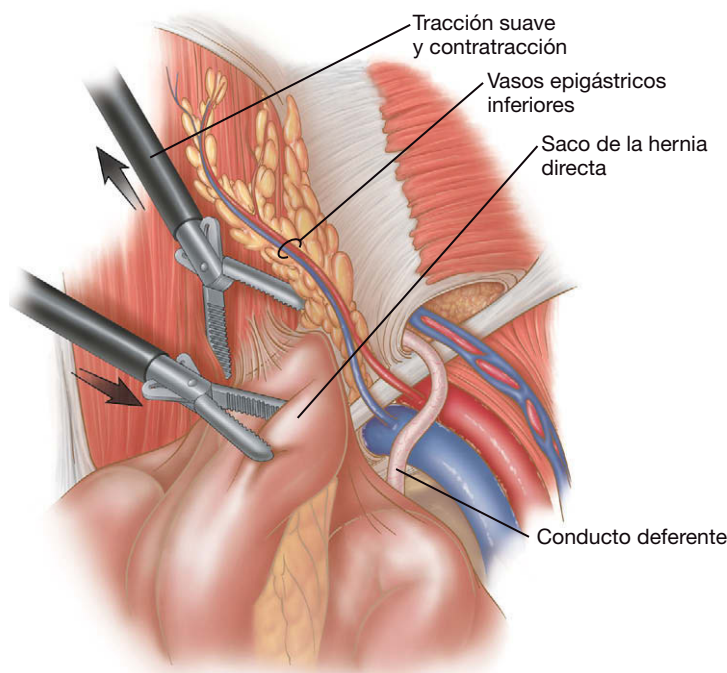


FIGURA 27-5. Reducción de una hernia directa.

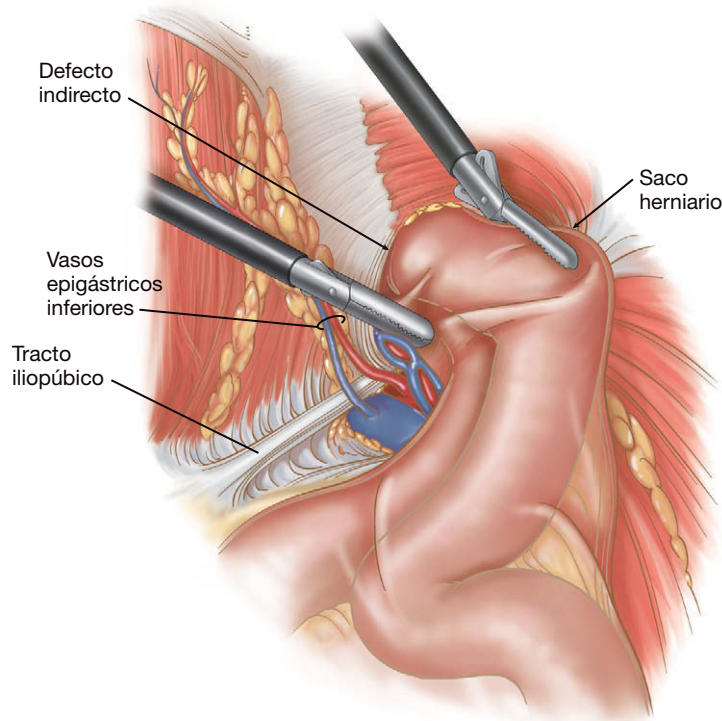


FIGURA 27-6. Reducción de una hernia indirecta.

En los hombres, una vez que el conducto deferente y los vasos testiculares se separan del saco, éste se puede reducir mediante tensión constante mantenida pasándolo palmo a palmo.

Si existe una hernia crural, se debe tener mucho cuidado para evitar la lesión del nervio femoral o los vasos sanguíneos asociados durante la reducción del saco. Las hernias obturadoras encarceladas también se pueden reparar usando esa técnica. En ocasiones es útil seccionar el suelo del canal inguinal (fascia transversalis y músculo) para permitir la reducción del saco herniario. Esto se puede

hacer con el electrobisturí en posición medial a los vasos epigástricos para las hernias directas y lateral a las estructuras del cordón para las hernias indirectas. Cualquier duda sobre la viabilidad del intestino requiere abrir el peritoneo e inspeccionar el intestino. Si se encuentra que es viable, se puede cerrar el peritoneo y realizar una reparación con malla.

Las grandes hernias escrotales plantean un particular reto al cirujano laparoscópico. Puede ser necesario seccionar los vasos epigástricos para reducir la hernia. Un trócar de 5 mm adicional colocado en la línea axilar anterior a nivel de la espina ilíaca anterosuperior permitirá usar un instrumento adicional para contribuir a la tracción. Una vez reducido el contenido, puede ser necesario resecar el saco herniario, dejando el extremo distal en el escroto.

Tanto si se produce accidentalmente durante la disección o de forma intencionada para inspeccionar la viabilidad intestinal, un agujero en el peritoneo puede resultar problemático. En este caso, no siempre es necesario descomprimir la cavidad peritoneal con una aguja de Veress como han sugerido algunos autores. Los autores creen que esta descompresión es de ayuda cuestionable y que puede resultar peligrosa. Si un desgarró pequeño está fuera del sitio de colocación de la malla, el desgarró se puede dejar sin reparar. Los desgarrós grandes o los adyacentes al orificio miopectíneo se deben cerrar con un Endo-loop® de Vicryl. Un orificio en el peritoneo puede dificultar la operación, pero una buena disección de los espacios de Retzius y de Bogros suele conservar un espacio de trabajo excelente.

### Colocación de la malla

Se dispone de varios tipos de malla para la reparación laparoscópica de las hernias inguinales. La discusión completa de sus méritos y desventajas individuales excede el ámbito de este capítulo. Los autores utilizan una malla de polipropileno de 15 × 15 cm que se introduce a través de un trócar. La malla se despliega en sentido desde medial hacia lateral. Debe cubrir el orificio miopectíneo entero, desde la sínfisis del pubis hasta la espina ilíaca anterosuperior (v. figs. 27-1B, 27-2 y 27-3). Las hernias bilaterales requieren dos trozos de malla que se superponen en la línea media. No es necesaria la fijación de la malla con grapas helicoidales de fijación (*tackers*). La adhesividad intrínseca del polipropileno en contacto con el líquido corporal junto con la presión intraabdominal sirve para mantener la malla en posición. Si se prefiere usar *tackers*, hay que colocarlos con gran cuidado para evitar lesionar algún vaso sanguíneo grande o nervios sensoriales (v. cap. 28 para la descripción de la fijación de la malla).

### Conclusión de la intervención

Una vez completada la colocación de la malla, se quitan los dos trócares de 5 mm y se evacua el neumoperitoneo bajo visión directa. Después se retira el trócar de 10 mm y se cierra el defecto en la capa anterior de la vaina del recto con sutura absorbible. La piel se cierra después con un punto subcuticular o con grapas cutáneas.

### CUIDADOS POSTOPERATORIOS

Los pacientes son dados de alta habitualmente el mismo día de la cirugía. El dolor de la incisión se puede controlar con analgésicos orales o antiinflamatorios no esteroideos. Los hombres pueden desarrollar equimosis del escroto. Se debe advertir a los pacientes de que probablemente notarán el «bulto» de la hernia después de la operación, normalmente debido a un seroma que probablemente se autolimita, y no a una recidiva precoz. No se imponen restricciones específicas para la actividad física.

## COMPLICACIONES ESPECÍFICAS DEL PROCEDIMIENTO

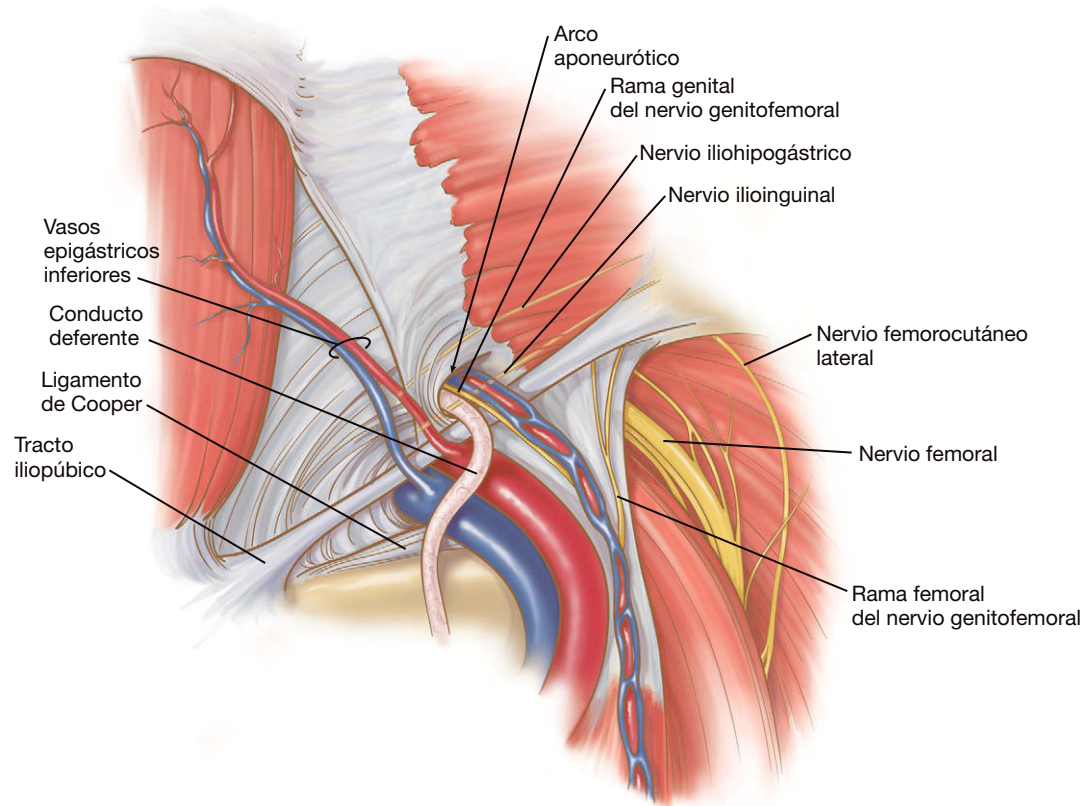
El problema intraoperatorio más común es la creación de un agujero inadvertido en el peritoneo, que ya se ha comentado anteriormente. La hemorragia es particularmente problemática en cirugía laparoscópica. Incluso pequeñas cantidades de sangre pueden dificultar la visión del campo, tanto de forma directa como por absorber la luz del laparoscopio. Si los trócares no se colocan en la línea media, pueden lesionar ramas de los vasos epigástricos. La hemorragia de tales lesiones quizás no se manifieste hasta después de la operación. Si se produce hemorragia por los vasos epigástricos o una de sus ramas, se puede usar un aplicador de clips de 5 mm para hemostasia. La hemorragia procedente de vasos preperitoneales pequeños se puede controlar con un uso juicioso del bisturí eléctrico, aunque suele ceder espontáneamente. La lesión de los vasos femorales requiere conversión a una operación abierta.

La lesión nerviosa puede ser particularmente problemática porque muchas veces no existe una buena solución que remedie la situación. Durante la reparación se debe evitar el «triángulo del dolor», así llamado debido a que por él cursan varios nervios. Este triángulo es un espacio teórico limitado por los vasos gonadales en la porción medial, el peritoneo reflejado en la lateral y el tracto iliopúbico en la superior. En esta región se encuentran el nervio femoral (L2-L4), el nervio genitofemoral (L1, L2), el nervio femorocutáneo anterior (L2-L4) y el nervio femorocutáneo lateral (L2-L3) (fig. 27-7). Los nervios ilioinguinal e iliohipogástrico ocupan una posición anterior al músculo transversal del abdomen y superior al ligamento inguinal, de forma que no se suelen visualizar durante la reparación laparoscópica de la hernia. La aplicación vigorosa de las grapas o *tackers* durante la fijación de la malla, sin embargo, puede causar compresión de estos nervios.

La recurrencia de la hernia probablemente sea la complicación más común y la razón principal por la que esta operación no ha conseguido una aceptación tan alta como podría haber obtenido. Existen dos razones principales para la recidiva después de una herniorrafia laparoscópica: falta de exposición completa del orificio miopectíneo y colocación incorrecta de la malla. La falta de exposición completa del orificio miopectíneo causa con frecuencia que no se detecten hernias o lipomas. Se deben examinar los cuatro sitios potenciales de hernia (directa, indirecta, femoral y obturadora) antes de colocar la malla. Además se deben anatomizar por completo las estructuras del cordón o el ligamento redondo. Algunos errores comunes relacionados con la malla son la selección de un tamaño demasiado pequeño para cubrir de forma adecuada el orificio miopectíneo o la creación de un orificio o hendidura en la malla para acomodar las estructuras del cordón. Los autores creen que la malla debe medir por lo menos 10 × 15 cm para cubrir de forma adecuada todos los sitios potenciales de formación de hernias. También creen que cualquier defecto en la malla puede servir como puerta para la recidiva de la hernia y, por tanto, no recomiendan realizar la hendidura en la malla.

## RESULTADOS Y EVOLUCIÓN

Las tasas de recidiva después de la herniorrafia inguinal laparoscópica han sido objeto de debate intenso en años recientes. Los estudios modernos que comparan las técnicas laparoscópica y abierta parecen tener serios defectos, por lo que las conclusiones basadas en ellos pueden ser cuestionables. El concepto de esta operación es correcto desde la perspectiva anatómica y su validez se ha demostrado en reparaciones preperitoneales abiertas durante va-



**FIGURA 27-7.** Nervios relevantes encontrados durante la reparación preperitoneal mínimamente invasiva de una hernia inguinal. Si se emplean grapas helicoidales (*tackers*) para fijar la malla, el cirujano debe evitar su colocación en la región lateral a los vasos ilíacos e inferior al tracto iliopúbico.

rias décadas. En más de 1.500 casos de herniorrafia inguinal laparoscópica a lo largo de 14 años, el autor principal (Ferzli) ha tenido una tasa de recidivas del 0,5%, de las cuales la mayor parte ocurrieron en los 3 primeros meses después de la reparación. Esta tasa de recidivas es similar o mejor que la obtenida con reparaciones abiertas mediante malla sin tensión. La clave para esta tasa baja de recidivas es un conocimiento concienzudo de la anatomía, que según los autores, se obtiene mejor mediante la colaboración con un mentor experto en los 10-15 primeros casos.

#### Lecturas recomendadas

- Bowne WB, Morgenthal CB, Castro AE, et al: The role of endoscopic extraperitoneal herniorrhaphy: Where do we stand in 2005? *Surg Endosc* 2007;21:707-712.
- Brick WG, Colborn GL, Gadacz TR, Skandalakis JE: Crucial anatomic lessons for laparoscopic herniorrhaphy. *Am Surg* 1995;61(2):172-177.
- Ferzli GS, Khoury GE: Treating recurrence after a totally extraperitoneal approach. *Hernia* 2006;10(4):341-346.
- Ferzli GS, Kiel T: The role of the endoscopic extraperitoneal approach in large inguinal scrotal hernias. *Surg Endosc* 1997;11(3):299-302.



# Reparación transabdominal preperitoneal laparoscópica de la hernia inguinal

Se puede obtener una ventaja sustancial con el uso del espacio preperitoneal durante la reparación de la hernia inguinal. Los planos tisulares son con frecuencia relativamente claros, la anatomía relevante es fácil de apreciar y la malla se puede aplicar en posición posterior al defecto, lo que tiene una ventaja mecánica teórica sobre la colocación anterior. El abordaje laparoscópico de la reparación de la hernia inguinal permite utilizar estas ventajas. Hasta la fecha, se ha demostrado que la reparación transabdominal preperitoneal (TAPP) laparoscópica y la extraperitoneal total (TEP) son métodos aceptables para tratar la hernia inguinal. Persisten algunas controversias: sobre la superioridad de una técnica sobre la otra, sobre si la reparación laparoscópica es mejor que la abierta, sobre los pacientes en los que está indicado un procedimiento particular, etc. Puesto que en la actualidad los datos sobre estos temas no son concluyentes, el presente capítulo no se centra en estos debates, sino que proporciona una revisión de la técnica de reparación TAPP laparoscópica.

## INDICACIONES OPERATORIAS

Tradicionalmente, la mera presencia de una hernia inguinal representaba una indicación para su reparación en el paciente que podía tolerar la operación, con independencia de la presencia o ausencia de síntomas. La hernia inguinal puede provocar complicaciones graves; la frecuencia con que ocurren, sin embargo, es discutible, y se ha debatido si el riesgo justifica la reparación sistemática de la hernia inguinal en un paciente asintomático. Ciertamente, el paciente con hernia inguinal sintomática debe ser sometido a reparación electiva. En realidad existe un espectro continuo de sintomatología en estos pacientes, desde muy escasa hasta grave. La mayoría de los cirujanos generales no ven realmente hernias inguinales «asintomáticas», puesto que no practican la atención primaria. La decisión que habitualmente debe tomar el cirujano es si el grado de síntomas atribuibles a una hernia inguinal en un paciente justifica la reparación de esa hernia. Puesto que la mayoría de estos pacientes son remitidos al cirujano para que se repare su hernia inguinal, habitualmente se indica la operación. En el caso de los autores, se interroga cuidadosamente a cada paciente para determinar qué parte del problema está causada por la hernia inguinal y tomar una decisión individualizada en consecuencia.

Si el cirujano decide reparar la hernia inguinal, debe elegir también el abordaje operatorio: cirugía abierta o laparoscópica, TAPP o TEP, etc. En la actualidad, las indicaciones para cada procedi-

miento son relativas y los factores decisivos se derivan de las preferencias del paciente y del cirujano. Además de las ventajas del abordaje laparoscópico descritas con anterioridad, las ventajas específicas de la operación TAPP incluyen la posibilidad de buscar instantáneamente una hernia inguinal en ambos lados. Si se encuentran hernias bilaterales, pueden repararse. Además, el espacio de trabajo es mucho mayor con la TAPP que con la TEP y el cirujano también puede realizar una laparoscopia diagnóstica si existe la posibilidad de que haya otras enfermedades intraabdominales. La TAPP también puede ser más fácil de realizar que la TEP en el paciente operado previamente del espacio preperitoneal (p. ej., con motivo de una prostatectomía extraperitoneal retropúbica). Las contraindicaciones para la reparación TAPP incluyen la imposibilidad de tolerar la anestesia general, la presencia de infección y la coagulopatía moderada.

## EVALUACIÓN PREOPERATORIA, PREPARACIÓN Y POSICIÓN

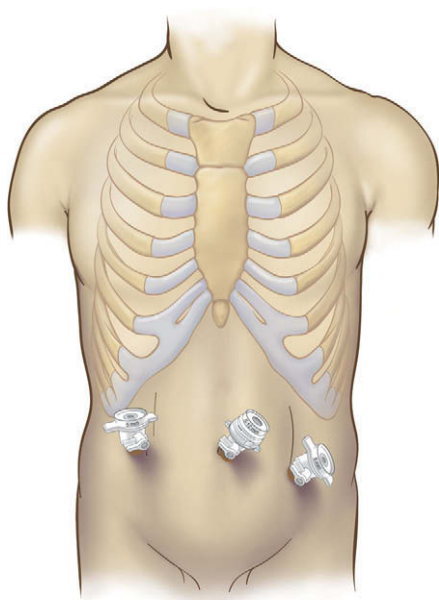
El paciente candidato a TAPP se someterá a la valoración necesaria para la anestesia general. En el entorno de las sociedades occidentales, los pacientes con más de 50 años se deben someter a cribado para cáncer colorrectal antes de la reparación de la hernia, según la recomendación de la American Cancer Society. Se interrumpirá la administración de aspirina y de otros fármacos antiinflamatorios no esteroideos una semana antes de la cirugía. El rasurado del campo operatorio, si se usa, se hace inmediatamente antes de la operación (es decir, no la tarde antes). Todos los pacientes recibirán una dosis de una cefalosporina de primera generación (o de un antibiótico equivalente para los gérmenes cutáneos) 30 minutos antes de la incisión cutánea.

El paciente se coloca en posición supina sobre la mesa de operaciones y se le administra la anestesia general. Los autores usan un antiséptico quirúrgico a base de alcohol para la preparación cutánea. Se recogen las extremidades superiores, con cuidado de almohadillar en forma apropiada los codos y otras prominencias óseas expuestas. El paciente se asegurará a la mesa con correas almohadilladas en las regiones superiores e inferiores del cuerpo. Si orina antes de la operación, no suele ser necesaria una sonda de Foley. Si el cirujano prevé que la operación puede ser larga, la colocación de la sonda de Foley ayudará a mantener la vejiga descomprimida y fuera del campo operatorio. Se instala un monitor de vídeo a los pies de la mesa de operaciones. El cirujano se puede colocar en el

mismo lado de la hernia o en el otro lado (según prefiera y según cuál sea su mano dominante) y el operador de la cámara se sitúa en el lado opuesto al cirujano.

## COLOCACIÓN DE LOS TRÓCARES

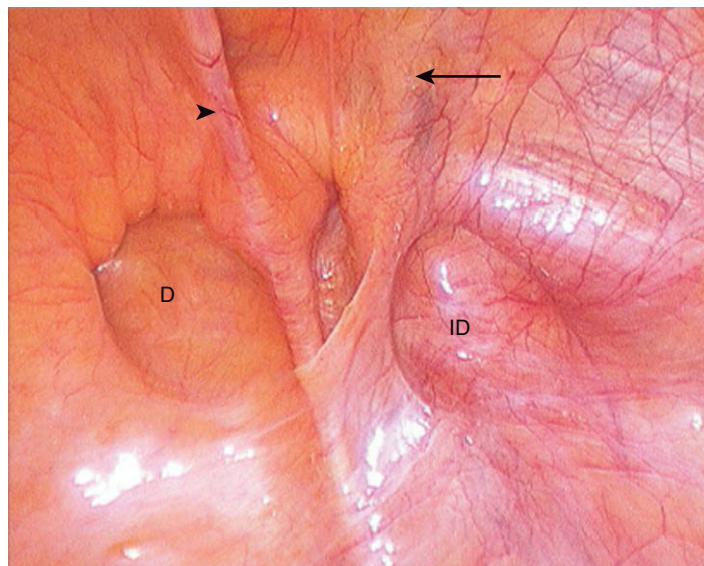
Los autores inician el neumoperitoneo con colocación de una cánula de Hasson a través de una incisión infraumbilical curvilínea. Hay que colocar por lo menos un trocar de 10 mm para introducir la malla en la cavidad abdominal; los autores emplean el trocar umbilical para ese fin. Se establece un neumoperitoneo de 15 mmHg; esta presión se reduce habitualmente en una fase posterior del procedimiento. A continuación se realiza una laparoscopia diagnóstica inicial con una óptica de 10 mm y 30 grados, con el paciente en posición de Trendelenburg ligera. Después se colocan dos trócares adicionales de 5 o de 10 mm, según prefiera el cirujano. Los dos trócares se sitúan al mismo nivel que el trocar infraumbilical inicial, pero laterales al músculo recto abdominal en ambos lados (fig. 28-1).



**FIGURA 28-1.** Colocación de los trócares para la reparación transabdominal preperitoneal (TAPP) laparoscópica de una hernia inguinal derecha. Habitualmente, el trocar umbilical es de 10 mm; los trócares 2 y 3 pueden ser de 5 o de 10 mm.

## TÉCNICA OPERATORIA

La hernia inguinal se identifica mediante la laparoscopia diagnóstica (fig. 28-2). Si el saco herniario está ocupado por contenido intraabdominal, normalmente se puede reducir mediante tracción suave. Si una estructura intraabdominal está encarcelada en el saco, quizás sea necesario esperar a reducirla después de haber disecado el colgajo peritoneal. Sin embargo, es útil elevar antes el peritoneo respecto a la pared abdominal anterior. Se inserta una pinza en el defecto inguinal y el saco herniario es evertido en la cavidad abdominal con tracción mantenida hacia atrás. Mientras se realiza esta maniobra, el saco herniario y el peritoneo adyacente se separan de la pared abdominal anterior. La separación del peritoneo respecto a las estructuras musculoaponeuróticas subyacentes creará el espacio en el que trabajará el cirujano después de disecar el colgajo peritoneal. Esta maniobra es análoga a la insuflación del disector con balón durante la reparación TEP. El cirujano debe tener cuidado de no desgarrar el peritoneo durante este paso; aunque un desgarro no dificultará tanto la operación como con el método TEP, en



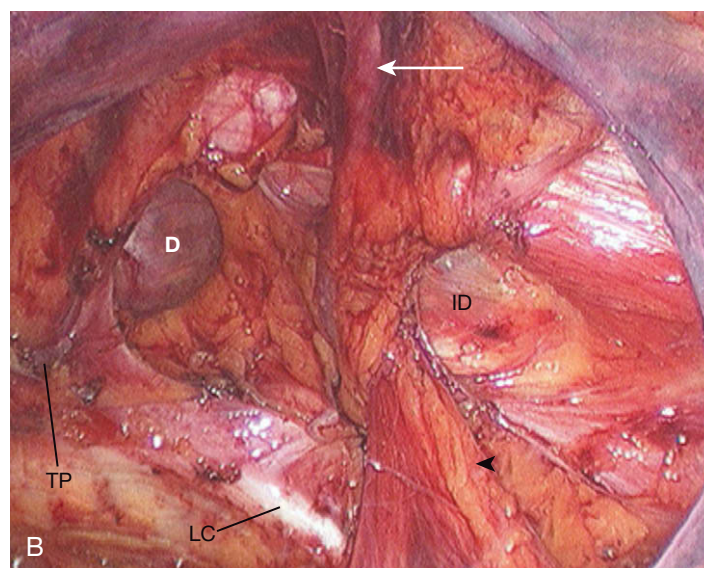
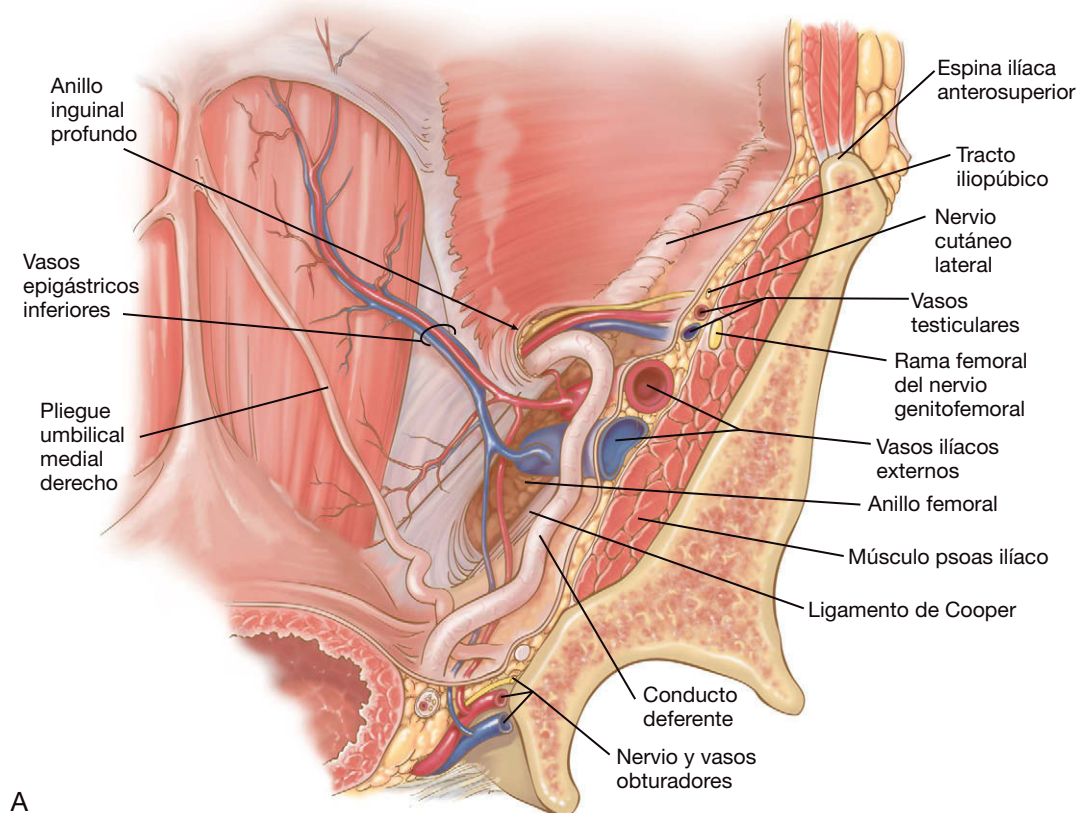
**FIGURA 28-2.** Vista laparoscópica de una hernia inguinal mixta derecha directa (D) e indirecta (ID) (es decir, hernia en pantalón). La flecha indica los vasos epigástricos en el pliegue umbilical lateral; la punta de flecha indica el pliegue umbilical medio. La porción superior de la imagen corresponde a la parte anterior.

general es mejor contar con un colgajo peritoneal intacto para cubrir la malla al final de la intervención.

Una vez que el peritoneo se ha separado de la pared abdominal anterior, se incide en dirección transversal con el electrobisturí de gancho unos 2 cm por encima del defecto de la hernia, desde el ligamento umbilical medio hasta un punto unos 10 cm lateral. Los vasos epigástricos inferiores se identifican y se preservan a la salida del anillo inguinal interno, conforme cursan a lo largo de la pared abdominal anterior. La disección del espacio preperitoneal se realiza en el plano avascular entre el peritoneo y la aponeurosis muscular. Se mantiene la tracción sobre el colgajo peritoneal con una pinza mientras se procede a la disección roma con una sonda de palpación o con un dispositivo similar. Se diseca el tejido adiposo preperitoneal en la porción medial del campo hasta que el ligamento de Cooper queda expuesto sobre la rama superior del pubis. A veces hay un vaso sanguíneo pequeño sobre el ligamento de Cooper que procede de la arteria obturatriz. El cirujano debe tener precaución para no dañar ese vaso cuando fija la malla al ligamento de Cooper. Se diseca la porción medial del ligamento de Cooper, lo que permite ver el suelo inguinal medial a los vasos epigástricos. Se identifica el tubérculo púbico como límite medial de la disección (figs. 28-3A y B).

Las hernias inguinales se clasifican de forma tradicional en directas e indirectas. La hernia directa es una zona débil o un defecto en el suelo inguinal medial a los vasos epigástricos, y la indirecta representa una protrusión a través del anillo inguinal interno agrandado. También existen hernias combinadas directas/indirectas y hernias con protrusión de estructuras retroperitoneales. Con independencia del tipo de hernia, el abordaje y el tratamiento son iguales: reducción del saco herniario y su contenido y cobertura del defecto de la hernia con una prótesis de malla. Si el saco herniario no se ha reducido por completo antes, el cirujano puede disecarlo ahora separándolo del cordón espermático (en los hombres) bajo visión directa. Esta parte del procedimiento puede ser larga y difícil y debe ser realizada cuidadosamente para evitar lesionar las estructuras del cordón. A menudo existe grasa preperitoneal («lipoma del cordón») adherida al saco y al cordón; esta grasa también debe disecarse y reducirse en la cavidad peritoneal. Es importante reducir por completo el saco herniario para disminuir la probabilidad de recidiva de la hernia.





**FIGURA 28-3.** Vista de la anatomía inguinal derecha después de la disección: **A**, esquema. **B**, aspecto laparoscópico. La *flecha* indica los vasos epigástricos; la *punta de flecha* muestra el cordón espermático. LC, ligamento de Cooper; D, hernia directa; ID, hernia indirecta; TP, tubérculo púbico.

Los autores optan por ampliar el espacio debajo de las estructuras del cordón en anticipación del paso de la malla alrededor del cordón, de forma que este último quede situado dentro del «orificio» de la malla (v. más adelante). Sin embargo, se debe tener precaución cuando se disecciona debajo de las estructuras del cordón en este lugar, debido a la proximidad de los vasos ilíacos externos. Habitualmente estos vasos están cubiertos por una capa de tejido adiposo y no es necesario actuar sobre ellos a menos que existan pruebas de una hernia femoral. En este caso se debe proceder a la disección cuidadosa de la zona en anticipación a su cobertura por la malla. Una vez que el saco y la grasa preperitoneal se han reducido por completo, el cordón espermático (es decir, el conducto deferente con los vasos espermáticos) debe ser fácil de identificar.

Mediante disección roma, se crea una «ventana» debajo del cordón, que permitirá más adelante el paso de la malla.

Una vez controlados el saco herniario y el cordón espermático, se debe disecar con cuidado la porción lateral del campo. Al disecar este espacio preperitoneal lateral, la mayor parte del tejido adiposo se debe dejar sobre la capa muscular, lo que minimiza el riesgo de lesión de los nervios que cruzan la región. En este punto, el cirujano debería tener una visión clara de todas las estructuras pertinentes, entre ellas el tubérculo púbico, el ligamento de Cooper, el anillo interno, todos los defectos herniarios, el cordón espermático, los vasos epigástricos inferiores y el arco de la fascia transversalis. Si estas estructuras son claramente visibles, entonces el cirujano está preparado para realizar la reparación con malla.



Aunque se dispone de diversos tipos prefabricados de malla, los autores usan una lámina simple de malla de polipropileno con una dimensión inicial de 8 × 15 cm. Algunos cirujanos prefieren colocar la malla intacta sobre el orificio miopectíneo y el cordón juntos; los autores recortan un «ojo de cerradura» en la malla y pasan el cordón espermático a través de esta ranura. El ancho de 15 cm de la malla es excesivo para la mayoría de los pacientes, por lo que la anchura del campo operatorio se debe medir por laparoscopia con un instrumento de dimensiones conocidas (p. ej., las palas abiertas de una pinza) y recortar la malla lo que sea preciso antes de insertarla en el abdomen. Después se corta una ranura en el tercio lateral de la malla a lo largo de su eje longitudinal; este corte crea un ala superior y otra inferior del «orificio de cerradura». El borde superior de la malla se pinta con un marcador quirúrgico indeleble y se coloca un punto de poliglactina del 0 (con colas de 2 cm) en la esquina superior izquierda del ala inferior; esas maniobras contribuyen a orientar al cirujano y a colocar la malla después de haberla insertado en el abdomen. La malla se enrolla después alrededor de un instrumento de 5 mm y se introduce en el abdomen a través de un trócar de 10 mm.

Una vez insertada y desplegada la malla, se coloca alrededor del cordón espermático, para lo que se pasa una pinza por debajo del cordón y se tira de la sutura de marcado en el ala inferior a través de la ventana. El cirujano debe tener cuidado para que el ala inferior no se tuerza ni se pliegue cuando pasa debajo del cordón. La malla se aplanar después contra el orificio miopectíneo. El cirujano se asegurará de que el suelo inguinal, el triángulo femoral y el anillo interno están bien cubiertos por la malla antes de su fijación. Si existe dificultad para obtener esta cobertura, probablemente no se ha completado la disección.

La fijación de la malla durante la reparación laparoscópica de la hernia inguinal es objeto de controversia. La fijación parece necesaria por sentido común para evitar su deslizamiento o su migración, provocando la subsiguiente recidiva. Sin embargo, parece que la colocación de *tacks* o grapas desde un abordaje posterior puede causar dolor crónico en la pared abdominal anterior, presumiblemente por atrapamiento nervioso. Algunos cirujanos han demostrado resultados beneficiosos de la herniorrafia inguinal con malla sin una fijación convencional (la técnica original de Stoppa de herniorrafia inguinal retroperitoneal abierta empleaba la fijación mínima de la malla). Los autores han adoptado una metodología intermedia, con un uso juicioso de las grapas de fijación colocadas sólo en áreas seleccionadas.

La malla se puede fijar con cualquiera de las diversas grapadoras o *tackers*. Los autores usan una grapadora recta multidisparo. Aunque el instrumento requiere un trócar de 10 mm, para los autores es importante la posibilidad de colocar parcialmente la grapa para sujetar, enganchar y recolocar las estructuras. Además, consideran que la fuerza aplicada por el cirujano a la grapadora para obtener un agarre adecuado del tejido es menor que cuando se utilizan los aplicadores de *tacks*. En cualquier caso, el cirujano debe cerrar el «orificio de cerradura» antes del anclaje real de la malla en su posición, de forma que se pueda obtener un ajuste apropiado alrededor del cordón sin la interferencia de una grapa de anclaje. Si se emplea la grapadora recta multidisparo, el ala superior se puede aproximar a la inferior con un disparo parcial de una grapa para engancharla, arrastrarla ligeramente sobre el ala inferior y después completar el disparo de la grapa. La malla se cerrará alrededor del cordón de forma que un instrumento de 5 mm se pueda deslizar con facilidad a lo largo del cordón.

Después de cerrar el «ojo de cerradura», se disparan grapas en el tubérculo púbico y en la porción medial del ligamento de Cooper. Si estas estructuras se han expuesto correctamente, sólo se requiere

una ligera presión sobre la grapadora para anclar la malla. Se pueden colocar varias grapas a lo largo del borde superior de la malla en el arco de la fascia transversalis, medial a los vasos epigástricos inferiores. Después se pueden colocar una o dos grapas justo laterales a estos vasos y se completa la fijación (figs. 28-4A y B). En concreto, no se debe disparar una grapa por debajo del tracto iliopúbico o más de 3 cm lateral al anillo inguinal interno. Numerosos cirujanos describen una técnica de grapado «con dos manos», en la que la mano dominante manipula la grapadora y la mano no dominante proporciona contracción de la pared abdominal contra el cabezal del instrumento. Esta técnica asegura un agarre profundo del tejido por la grapa o *tack*, pero el cirujano debe sopesar esta ventaja frente al riesgo de lesionar un vaso o un nervio en la pared abdominal. Si las estructuras de anclaje se han disecado bien, se necesita relativamente poca fuerza para empujar la grapa a través de los poros de la malla de polipropileno hasta el tejido fibroso subyacente.

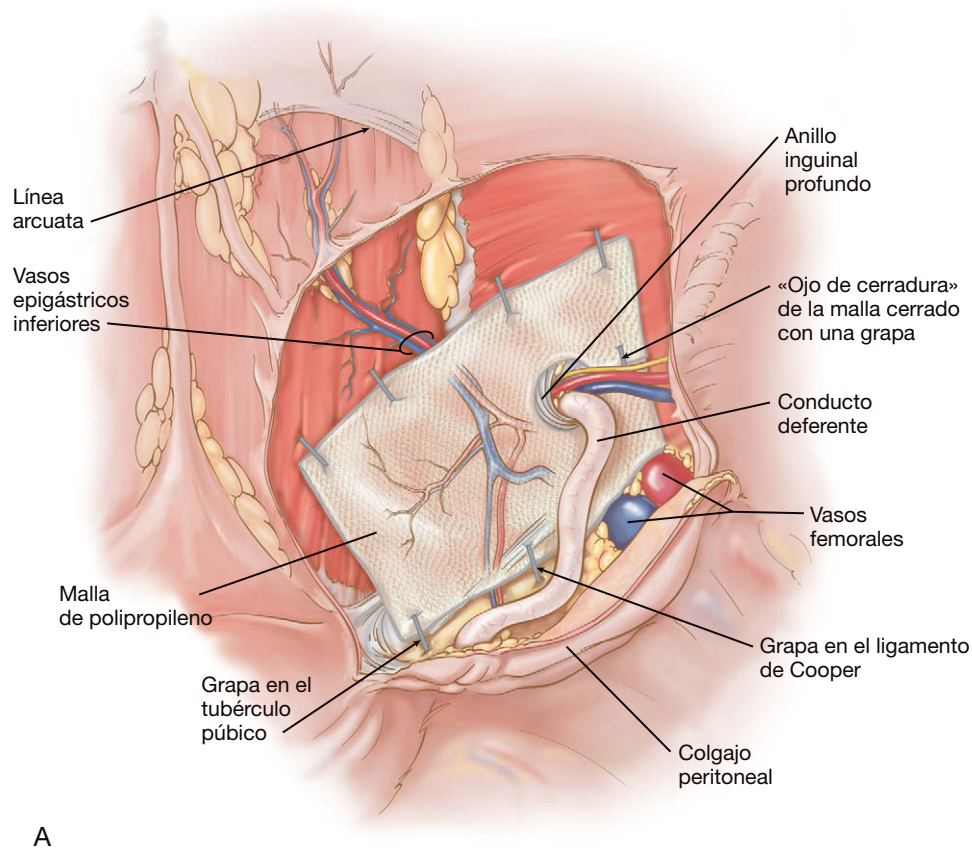
Una vez completado el anclaje de la malla, se inspecciona el campo para comprobar la hemostasia y después se usa el colgajo peritoneal para cubrir la malla. Las grapas se disparan con presión suave para asegurar el colgajo sobre la malla (fig. 28-5). La disminución de la presión del neumoperitoneo antes de cerrar el colgajo facilitará este paso. No debe quedar visible ninguna porción de polipropileno después de reposicionar el colgajo. Después se evacua el neumoperitoneo y todos los trócares de 10 mm se cierran con poliglactina del 0. Después de retirar las tallas, el cirujano comprobará que ambos testículos se encuentran en el escroto; en ocasiones, un testículo puede haber sido desplazado dentro del canal inguinal durante la reducción de la hernia. Si el paciente experimenta un neumoescroto masivo, se puede descomprimir con rapidez en este momento con un catéter calibre 18-G.

## CUIDADOS POSTOPERATORIOS

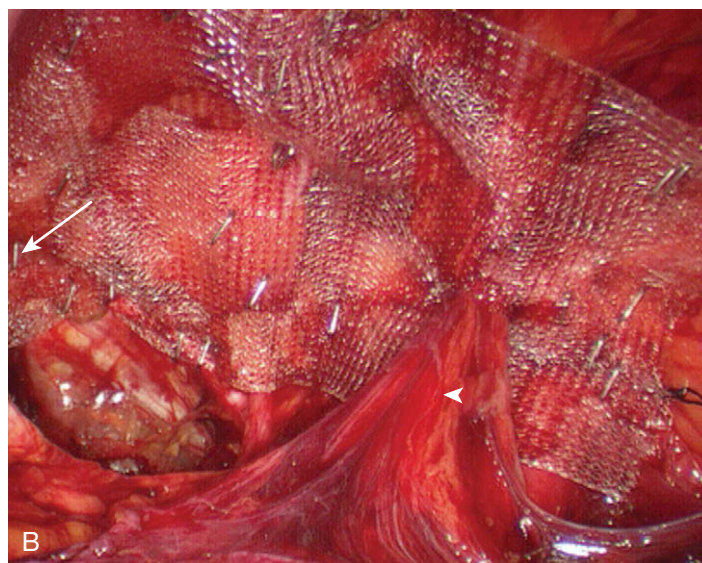
Se puede administrar una dosis de ketorolaco intravenoso en la sala de operaciones para analgesia, y dosis adicionales más tarde ese mismo día. Habitualmente se da de alta al paciente el día de la cirugía, con una dieta normal y analgésicos orales. La actividad física se limita durante por lo menos 4 semanas (no levantar más de 5-7 kilos). Una semana después de la intervención se deben valorar las incisiones. La mayoría de los pacientes puede volver al trabajo (actividad ligera) a los 10 días de la operación; el retorno más temprano a una actividad ligera es razonable si el paciente está motivado. Sin embargo, el cirujano debe evitar acortar el periodo de limitación de levantar peso.

## COMPLICACIONES ESPECÍFICAS DEL PROCEDIMIENTO

Las complicaciones específicas de la TAPP incluyen la lesión vesical, el desgarro de vasos epigástricos, la lesión o estrangulamiento del cordón espermático, el hematoma y el dolor inguinal crónico. El riesgo de lesión vesical se puede minimizar manteniendo la descompresión de la vejiga. Si ésta se lesiona, está indicada la descompresión y la reparación con sutura. Si es posible, la inserción de una malla permanente se evitará en este caso. El desgarro de los vasos epigástricos habitualmente está causado por inserción de un trócar; esto se puede evitar mediante la transiluminación de la pared abdominal con el laparoscopio antes de colocar los trócares laterales (v. fig. 28-1). Si el paciente no es excesivamente obeso, la transiluminación de la pared abdominal debe revelar la localización de los vasos epigástricos inferiores. La hemorragia por estos vasos se puede ligar mediante sutura laparoscópica. La lesión del cordón espermático se puede evitar empleando disección cortante cuida-



A



B

**FIGURA 28-4.** Colocación de una malla de polipropileno con un ojo de cerradura cortado para la reparación transabdominal preperitoneal (TAPP) laparoscópica de una hernia inguinal derecha. A, dibujo. B, aspecto laparoscópico. La *flecha* muestra el tubérculo púbico; la *punta de flecha* muestra el cordón espermático.

dosa en las proximidades del cordón y comprobando que el «ojo de cerradura» de la malla no se ha cerrado demasiado ajustado alrededor del cordón. Si la arteria espermática se secciona, es probable que el testículo sufra una necrosis aguda o atrofia. Con frecuencia, el hematoma es resultado de una disección roma excesiva o de una coagulopatía subyacente. Si se produce, suele solucionarse con tratamiento conservador con reposo, elevación escrotal y hielo, si es necesario. El riesgo de dolor inguinal crónico se puede minimizar mediante la fijación cuidadosa de la malla, según se ha descrito antes. Cabe señalar que el dolor inguinal crónico después de una herniorrafia con malla (abierta o laparoscópica) es un problema mayor que la recidiva. El tratamiento del dolor postherniorrafia tiene un éxito variable, pero excede el campo de este capítulo.

## RESULTADOS Y EVOLUCIÓN

Las tasas de recidiva documentadas después de la reparación laparoscópica de hernias inguinales en manos de especialistas han sido sólo del 1-2%. Es interesante que un ensayo aleatorizado reciente que comparó la reparación abierta con la laparoscópica documentara una tasa de recidiva del grupo laparoscópico significativamente más alta que la del grupo abierto. Existió una ligera ventaja del grupo laparoscópico respecto al dolor y el retorno a la actividad. No sorprende que este estudio originara intensas críticas de los proponentes de la estrategia laparoscópica. Las diferencias entre resultados de series retrospectivas de «centros expertos» y ensayos aleatorizados (realizado en el caso mencionado

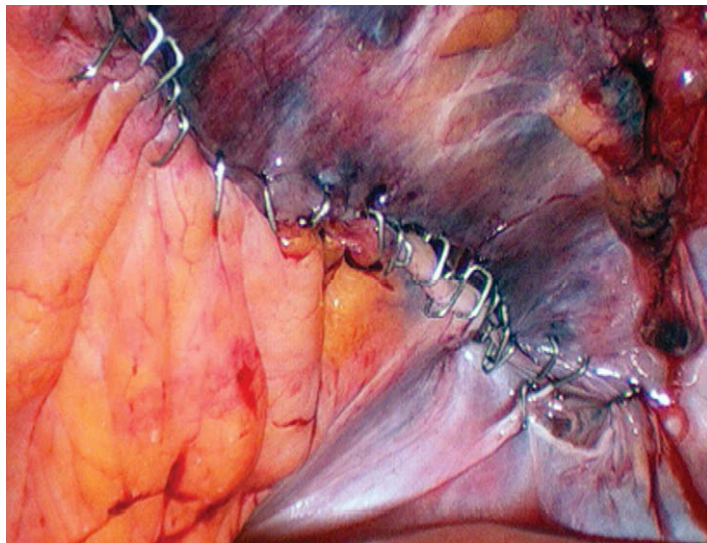


FIGURA 28-5. Cobertura de la malla con el colgajo peritoneal.

dentro del contexto de la Veterans Administration) se han visto antes con otros procedimientos, no sólo con la reparación de la hernia inguinal. Esta discrepancia sugiere que la técnica actual de la herniorrafia es criticable y que los resultados individuales

pueden variar, dependiendo de diferencias técnicas sutiles que pueden ser obvias o no para cualquier grupo de autores. Los resultados individuales de los autores (no publicados) no reflejan una tasa de recidiva del 10%. Los autores confían en que el TAPP es efectivo, seguro y duradero, y por tanto, continuarán utilizándolo para reparar la hernia inguinal.

#### Lecturas recomendadas

- Fitzgibbons RJ, Jr, Giobbie-Hurder A, Gibbs JO, et al: Watchful waiting vs. repair of inguinal hernia in minimally symptomatic men: A randomized clinical trial. *JAMA* 2006;295:285–292.
- Kapiris SA, Brough WA, Royston CM, et al: Laparoscopic transabdominal preperitoneal (TAPP) hernia repair: A 7-year two-center experience in 3017 patients. *Surg Endosc* 2001;15:972–975.
- Leibl BJ, Schmedt CG, Kraft K, et al: Recurrence after endoscopic transperitoneal hernia repair (TAPP): Causes, reparative techniques, and results of the reoperation. *J Am Coll Surg* 2000;190:651–655.
- Lovisetto F, Zonta S, Rota E, et al: Laparoscopic transabdominal preperitoneal (TAPP) hernia repair: Surgical phases and complications. *Surg Endosc* 2007;21:646–652.
- Neumayer L, Giobbie-Hurder A, Jonasson O, et al: Open mesh versus laparoscopic mesh repair of inguinal hernia. *N Engl J Med* 2004;350:1819–1827.
- Stoppa R, Petit J, Henry X: Unsutured Dacron prosthesis in groin hernias. *Int Surg* 1975;60:411–412.
- Wara P, Bay-Nielsen M, Juul P, et al: Prospective nationwide analysis of laparoscopic versus Lichtenstein repair of inguinal hernia. *Br J Surg* 2005;92:1277–1281.



# Reparación laparoscópica de la hernia ventral

De modo similar a la colecistectomía, la reparación de la hernia ventral es uno de los procedimientos más comunes realizados por los cirujanos generales. La abundancia de herniorrafias ventrales quizás sea un triste reflejo de la incapacidad para obtener el cierre seguro y duradero de una gran incisión abdominal (e incidentalmente, también puede ser un fuerte argumento a favor de la cirugía mínimamente invasiva). La bibliografía referente a la reparación de la hernia ventral contiene un gran número de descripciones técnicas sobre el modo de solucionar el defecto de la pared abdominal. También existen numerosas publicaciones que describen la experiencia de un solo cirujano o una sola institución, en las que la tasa de recidiva (la principal medida de evaluación de la herniorrafia ventral) es sorprendentemente baja, del orden del 0-1%. Sin embargo, se ha documentado que la tasa de recidiva después de la herniorrafia ventral es en general mucho más alta, del orden de 10-30%, incluso con el uso de malla. Esto sugiere que quizás tanto o más que en cualquier otra operación común de cirugía general, el resultado a largo plazo de la reparación de la hernia ventral depende de la técnica operatoria.

Un aspecto técnico de creciente interés acerca de la reparación de la hernia ventral es la importancia de la utilización de malla. En estudios controlados y no controlados, se ha demostrado que la herniorrafia ventral con malla tiene una tasa de recidiva más baja que la reparación sin malla. Esta afirmación, sin embargo, es excesivamente general; no tiene en cuenta detalles técnicos importantes acerca de la malla, como el tipo de malla empleado, su lugar de colocación en relación con las capas musculoaponeuróticas, su tamaño en relación con el defecto, la forma de asegurarla, etc. Los autores creen que la variabilidad en las tasas de recidiva se debe a estos detalles técnicos.

En la actualidad, persiste la controversia sobre la superioridad de la reparación laparoscópica de la hernia ventral comparada con la abierta. Sin contar con un ensayo clínico adecuado, es difícil resolver esta cuestión. Por tanto, no sorprende que los autores hayan optado por el abordaje laparoscópico y consideren justificada esta posición por el volumen de datos no controlados que apoyan dicha estrategia. Sería irresponsable, sin embargo, afirmar que la reparación abierta es inferior o está por debajo del supuesto «estándar» de tratamiento.

Al usar el término «hernia ventral» se hace referencia a todos los defectos de la pared abdominal anterior, con independencia de que guarden relación con una incisión quirúrgica previa, un defecto umbilical primario, una hernia ventral recurrente de cualquier

tipo, etc. Al igual que en el resto de contribuciones a este atlas, los autores no afirman estar en posesión de la técnica «mejor» o «más pura», puesto que muy poco de lo que proponen se ha demostrado en ensayos controlados. Simplemente, los autores describen con detalle lo que nos ha proporcionado buenos resultados; además, dado que el presente capítulo es de autoría colectiva, se presentará más de una técnica de herniorrafia ventral.

## INDICACIONES OPERATORIAS

La principal indicación para reparar una hernia abdominal ventral es la presencia de síntomas, que pueden incluir dolor, presión, deformidad, oclusión intestinal parcial o completa y estrangulación. Habitualmente una hernia ventral asintomática no necesita reparación, sobre todo en los pacientes mayores o más frágiles. Sin embargo, el problema aparece en pacientes sintomáticos con comorbilidades que pueden constituir contraindicaciones relativas para la reparación. Por ejemplo, ¿se debe indicar una herniorrafia mínimamente invasiva en un varón de 48 años con índice de masa corporal (IMC) de 51 y una hernia incisional de una resección de colon previa que produce síntomas leves? ¿O en este paciente sería preferible proceder al tratamiento médico/quirúrgico de la obesidad mórbida? Esta comorbilidad probablemente fue el principal factor predisponente para su hernia incisional y, si no se trata, conlleva un elevado riesgo de complicaciones perioperatorias y de recidiva después de la reparación. Si el paciente padece síntomas incapacitantes o una complicación grave (p. ej., estrangulación) sin duda está indicada una cirugía precoz o inmediata. En cualquier caso, en los casos con síntomas leves, los autores optan por resolver primero comorbilidades como la obesidad mórbida, antes de proceder a la reparación mínimamente invasiva de una hernia ventral. Además, inicialmente había dudas acerca del empleo del abordaje laparoscópico para la hernia incisional «gigante» (fig. 29-1); sin embargo, numerosos autores han demostrado que la técnica laparoscópica es factible (e incluso preferible) para esta indicación.

## EVALUACIÓN PREOPERATORIA

Los objetivos de la valoración preoperatoria para la reparación de la hernia ventral mínimamente invasiva se pueden organizar del modo siguiente: 1) valorar mediante exploración física la presencia, la localización, el tamaño y la extensión de la hernia ventral; 2) determinar si los síntomas del paciente son suficientemente intensos para

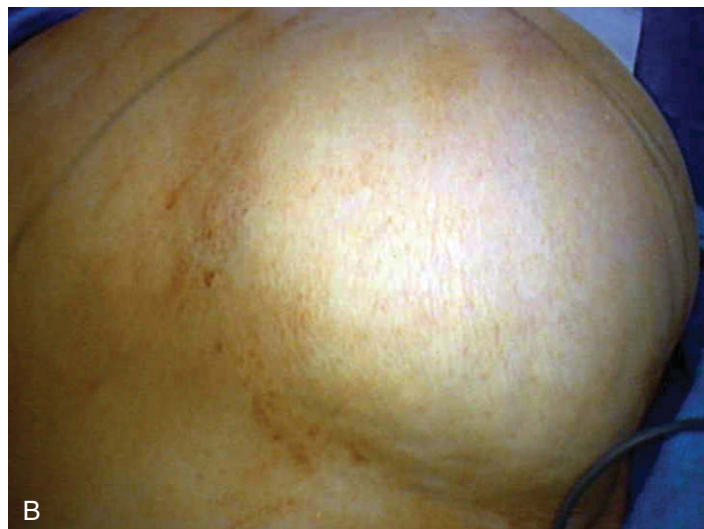
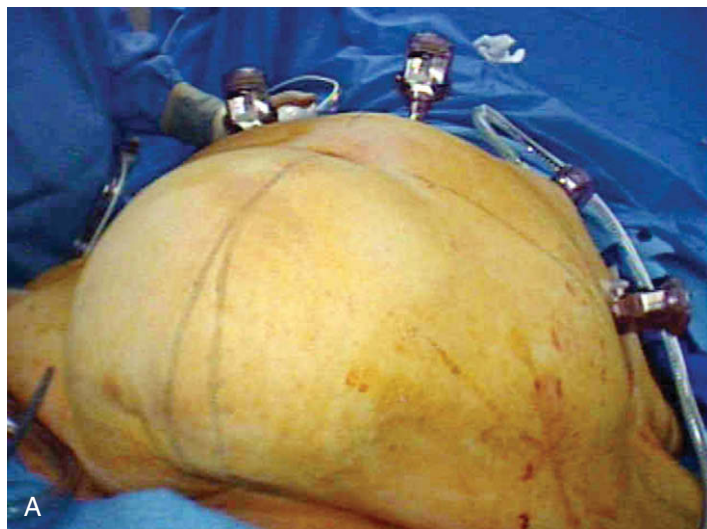


FIGURA 29-1. Vista externa de hernias incisionales «gigantes». A, vista inferior. B, vista lateral.

justificar la herniorrafia en presencia de comorbilidades asociadas; 3) identificar y caracterizar cualquier operación abdominal previa, y 4) establecer un plan operatorio. Las pruebas habituales deben incluir bioquímica sanguínea, recuento hematológico y, si está indicada por la historia y la exploración física, evaluación cardiopulmonar. Si el diagnóstico de hernia ventral es dudoso en un paciente sintomático (p. ej., debido a una pared abdominal gruesa), se puede realizar una tomografía computarizada (TC) del abdomen.

La hernia ventral gigante no es una contraindicación para el abordaje laparoscópico. Sin embargo, el cirujano debe tener en cuenta los posibles trastornos intraoperatorios o postoperatorios de la función pulmonar que pueden ocurrir en un paciente después de reparar una hernia grande. En este caso, es conveniente una visita con el especialista del aparato respiratorio para valorar y optimizar la situación antes de la cirugía. Algunos autores han defendido el tratamiento preoperatorio con neumoperitoneo durante varias semanas antes de la reparación de una hernia ventral gigante; sin embargo, los autores no poseen experiencia con esta técnica. El día antes de la cirugía, el paciente se someterá a una preparación intestinal con polietilenglicol y antibióticos orales.

### POSICIÓN DEL PACIENTE Y COLOCACIÓN DE LOS TRÓCARES

Para la reparación mínimamente invasiva de la hernia ventral, el paciente se coloca en posición supina sobre la mesa de operaciones con ambos brazos recogidos. Se colocan correas o cinturones alrededor de la parte superior del tórax y de los muslos, de forma que se puedan realizar sin peligro movimientos extremos de la mesa. El cirujano se puede colocar a uno u otro lado del paciente, frente al monitor situado en el otro lado. Se puede cubrir la piel del paciente con un apósito adhesivo impregnado en yodo (o con una protección similar) como medida protectora adicional contra la contaminación de la malla.

El establecimiento del neumoperitoneo para la reparación de una hernia ventral puede ser complicado, ya que muchos pacientes han sido sometidos a operaciones abdominales previas. Es esencial evitar las lesiones viscerales durante este paso. Los autores usan un trócar romo óptico en una posición alejada del sitio de la hernia. Como alternativa se puede emplear una cánula de Hasson (es decir, técnica abierta). La aguja de Veress también es una posibilidad, pero los autores no la recomiendan en un abdomen operado previamente. En general, se colocan tres trócares en un lado del

abdomen, habitualmente uno o dos de 12 mm (uno para la cámara, otro para la grapadora de 10 mm, si se usa) y uno o dos de 5 mm. Se pueden colocar trócares adicionales en el otro lado si se considera necesario para completar la disección de la hernia y la fijación subsiguiente de la malla.

De modo similar a muchos otros procedimientos laparoscópicos, no existen reglas absolutas para la posición de los trócares en la herniorrafia ventral mínimamente invasiva, pero la mala colocación de los trócares puede imposibilitar la intervención. Si los trócares se colocan demasiado cerca del defecto herniario, resulta difícil visualizar el campo operatorio y la malla puede terminar cubriendo el trócar. Si se sitúan demasiado lejos (es decir, excesivamente laterales) del defecto herniario, existe riesgo de perforación del colon a lo largo del flanco izquierdo. Además, los instrumentos de longitud estándar pueden no llegar a la hernia si los trócares se colocan demasiado laterales. La posición óptima del trócar es intermedia entre estos dos extremos.

### TÉCNICA OPERATORIA

El primer objetivo del procedimiento es exponer por completo la pared abdominal anterior. Numerosos pacientes con hernia ventral, quizás la mayoría, presentan algún grado de obesidad, y un epiplón grande es con frecuencia el principal o el único tejido que ocupa el defecto herniario (fig. 29-2). Normalmente se puede reducir con relativa rapidez con una combinación de tensión sobre el epiplón y disección cortante en los puntos donde el epiplón ha formado adherencias con el saco herniario. Si existen asas de intestino incarceratedas en el saco herniario, el cirujano debe aplicar una tracción suave sobre ellas con una pinza atraumática y cortar las adherencias con tijeras, y no con el bisturí eléctrico. Es preferible dedicar un tiempo extra a realizar una disección cuidadosa y meticulosa del intestino encarcelado para evitar perforarlo, que enfrentarse a una lesión intestinal después de una disección precipitada. En algunos casos, la adecuada movilización de un intestino encarcelado puede alargar de forma sustancial la duración de la intervención, por lo que el cirujano debe estar preparado para esta posibilidad.

Es necesaria la exposición completa de la pared abdominal anterior, de forma que el cirujano tenga la seguridad de visualizar todos los defectos herniarios (fig. 29-3). En el caso común de una incisión larga en la línea media, se debe disecar toda la pared anterior desde la apófisis xifoides hasta el pubis. Después de esto, el cirujano pue-



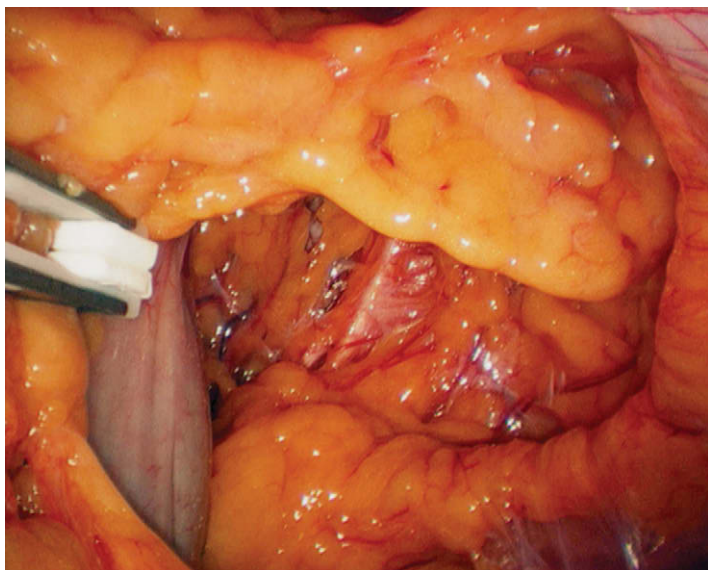


FIGURA 29-2. Vista laparoscópica de una gran hernia incisional que contiene epiplón e intestino delgado.

de decidir qué área de la pared abdominal necesita reparación. Habitualmente se trata de un orificio aponeurótico grande con un saco asociado. Sin embargo, en algunos pacientes con debilidad de las capas musculoaponeuróticas, la decisión de lo que se debe reparar puede no ser tan evidente incluso después de haber liberado las adherencias herniarias. El cirujano debe basarse en su conocimiento de la localización precisa del dolor o los síntomas del paciente junto con la inspección intraabdominal cuidadosa de la incisión previa (si existe), empleando la transiluminación con el laparoscopio para resaltar cualquier punto débil. Puede ser útil marcar los defectos que requieren reparación con un lápiz estéril en la piel del paciente durante la intervención.

Después de identificar el defecto o los defectos de la hernia, el cirujano elige el tipo y el tamaño de malla para la reparación. El uso de malla en la herniorrafia ventral mínimamente invasiva es en esencia estándar, ya que se empleó en prácticamente los más de 6.000 casos publicados (objeto de una revisión reciente). La elección del tipo de malla depende del cirujano; los autores utilizan una de politetrafluoroetileno (PTFE) con doble cara que tiene una superficie rugosa para la incorporación tisular (que estará en contacto con la pared abdominal) y un lado liso con reacción tisular mínima (la que contactará con las vísceras). El tamaño de la malla en relación con el defecto de la pared abdominal probablemente tenga más importancia que el tipo de malla; en general, debe extenderse más allá del defecto de la hernia unos 3-5 cm por todos lados. En otras palabras, un defecto de 6 cm de diámetro debe ser cubierto por un trozo de malla de al menos 12 cm de diámetro. El diámetro del defecto o defectos herniarios se puede medir con una cinta umbilical o con una pinza abierta que tenga una distancia conocida entre las palas.

Se han descrito múltiples técnicas de fijación de la malla que utilizan suturas, *tacks*, grapas o una combinación de ellos; ninguna se ha mostrado superior a las demás en ningún ensayo controlado. La mayoría de los cirujanos aceptan que la fijación de la malla en la herniorrafia ventral mínimamente invasiva tiene una importancia esencial para evitar el deslizamiento y la recidiva de la hernia, aunque es difícil llegar a un consenso sobre el modo exacto de conseguir la fijación de la malla. Los autores del presente capítulo utilizan diferentes técnicas, que se describen a continuación.

La primera técnica conlleva la fijación sólo con grapas. Antes de introducir la malla en el abdomen, se colocan cuatro suturas cardi-

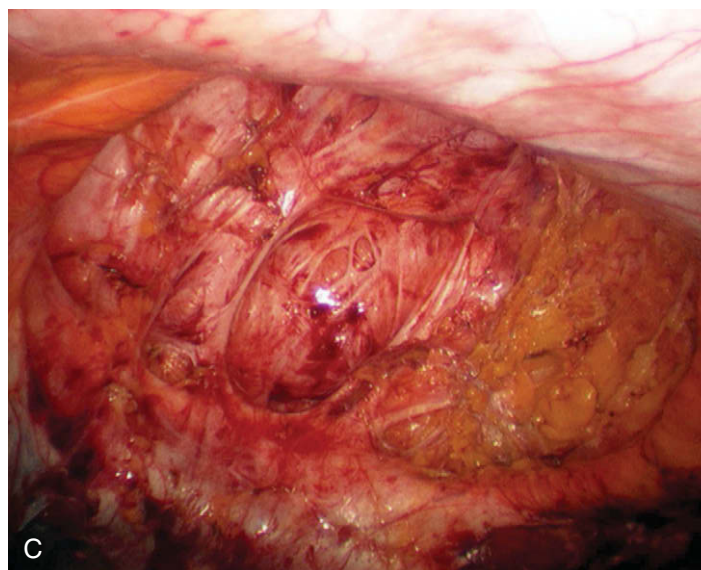
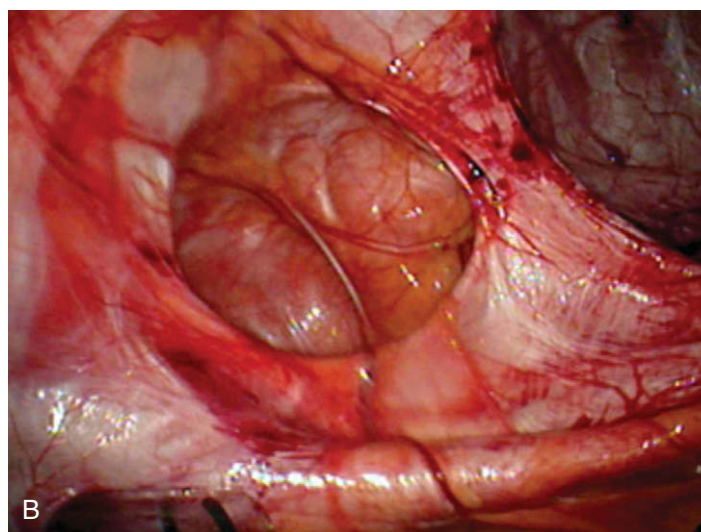
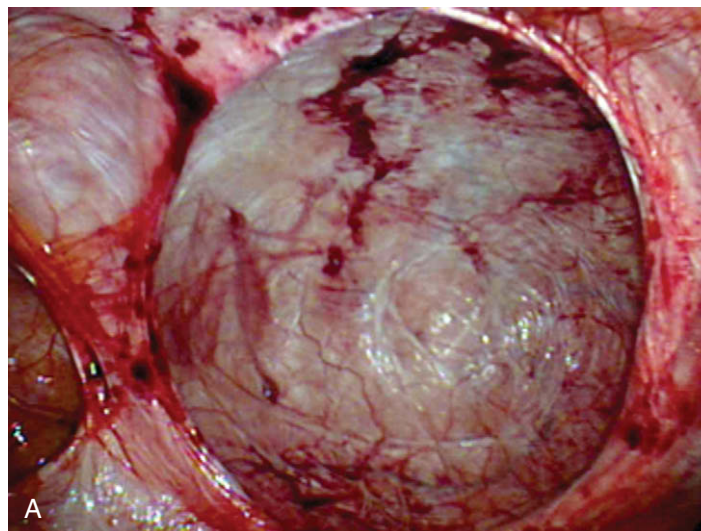


FIGURA 29-3. A-C, vistas laparoscópicas de la pared abdominal anterior después de la reducción de hernias incisionales grandes. En todas las imágenes se ven los sacos herniarios vacíos.

nales de polipropileno 2-0 con colas largas en el margen de la malla, en las posiciones de las 3, las 6, las 9 y las 12 de la esfera del reloj (correspondientes a las regiones lateral izquierda, inferior, lateral derecha y superior del paciente). La malla se enrolla después como un «puro» y se inserta a través de un trócar de 12 mm en el abdomen. Si la malla es demasiado grande para pasar a través de una



incisión de 12 mm, se puede ampliar (p. ej., hasta 15-18 mm). Como alternativa, la malla enrollada se puede insertar en una bolsa de polietileno, que se introduce a través de una incisión de 12 mm de la que se ha retirado el trócar. Según los autores, es importante evitar el contacto de la malla con la piel, por lo que se desaconseja introducir la malla a través de la incisión cutánea sin una cubierta protectora. Además, recomiendan cambiar de guantes inmediatamente antes de manipular la malla.

La malla es desplegada después de introducirla en el abdomen; si se está utilizando malla de PTFE de doble cara, la superficie rugosa es la que debe estar en contacto con la pared abdominal anterior. Cada una de las cuatro suturas se saca a través de la pared abdominal utilizando un pasador de suturas laparoscópico en las posiciones de las 3, las 6, las 9 y las 12 de la esfera del reloj en la pared abdominal (fig. 29-4). Estas suturas sirven para sostener temporalmente la malla, de forma que se pueda grapar a la pared abdominal anterior; las suturas se retiran al final de la operación. La periferia de la malla se fija después usando una grapadora de hernia de 10 mm. Cada grapa es colocada radialmente en el margen de la malla, de forma que la rama interna de la grapa enganche en la malla y la rama externa muerda en el tejido (fig. 29-5). Se prefiere una «técnica con dos manos», en la que una mano acciona la gra-

padora y la otra mano comprime la pared abdominal en el cabezal de la grapadora. Esta técnica asegura una presa tisular profunda para cada grapa. Las grapas se colocan a intervalos de 1 cm alrededor de la periferia de la malla. El cirujano no debe permitir la redundancia ni la formación de pliegues en la malla, que debe quedar tensa y desplegada. La figura 29-6 muestra dos reparaciones herniarias completadas con mallas de PTFE y poliéster. Cualquier pliegue o redundancia de la malla será mucho más exagerado una vez desinflado el abdomen, por lo que es mejor evitar la formación de estas anomalías.

Después de asegurar la periferia de la malla, se coloca una segunda y quizás una tercera hilera internas de grapas. Las hileras deben estar separadas por una distancia radial de 2 cm. Las grapas de la hilera interna (o las hileras) también se disparan con una técnica de dos manos, pero evidentemente ambas ramas de cada grapa atraviesan ahora la malla. Después de completar el grapado, se cortan las suturas cardinales desde dentro del abdomen con unas tijeras laparoscópicas. Se comprueba la hemostasia, se irriga el abdomen según sea necesario, se vacía el neumoperitoneo y se cierra la fascia de todos los trócares mayores de 5 mm.

Un método alternativo usado por uno de los autores de este capítulo consiste en asegurar la malla con una combinación de suturas

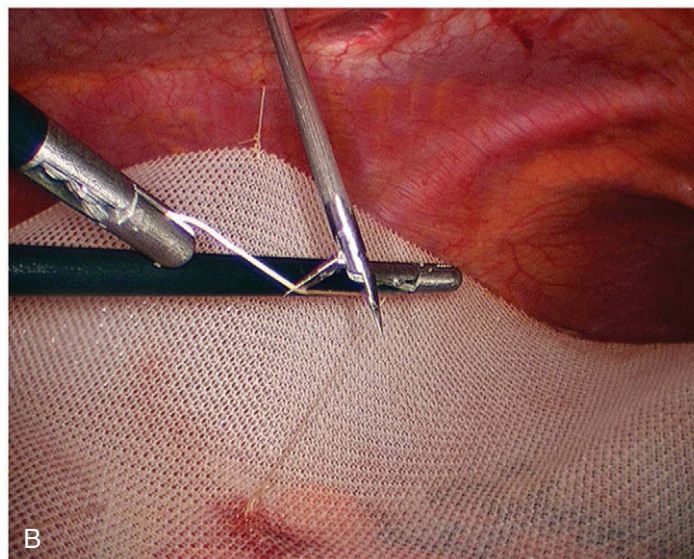
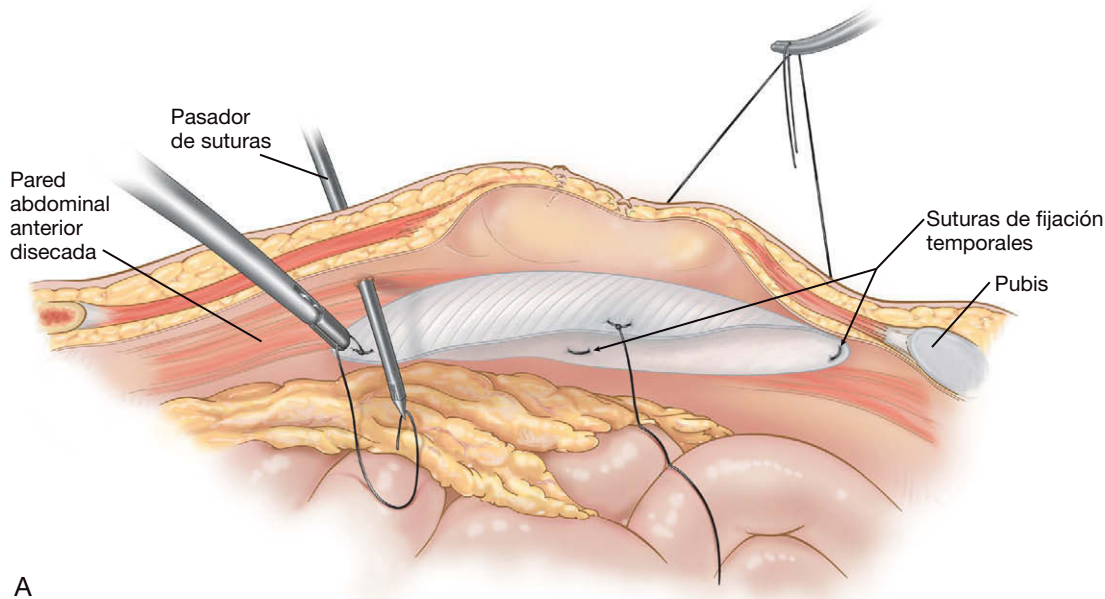
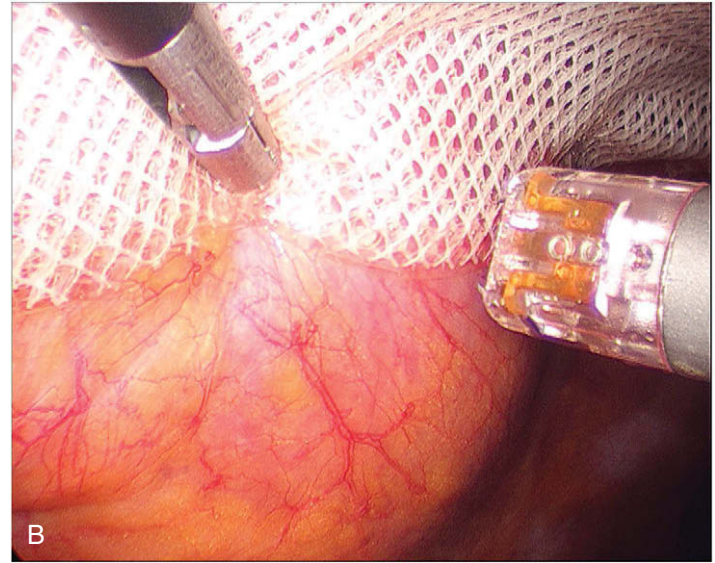
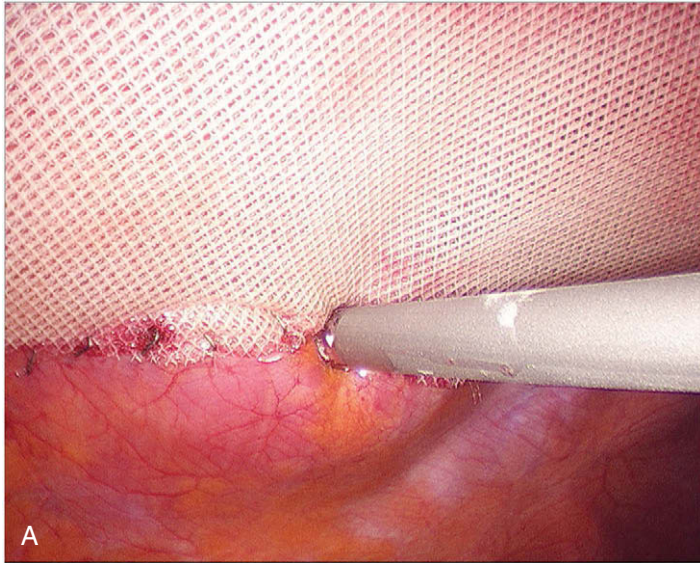
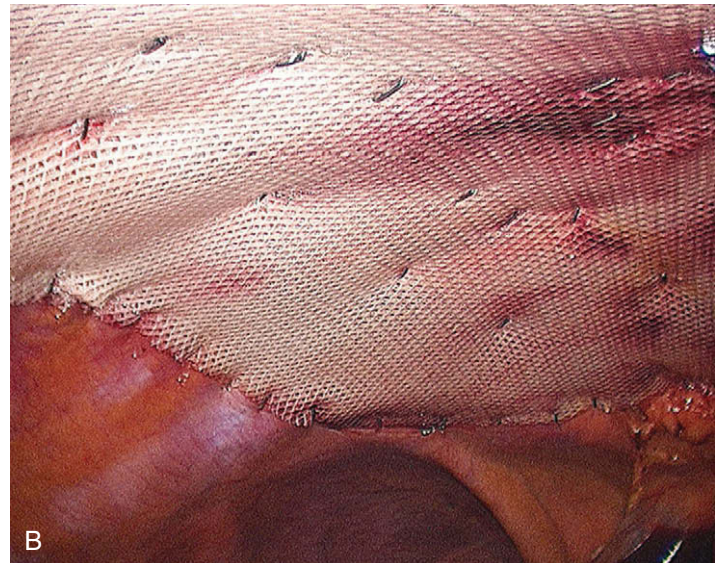
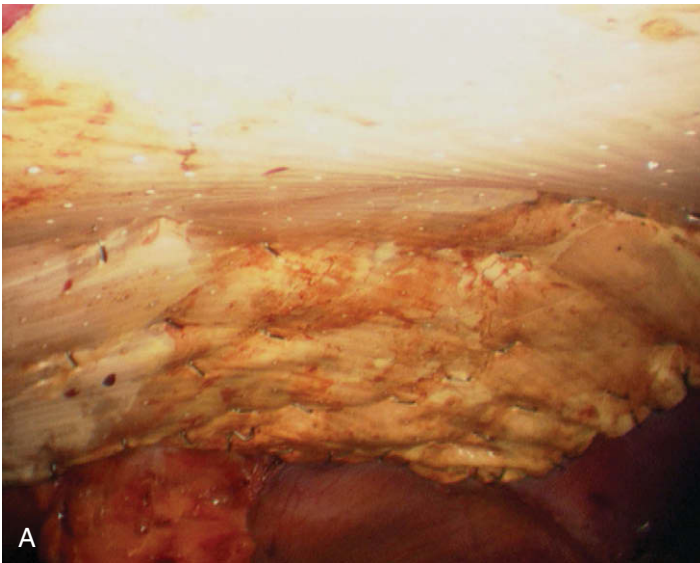


FIGURA 29-4. Colocación de una malla utilizando un pasador de agujas. A, dibujo esquemático. B, vista laparoscópica.





**FIGURA 29-5.** Técnica de grapado de la malla. Cada grapa se dispara con una orientación radial en el borde de la malla, de forma que la rama interna de la grapa enganche en la malla y la rama externa agarre la pared abdominal. A, vista panorámica. B, primer plano.



**FIGURA 29-6.** Vista laparoscópica de una reparación mínimamente invasiva de hernia ventral completada. A, herniorrafia con PTFE. B, herniorrafia con Parietex.

permanentes y *tacks*. Para esta técnica, la piel expuesta del campo quirúrgico se debe cubrir con un apósito adhesivo impregnado con yodo. La malla que se va a usar se prepara sobre el abdomen, se centra sobre el defecto y se dibuja el contorno de la malla sobre el apósito adhesivo con un lápiz marcador quirúrgico indeleble. Para una lámina oval de 15 × 19 cm de PTFE y de doble cara, los autores colocan 8 suturas de fijación transabdominales (polipropileno 2-0) distribuidas de modo uniforme alrededor del margen de la malla; para una lámina oval de PTFE de 26 × 34 cm se usan 16 de estas suturas. Cada una incorpora unos 3 o 4 mm de malla; la sutura se anuda después en la malla y las colas de cada una se cortan con una longitud de 15-20 cm. Las colas se enrollan apretadas y se fijan a la malla con una tira adhesiva; un extremo de cada tira adhesiva se dobla sobre sí mismo y se marca con tinta indeleble para facilitar la posterior retirada. Las suturas se numeran de forma consecutiva con tinta indeleble sobre la superficie rugosa de la malla adyacente a cada sutura y también en cada tira adhesiva. Además se marca una flecha grande que apunta en dirección superior sobre la superficie rugosa para facilitar la orientación posterior. La malla se pliega apretada y se inserta en el abdomen, según se ha descrito previamente.

Una vez dentro del abdomen, la malla se despliega y se orienta con la flecha apuntando hacia la parte superior. El futuro punto de salida de cada sutura se marca con un número en el lado exterior del abdomen, directamente sobre el apósito adhesivo impregnado con yodo. En general, cada sitio de salida se debe marcar unos 3 cm por fuera del contorno de la malla trazado previamente. Esta localización lateral ayudará a mantener la malla estirada cuando se anuden las suturas transabdominales. Comenzando por un sitio de sutura en el lado contralateral al laparoscopia, se hace una incisión punzante (~5 mm) con un bisturí del 11. Dentro del abdomen, la tira adhesiva con el número de sutura correspondiente al sitio externo se separa de la malla con una pinza de 5 mm. Después se introduce un pasador de suturas laparoscópico desde el exterior al interior a través de la incisión punzante y perpendicular a la pared abdominal; a continuación se sujeta una de las colas de la sutura y se saca a través de la incisión. El proceso se repite con la otra cola, pero comprobando que el pasador de suturas no sigue la misma vía a través de la pared abdominal. Cada entrada del pasador de suturas en el abdomen se monitoriza con el laparoscopia para asegurarse de que quedará algún tejido apresado entre las colas de la sutura cuando se anuden.



Este proceso se repite para cada sutura de fijación transabdominal, progresando desde la parte más distal hacia la más proximal al laparoscopia. Si la visualización de ese proceso resulta difícil o imposible en el lado ipsolateral al laparoscopia, puede ser necesario colocar trócares en el lado contralateral para completar el procedimiento. Después de haber pasado todas las suturas a través de las incisiones punzantes apropiadas, la presión del neumoperitoneo se reduce a 10 mmHg (que permite la exposición) o menos, se anudan las suturas (con cuidado, evitando roturas del hilo) y se recortan las colas. Con el anudado de las suturas, la malla debe quedar tensada contra la pared abdominal anterior. Después se completa el anclaje de la malla con colocación de una hilera de *tacks* helicoidales o *tacks* similares alrededor de la periferia de la malla a intervalos de 1 cm. Se puede colocar una segunda hilera si la malla parece laxa en algún área. Se comprueba la hemostasia, se irriga el abdomen si es necesario, se vacía el neumoperitoneo y se cierra la fascia de todos los trócares mayores de 5 mm.

## CUIDADOS POSTOPERATORIOS

Se coloca una faja abdominal en el quirófano antes del traslado a la sala de recuperación. La faja debe permanecer colocada el mayor tiempo posible durante el día, sobre todo después de la reparación de un defecto grande. Se puede quitar durante la noche. Si la hernia era relativamente pequeña es posible el alta en el mismo día. El paciente con un defecto grande o una operación prolongada permanece hospitalizado habitualmente 1-2 días. Si al cirujano le preocupa la integridad de la pared intestinal a causa de una extensa liberación de adherencias, puede estar justificado un periodo más largo de observación en el hospital. Se pueden administrar líquidos claros la tarde siguiente a la cirugía y la dieta normal se puede iniciar el primer día postoperatorio. La deambulación y la incentivación respiratoria son aconsejables inmediatamente después de la intervención. El paciente debe recibir instrucciones claras de evitar levantar cualquier objeto con peso superior a 7 kg y de evitar realizar actividad física intensa durante un mínimo de 3 meses. Se aconseja caminar. El paciente también debe recibir instrucciones para reconocer los síntomas de una posible perforación intestinal tardía (p. ej., fiebre, malestar general, dolor abdominal, supuración por la incisión).

## COMPLICACIONES ESPECÍFICAS DEL PROCEDIMIENTO

La perforación intestinal es la complicación intraoperatoria más problemática, que puede ocurrir incluso al cirujano más experimentado. La perforación provoca el dilema sobre si usar o no una malla permanente. Si se ha realizado preparación intestinal mecánica y antibiótica, una perforación sin vertido de contenido entérico no producirá contaminación y no impide necesariamente el uso de la malla. Por otra parte, si existe vertido claro del contenido entérico, puede ser más prudente retrasar la colocación de la malla para una operación posterior. En general es suficiente un intervalo de varios días (en los que el paciente recibe algún antibiótico intravenoso) antes de intentar repetir la herniorrafia con seguridad. La decisión resulta más difícil cuando el paciente sufre una perforación con «algo» de contaminación. Es difícil proporcionar una recomendación segura para esta situación, por lo que la decisión queda a juicio del cirujano.

La perforación/fuga tardía es la complicación postoperatoria más problemática de la reparación mínimamente invasiva de la hernia ventral. El cirujano debe tener presente siempre esta complicación, puesto que muchas veces los síntomas son mínimos. Si se sospecha una perforación, la primera prueba diagnóstica debe ser una TC con contraste. Si la TC sugiere una fuga, se debe proce-

der a la extracción de la malla. La posibilidad de realizarla por vía laparoscópica depende del estado del abdomen. La distensión del intestino con una peritonitis florida probablemente deberá manejarse con una laparotomía.

La obstrucción del intestino delgado después de una herniorrafia mínimamente invasiva puede ser secundaria a una hernia del intestino sobre la malla, probablemente debida a un anclaje deficiente o a la superposición inadecuada de la malla. Para evitarlo, la superposición y el anclaje de la malla se deben realizar según lo descrito. En otros casos, el paciente puede experimentar una obstrucción por adherencias simples. La sospecha de obstrucción intestinal después de esta operación se debe manejar como cualquier otra obstrucción intestinal postoperatoria.

Prácticamente todos los pacientes presentan un seroma. La utilización de una faja puede minimizar su formación. El seroma asintomático se puede tratar con actitud expectante, ya que se resolverá de forma espontánea. En esta situación, no es necesario aspirar ni drenar la colección de líquido; hacerlo puede causar una infección. Si existen signos o síntomas de infección del seroma, puede estar indicada la punción diagnóstica seguida del tratamiento operatorio apropiado.

## RESULTADOS Y EVOLUCIÓN

Algunos ensayos clínicos aleatorizados pequeños han demostrado la superioridad de la reparación mínimamente invasiva de la hernia ventral sobre la cirugía abierta en lo que respecta a los resultados perioperatorios (p. ej., duración de la estancia hospitalaria, dolor, tiempo de recuperación, frecuencia de infección, etc.). Además, múltiples análisis retrospectivos apoyan la sensación de que la incidencia de recidivas es más baja con el abordaje laparoscópico. En una revisión de más de 6.000 reparaciones mínimamente invasivas de hernias ventrales realizadas por cirujanos experimentados, la tasa global de recidiva fue del 3%. El tema de las recidivas después de la herniorrafia laparoscópica comparada con la abierta se deberá aclarar mediante ensayos aleatorizados que tengan un gran número de pacientes durante más de 5 años. Está claro que la herniorrafia mínimamente invasiva puede resultar difícil y laboriosa, sobre todo en pacientes con hernia masiva y adherencias extensas. Los autores de este capítulo abandonaron la reparación abierta de las hernias a principios de la década de 1990. De modo similar a la colecistectomía, las ventajas del abordaje laparoscópico para reparación de la hernia ventral parecen ser bastante obvias.

### Lecturas recomendadas

- Carlson MA, Frantzides CT, Shostrom VK, Laguna LE: Minimally invasive ventral herniorrhaphy: An analysis of 6266 published cases. *Hernia* 2008;12:9-22.
- Condon RE: Incisional hernia. In Nyhus LM, Condon RE (eds): *Hernia*. Philadelphia, Lippincott, 1995, pp 319-328.
- Frantzides CT, Carlson MA: Technical factors predisposing to recurrence after minimally invasive incisional herniorrhaphy. In Schumpelick V, Fitzgibbons RJ (eds): *Recurrent Herniation*. New York, Springer Verlag, 2007, pp 170-178.
- Frantzides CT, Carlson MA, Zografakis JG, et al: Minimally invasive incisional herniorrhaphy: A review of 208 cases. *Surg Endosc* 2004;18:1488-1491.
- Heniford BT, Park A, Ramshaw BJ, Voeller G: Laparoscopic repair of ventral hernias: Nine years' experience with 850 consecutive hernias. *Ann Surg* 2003;238:391-399; discussion 399-400.
- LeBlanc KA: Incisional hernia repair: Laparoscopic techniques. *World J Surg* 2005;29:1073-1079.
- Rudmik LR, Schieman C, Dixon E, Debru E: Laparoscopic incisional hernia repair: A review of the literature. *Hernia* 2006;10:110-119.
- Stoppa RE: The treatment of complicated groin and incisional hernias. *World J Surg* 1989;13:545-554.
- Wantz GE: *Atlas of Hernia Surgery*. New York, Raven Press, 1991.



# Reparación laparoscópica de hernia diafragmática sin afectación del hiato

La hernia diafragmática más común en el adulto afecta al hiato esofágico. A menos que se especifique otra cosa, este capítulo se refiere a la hernia que no afecta al hiato. La hernia diafragmática de los adultos puede ser congénita o adquirida (p. ej., por traumatismo). La hernia diafragmática traumática puede ser aguda o crónica. La hernia diafragmática traumática aguda se ha abordado tradicionalmente por laparotomía y la hernia diafragmática traumática crónica, por toracotomía. Ahora es posible realizar un abordaje laparoscópico de las hernias diafragmáticas traumáticas agudas y crónicas. Las hernias diafragmáticas congénitas, aunque infrecuentes en los adultos, se deben habitualmente a la fusión incompleta del agujero posterolateral del diafragma (hernia de Bochdalek) o de la línea media anterior a través de la región esternocostal del diafragma (hernia de Morgagni) (fig. 30-1). La hernia de Bochdalek es la más común de las dos y se localiza en el lado izquierdo en el 90% de los casos. El tratamiento quirúrgico de la hernia diafragmática no depende de la causa específica de la hernia. Los beneficios de la reparación laparoscópica de la hernia diafragmática incluyen una mejor visualización operatoria, menos dolor postoperatorio y necesidad de analgésicos, una estancia hospitalaria más corta y una recuperación más rápida.

## INDICACIONES OPERATORIAS

Habitualmente está indicada la reparación de una hernia diafragmática si el paciente puede tolerar la anestesia general, puesto que estas hernias conllevan un alto riesgo de complicaciones. El momento de la cirugía suele estar determinado por los síntomas del paciente. La reparación urgente es necesaria en los pacientes con síntomas obstructivos como náuseas, vómitos o dolor. Cuando la hernia representa un hallazgo incidental, se puede proceder a la reparación electiva. Todo paciente con hernia diafragmática será objeto de vigilancia cuidadosa y se procederá a la reparación inmediata si aparecen signos o síntomas de estrangulación u obstrucción.

## EVALUACIÓN PREOPERATORIA, PRUEBAS COMPLEMENTARIAS Y PREPARACIÓN

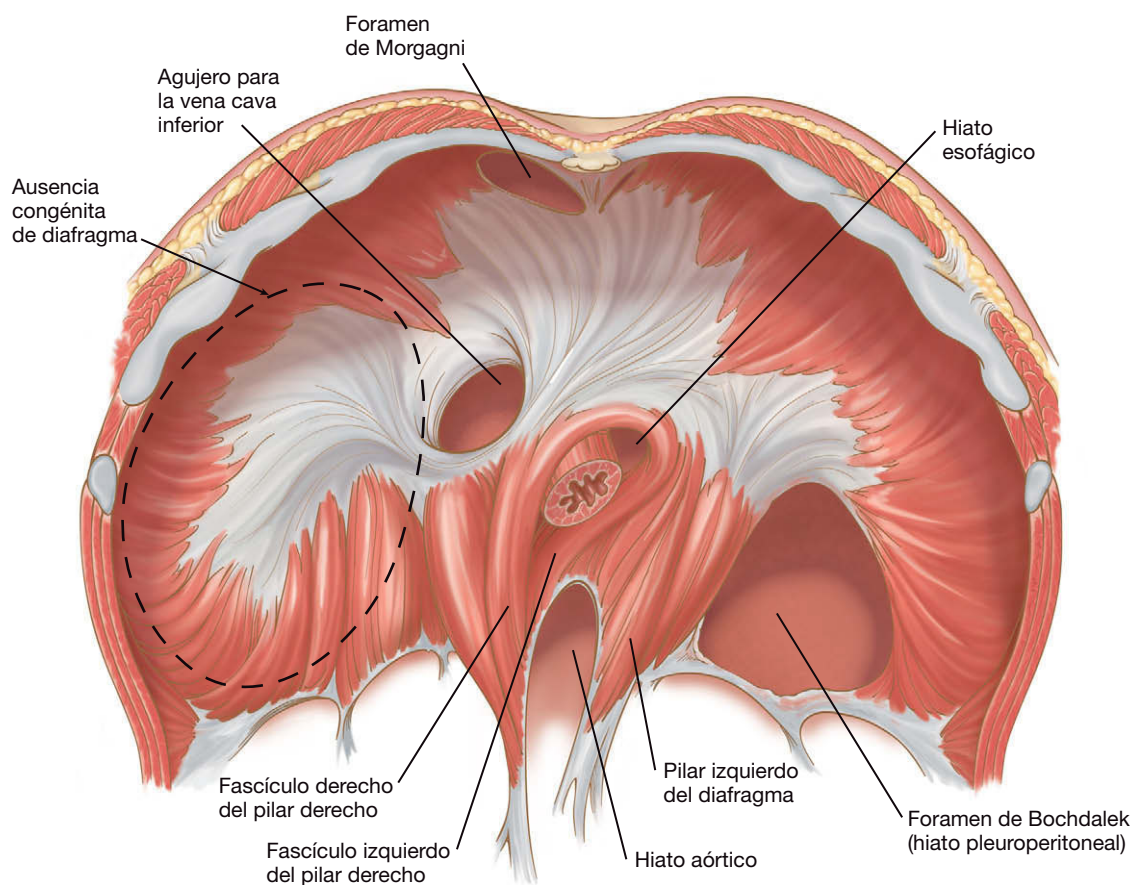
La hernia sintomática se presenta con náuseas, vómitos, dolor o dificultad para respirar. La historia de traumatismo puede ser evidente o no en los pacientes con hernia diafragmática traumática. Puede existir una historia vaga de traumatismo años antes del diag-

nóstico de hernia diafragmática. La hernia asintomática constituye habitualmente un hallazgo incidental durante un examen radiológico realizado por alguna otra indicación. La primera prueba diagnóstica debe ser una radiografía de tórax en bipedestación. Quizás se aprecien niveles hidroaéreos por encima del diafragma. Si la radiografía de tórax no es diagnóstica, se puede solicitar una tomografía computarizada (TC). También los estudios radiológicos gastrointestinales altos o bajos pueden diagnosticar una hernia diafragmática. Se debe hacer un estudio con contraste hidrosoluble si se sospecha hernia diafragmática. Después del diagnóstico, las pruebas preoperatorias dependerán de la situación médica general del paciente. Se puede realizar preparación del colon si se sospecha la participación de ese órgano. Cuando existen signos de obstrucción subaguda del colon secundaria a la hernia, la preparación intestinal estándar conlleva riesgo de perforación del colon.

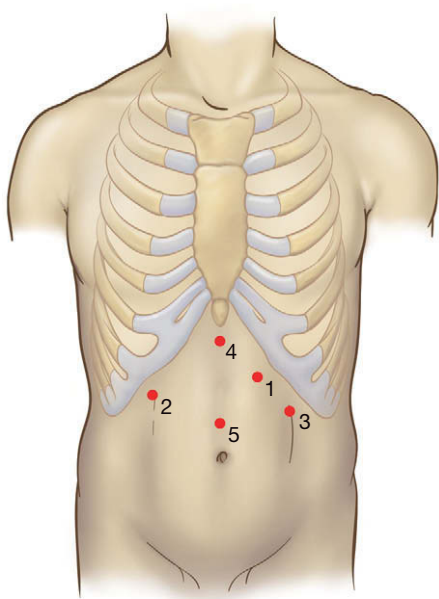
## POSICIÓN DEL PACIENTE Y COLOCACIÓN DE LOS TRÓCARES

El paciente se coloca en posición de litotomía baja junto con posición de Trendelenburg inversa. Una bolsa de bolas de poliestireno y las correas son útiles para asegurar al paciente en la mesa de operaciones. El cirujano se sitúa entre las piernas del paciente, mientras que el operador de la cámara se coloca a la derecha del paciente y el primer ayudante se pone a la izquierda. Además del equipo y del instrumental laparoscópicos, se debe disponer de un tubo de drenaje torácico o una aguja de toracocentesis por si se produce un neumotórax a tensión. El campo quirúrgico estéril se prepara abarcando el abdomen y el tórax del paciente, por si se requiere actuar sobre este último.

La colocación de los trócares recuerda a la empleada para la funduplicatura de Nissen (fig. 30-2; v. también cap. 3). Todas las incisiones para los trócares se hacen después de la infiltración de anestésico local en el sitio de entrada. La cámara se coloca en el trocar más caudal de la línea media (trocar 5). El separador hepático (si es necesario) se sitúa en el trocar subxifoideo (trocar 4). El cirujano utiliza el trocar del cuadrante superior derecho (trocar 2) para la mano izquierda y el trocar del cuadrante superior izquierdo más medial (trocar 1) para la mano derecha. El ayudante emplea el trocar más lateral del cuadrante superior izquierdo (trocar 3). Tanto el ayudante como el operador de la cámara pueden separar el hígado.



**FIGURA 30-1.** Anatomía típica del diafragma visto desde abajo. Obsérvese que el hiato esofágico está formado habitualmente por los haces derecho e izquierdo del pilar diafragmático derecho, mientras que el pilar izquierdo no participa.



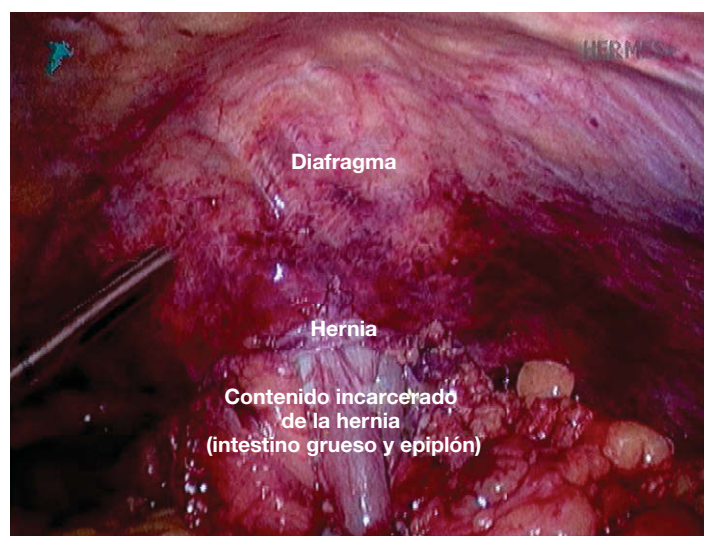
**FIGURA 30-2.** Colocación de los trócares para la reparación laparoscópica de una hernia diafragmática (igual colocación utilizada para la funduplicatura de Nissen laparoscópica; v. cap. 3).

## TÉCNICA OPERATORIA

### Exposición

El tamaño y el tipo de contenido de la hernia pueden determinar la dificultad de la intervención (fig. 30-3). Los instrumentos clave necesarios para la reparación son pinzas atraumáticas, una grapa-

dora y un dispositivo de sutura. Después de colocar los trócares, se debe exponer el área del diafragma afectada por la hernia. Si es necesario, el lóbulo izquierdo del hígado se puede movilizar seccionando el ligamento triangular izquierdo. Si el defecto está en el lado derecho, se puede emplear un separador de balón para empujar el hígado en dirección caudal. En el lado izquierdo, puede ser necesario separar el lóbulo izquierdo del hígado y el bazo para exponer la hernia y su contenido encarcelado. Todas estas manipulaciones se deben hacer con instrumentos y separadores atraumáticos.



**FIGURA 30-3.** Vista intraoperatoria de una hernia diafragmática que muestra encarcelación del epiplón y el colon.



## Disección

La disección de la hernia diafragmática exige la reducción del contenido y del saco. La reducción del contenido de la hernia representa a menudo la tarea más complicada de la operación. La reducción del contenido y del saco se puede conseguir mediante tracción con pinzas atraumáticas (fig. 30-4). Con frecuencia, sin embargo, la reducción puede ser laboriosa y difícil. El mejor método consiste en

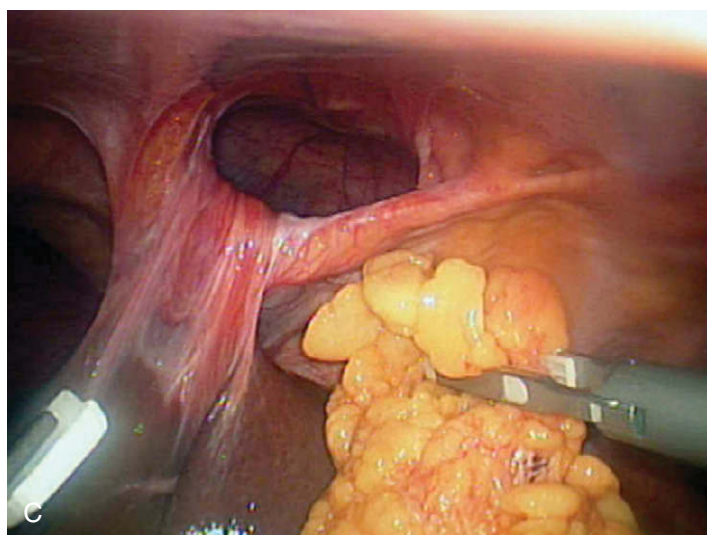
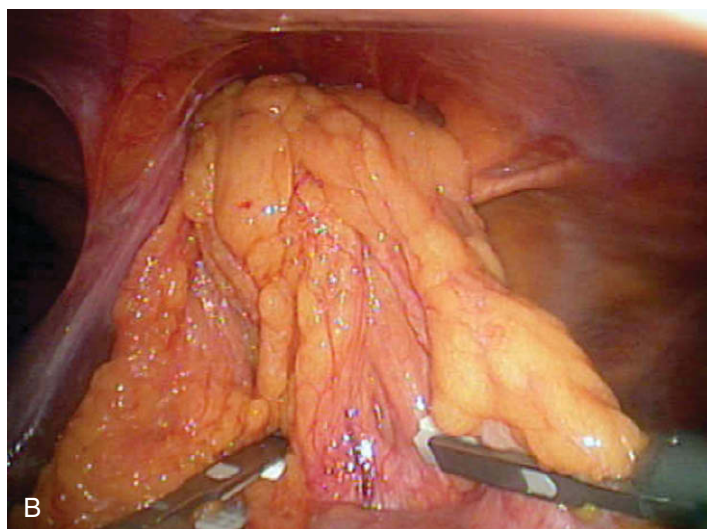
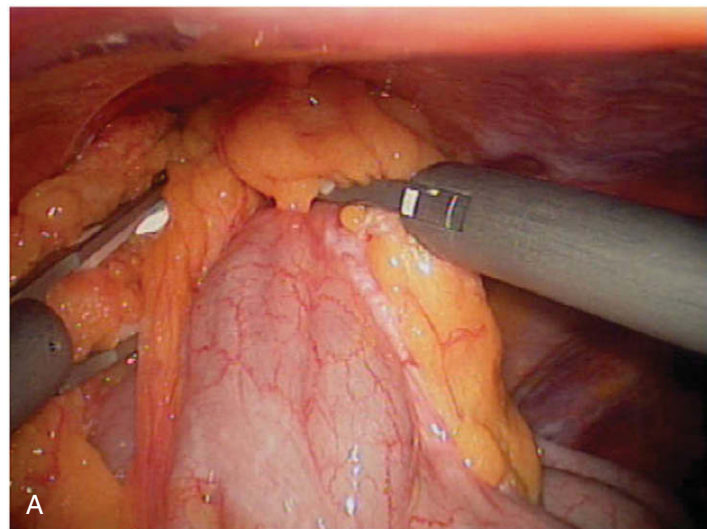


FIGURA 30-4. A-C, la secuencia de imágenes muestra la reducción del contenido de una hernia de Morgagni.

emplear la disección cortante a lo largo del borde del defecto y el contenido de la hernia. Se debe tener cuidado para no lesionar las vísceras herniadas. A veces la reducción se puede facilitar mediante la incisión del diafragma agrandando el defecto herniario. Después de reducir el contenido de la hernia, se debe hacer una inspección concienzuda de las vísceras reducidas para comprobar que no presentan lesiones ni áreas de isquemia.

La comunicación con el anestesiólogo es importante durante la reducción de la hernia, puesto que se puede desarrollar un neumotórax a tensión. Muchas veces se puede ver la cavidad torácica después de la reducción (fig. 30-5), por lo que el equipo quirúrgico debe tener en cuenta ese riesgo. El neumotórax puede disminuir el volumen pulmonar y aumentar las presiones inspiratorias máximas. Si el paciente permanece estable, las presiones elevadas se pueden compensar aumentando la frecuencia respiratoria del paciente con el fin de mantener la misma ventilación por minuto (v. más adelante «Complicaciones específicas del procedimiento»).

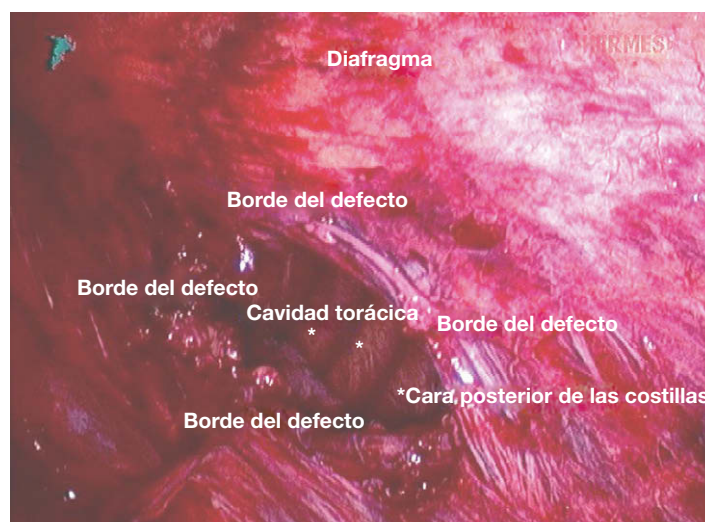

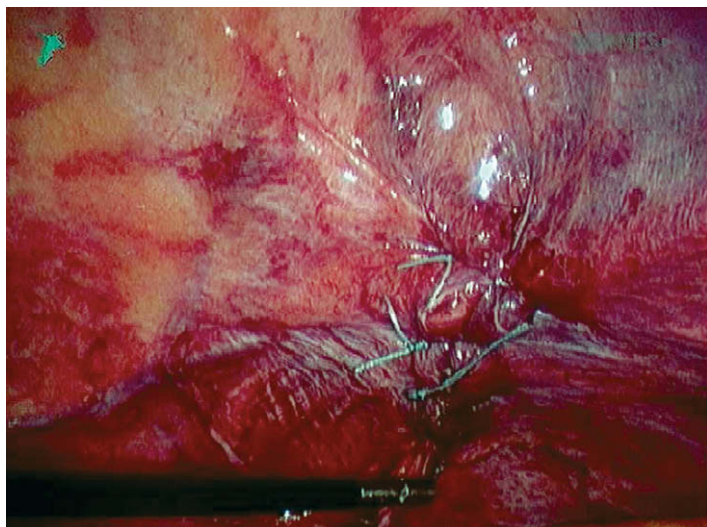
FIGURA 30-5. Defecto de una hernia diafragmática después de la reducción del contenido herniario. A través del defecto, se ve la cavidad torácica con las costillas al fondo.

## Cierre del defecto

Después de la reducción del contenido de la hernia y el saco, el cierre del defecto a veces se puede suturar. El dispositivo Endo-Stitch® es útil para realizar una herniorrafia diafragmática porque la rigidez de sus ramas facilita la sutura en ángulos difíciles. Se pueden utilizar suturas intracorpóreas o extracorpóreas. Los autores utilizan el anudado extracorpóreo, puesto que es más fácil controlar la tensión de la sutura. Las suturas solas pueden ser suficientes para una hernia diafragmática traumática aguda. Antes de anudar la última sutura, el anestesiólogo debe suministrar al paciente un volumen aéreo grande y mantenido mientras se disminuye la presión intraabdominal. Este paso expandirá el pulmón y evacuará el aire desde el tórax a la cavidad peritoneal.

La reparación de las hernias crónicas suele necesitar el empleo de malla. Si el defecto se cierra bajo tensión, se debe colocar un refuerzo sobre la línea de sutura. La figura 30-6 muestra la reparación con sutura de una hernia diafragmática traumática; puesto que la línea de sutura parecía estar bajo tensión, posteriormente se colocó un refuerzo de malla. A veces el defecto diafragmático es tan grande que la malla resulta necesaria para cubrir el hueco diafragmático. El uso de una malla está indicado para casi todas las hernias diafragmáticas (ya sea como refuerzo o como único tejido). La excepción es la pequeña hernia diafragmática traumática aguda





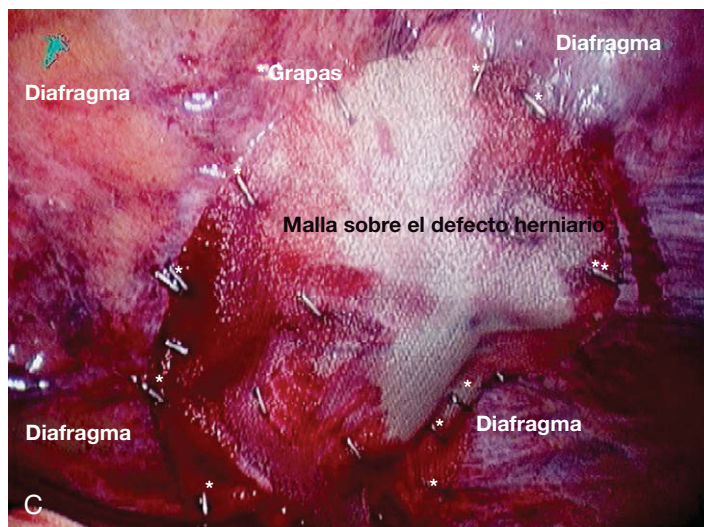
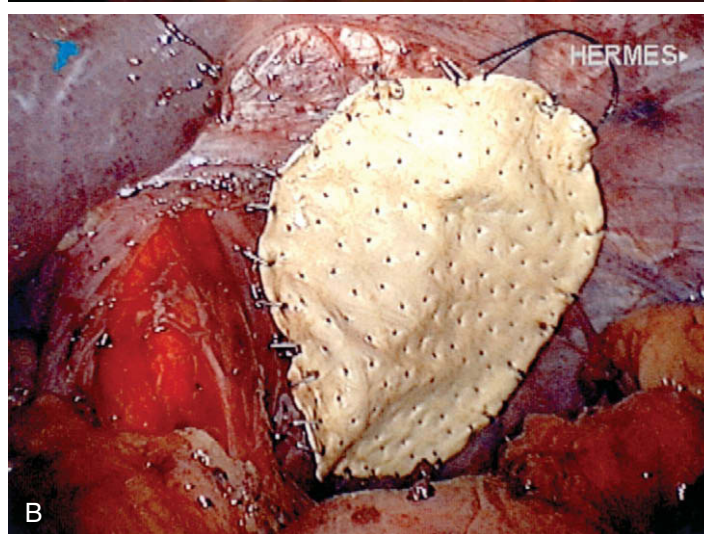
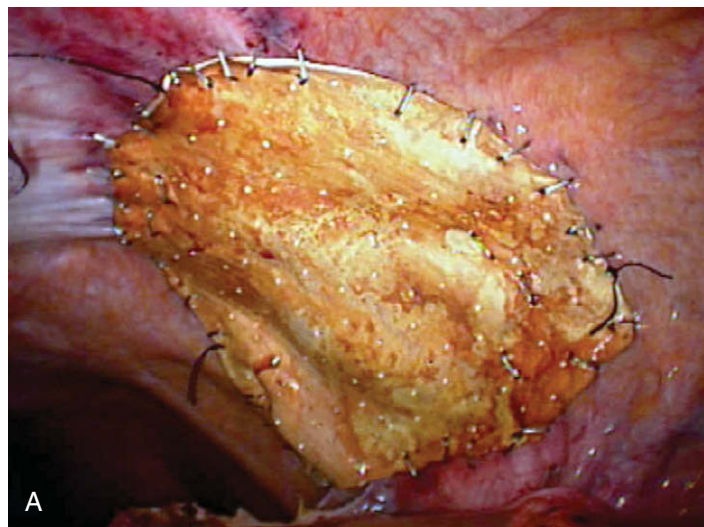
**FIGURA 30-6.** Reparación con sutura de un defecto diafrágico. La reparación estaba bajo tensión, de forma que se reforzó con un trozo de malla para completar la reparación.

que se puede cerrar sin tensión. En general, el diafragma se encuentra bajo estrés físico constante, impuesto por el movimiento respiratorio y cardíaco. Además, la tos, el estornudo, la defecación y el ejercicio también tensionan la reparación. Por tanto, la reparación de la hernia diafrágica con una malla tiene todo el sentido si se consideran estos esfuerzos constantes.

### Reparación de la malla

Se pueden utilizar varios tipos de malla para la reparación de una hernia diafrágica. Los autores usan la malla de politetrafluoretileno (PTFE) para la reparación de la hernia diafrágica en un campo no contaminado. Aunque la malla de polipropileno se ha sugerido para estas reparaciones, el riesgo de formación de adherencias y erosión del tubo digestivo supera el beneficio de su gran incorporación tisular. El PTFE causa menos adherencias y se ha demostrado bajo escopia que sigue el movimiento diafrágico normal. El inconveniente principal del PTFE es su escasa resistencia a la infección; se considera que el polipropileno es más resistente a la infección que el PTFE. Además de las mallas de un solo componente, existen mallas compuestas con un lado de polipropileno y una barrera en el otro lado para disminuir la formación de adherencias. Además existen mallas «biológicas», como las que emplean piel de cadáveres humanos o submucosa de intestino delgado. Estas mallas biológicas se pueden usar si existe un campo contaminado.

De modo similar a la reparación de la hernia ventral mínimamente invasiva, la malla debe sobrepasar al defecto por todos los lados en un mínimo de 3-4 cm (v. cap. 29 sobre reparación de la hernia ventral). La colocación de la malla implica habitualmente al menos dos suturas de anclaje en dos extremos para facilitar su orientación y manipulación. Después se sutura la malla, se grapa o se fija con *tacks* al diafragma. La fijación de la malla con *tacks* cerca de la porción tendinosa del diafragma, que suele ser mucho más fina que el resto, puede resultar peligrosa debido al riesgo de lesión cardíaca. La malla también se puede suturar, pero muchas veces los ángulos son difíciles de coser. Así pues, los autores recomiendan el uso de la endograpadora de hernia. La grapadora puede ser accionada con lentitud para exponer las patas de la grapa por fases. Una pata puede sujetar la malla (como un gancho), mientras que la otra pata se fija en el diafragma (v. fig. 29-5, que muestra esa técnica). Cuando se utiliza la grapadora de esta forma, el cirujano no tiene que aplicar presión intensa sobre el diafragma para anclar la malla,



**FIGURA 30-7.** Reparaciones de hernias diafrágicas completas con malla de PTFE (A y B) y con malla de polipropileno (C). Las tres mallas se fijaron con endograpadora.

lo que debe reducir el riesgo de una lesión cardíaca. Las grapas se colocan a intervalos de 1 cm alrededor de la periferia de la malla. La figura 30-7 muestra varias reparaciones completas de hernias diafrágicas.

### CUIDADOS POSTOPERATORIOS

El paciente puede ser extubado en la mesa de operaciones. En la sala de recuperación se debe hacer una radiografía de tórax en po-

sición vertical; no es infrecuente un pequeño neumotórax residual. Su tratamiento es innecesario, a menos que el paciente presente síntomas. La radiografía de tórax también es útil si el paciente desarrolla más adelante síntomas respiratorios. La fisioterapia respiratoria intensa está indicada con independencia de que el paciente presente o no síntomas. La mayoría de los pacientes pueden recibir líquidos claros y levantarse al final del día de la cirugía. La leucocitosis, la fiebre, la taquicardia o el dolor abdominal intenso durante el periodo postoperatorio deben plantear la sospecha de una lesión gastrointestinal no detectada. Si el dolor está controlado y no se sospecha ninguna lesión oculta, el paciente puede ser dado de alta el primer día del postoperatorio. El alta se suele retrasar varios días en los casos más difíciles.

### COMPLICACIONES ESPECÍFICAS DEL PROCEDIMIENTO

El neumotórax intraoperatorio durante la reparación laparoscópica de una hernia diafrágica puede producir taquicardia, desaturación y protrusión intraabdominal del hemidiafragma. Si el paciente está estable hemodinámicamente, el procedimiento laparoscópico puede continuar después de reducir la presión intraabdominal hasta 10 mmHg. El anestesiólogo puede aumentar la frecuencia respiratoria y vigilar con cuidado la situación del paciente. No suele ser necesaria la colocación de un tubo torácico y la operación se puede terminar sin conversión. Antes de retirar los trócares se debe evacuar por completo el neumoperitoneo para minimizar el neumotórax residual. El anestesiólogo puede inducir una maniobra de Valsalva con presión de 40 cm H<sub>2</sub>O mientras se dejan abiertas las válvulas de los trócares. Si el paciente presenta inestabilidad hemodinámica secundaria al neumotórax, se debe evacuar el neumoperitoneo. Si el paciente no mejora rápidamente después de la evacuación del neumotórax, se debe colocar un drenaje torácico o realizar una toracocentesis descompresiva. También aquí es necesaria la comunicación constante con el anestesiólogo durante toda la operación. Es posible la aparición de hipercapnia, que puede ser agravada por la disminución del volumen corriente después de un neumotórax. La hipercapnia se puede compensar mediante aumento de la frecuencia respiratoria (v. cap. 32).

Durante esta operación, se puede producir inadvertidamente una lesión visceral; el mejor tratamiento es la prevención. La trac-

ción suave, el uso de pinzas atraumáticas y quizás la incisión de los márgenes del defecto pueden ayudar a prevenir la lesión en las víceras. Cualquier órgano que haya estado encarcelado se debe inspeccionar cuidadosamente. Cualquier lesión debe ser reparada o resecada. Si se perfora el tracto gastrointestinal, probablemente no se deba utilizar una malla de PTFE. La lesión del pericardio o el corazón puede provocar un hemopericardio con taponamiento que quizás exija una toracotomía emergente. Durante la reparación se deben evitar la aplicación profunda de las suturas y la presión excesiva mientras se utiliza la grapadora de hernia.

### RESULTADOS Y EVOLUCIÓN

La reparación mínimamente invasiva de la hernia diafrágica sin afectación del hiato esofágico no es una operación común y la mayoría de los centros no cuentan con gran experiencia quirúrgica en esta intervención. Sin embargo, los resultados a corto plazo son habitualmente buenos; la mayoría de los pacientes son capaces de abandonar el hospital al cabo de uno o dos días. No se dispone de datos a largo plazo sobre la recidiva, pero no parece que sea un gran problema, según la bibliografía disponible. Y lo que es más importante, la reparación laparoscópica evita la necesidad de laparotomía o toracotomía.

#### Lecturas recomendadas

- Frantzides CT, Carlson MA: Laparoscopic repair of a penetrating injury to the diaphragm: A case report. *J Laparoendosc Surg* 1994;4(2):153-156.
- Frantzides CT, Carlson MA, Pappas C, Gatsoulis N: Laparoscopic repair of a congenital diaphragmatic hernia in an adult. *J Laparoendosc Adv Surg Tech A* 2000;10(5):287-290.
- Frantzides CT, Madan AK, O'Leary PJ, Losurdo J: Laparoscopic repair of a recurrent chronic traumatic diaphragmatic hernia. *Am Surg* 2003;69(2):160-162.
- Frantzides CT, Madan AK, Zografakis JG: Laparoscopic repair of incarcerated diaphragmatic hernia. *J Laparoendosc Adv Surg Techs* 2007;17:39-42.
- Huttl TP, Lang R, Meyer G: Long-term results after laparoscopic repair of traumatic diaphragmatic hernias. *J Trauma* 2002;52(3):562-566.
- Matthews BD, Bui H, Harold KL, et al: Laparoscopic repair of traumatic diaphragmatic injuries. *Surg Endosc* 2003;17(2):254-258.
- Yavuz N, Yibitbasi R, Sunamak O, et al: Laparoscopic repair of Morgagni hernia. *Surg Laparosc Endosc Percutan Tech* 2006;16(3):173-176.



# Profilaxis antimicrobiana en la era de la cirugía laparoscópica

Las infecciones del sitio quirúrgico (ISQ) postoperatorias se asocian a una morbilidad y mortalidad significativas, sobre todo en los pacientes de alto riesgo<sup>1-3</sup>. La probabilidad de que un paciente desarrolle ISQ posoperatoria está influida por determinados factores intrínsecos y extrínsecos presentes en el momento de la cirugía<sup>1,4-7</sup>. Se estima que en Estados Unidos ocurren cada año 750.000 ISQ, con aumento consiguiente de las tasas de morbilidad y mortalidad de los pacientes, 3,7 millones de días de hospitalización extra y más de 1.600 millones de dólares de exceso de gastos hospitalarios<sup>6</sup>. Los pacientes que desarrollan una ISQ tienen mayor probabilidad de ingreso en una unidad de cuidados intensivos (60%), mayor peligro de reingreso en el hospital (5 veces) y una tasa de mortalidad 2 veces mayor que los pacientes sin infección<sup>8</sup>. Las claves fundamentales para reducir el riesgo de infección del sitio quirúrgico incluyen los puntos siguientes:

- Técnica quirúrgica exquisita.
- Antisepsia cutánea eficaz y persistente.
- Profilaxis antimicrobiana oportuna y apropiada.

Las estrategias para prevenir las infecciones del sitio quirúrgico postoperatorias deben incluir conductas de control de la infección y un cuidado apropiado del paciente. Se han identificado tres factores que influyen en el desarrollo de una infección postoperatoria del sitio quirúrgico: 1) el factor de riesgo intrínseco del paciente; 2) los factores extrínsecos asociados a la operación misma, y 3) la virulencia de las poblaciones microbianas seleccionadas. La exposición siguiente se centrará en estos factores y en los principios de la profilaxis quirúrgica antimicrobiana resaltados por las iniciativas nacionales actuales, entre ellas el Surgical Care Improvement Project (SCIP) (proyecto de mejora del cuidado quirúrgico), y su aplicación a la cirugía laparoscópica.

## POBLACIONES MICROBIANAS RELACIONADAS CON LAS INFECCIONES DEL SITIO QUIRÚRGICO

Las infecciones del sitio quirúrgico pueden ser causadas por contaminación microbiana endógena o exógena. La tabla 31-1 muestra la distribución de los patógenos asociados a infecciones del sitio quirúrgico en Estados Unidos. Estos datos del programa National Nosocomial Infection Surveillance (NNIS) abarcan dos periodos de estudio: 1986-1989 y 1990-1996.

*Staphylococcus aureus* es el patógeno más común del sitio quirúrgico, con una incidencia del 20%, seguido por *Staphylococ-*

*cus epidermidis* (14%) y species *Enterococcus* (12%). En conjunto, los gérmenes grampositivos son responsables del 53% de las infecciones del sitio quirúrgico. *S. aureus* ha sido reconocido como un patógeno quirúrgico significativo desde finales del siglo XIX. Aunque *S. aureus* se considera el miembro más virulento del género, *S. epidermidis* constituye en la actualidad el patógeno más común aislado en infecciones relacionadas con dispositivos biomédicos<sup>9</sup>. Un estudio reciente realizado en el laboratorio del autor sugiere que la contaminación microbiana por grampositivos del lecho de la herida quirúrgica en pacientes vasculares representa probablemente un hecho común y que plantea más problemas durante la inserción de un dispositivo biomédico<sup>10</sup>. En la actualidad, el 73% de las cepas de *S. epidermidis* aisladas en la institución del autor presentan resistencia a las cefalosporinas de primera generación. Este hecho tiene implicaciones potencialmente significativas en la selección de un fármaco profiláctico para los pacientes sometidos a procedimientos quirúrgicos limpios (clase I), y en algunos casos ha supuesto la administración de fármacos de segunda generación para procedimientos quirúrgicos seleccionados (car-

**Tabla 31-1. Patógenos microbianos predominantes asociados con infecciones del sitio quirúrgico\***

Microorganismos	Porcentaje de aislados	
	1986-1989	1990-1996
<i>Staphylococcus aureus</i>	17	20
Estafilococos coagulasa negativos	12	14
<i>Enterococcus</i> species	13	12
<i>Escherichia coli</i>	10	8
<i>Pseudomonas aeruginosa</i>	8	8
<i>Enterobacter</i> species	8	7
<i>Proteus mirabilis</i>	4	3
<i>Klebsiella pneumoniae</i>	3	3
<i>Streptococcus</i> species	3	3
<i>Candida albicans</i>	2	3
Microorganismos grampositivos diversos	-	4
<i>Bacteroides fragilis</i>	-	2

\*National Nosocomial Infection Surveillance System, 1986-1996.

De Mangram AJ, Horan TC, Pearson ML, y cols. *The Hospital Infection Control Practice Advisory Committee: Guidelines for the prevention of surgical site infections*. Am J Infect Control 1999; 27:97-134.



diorácicos). De acuerdo con los datos procedentes del programa NNIS, la incidencia de *S. aureus* resistente a la meticilina (conocido como MRSA) ha aumentado desde menos del 2,5% a mediados de la década de 1970 hasta más del 50% en 2005<sup>3,11</sup>. Además, un estudio reciente realizado por los Centers of Disease Control and Prevention (CDC) comunicó que la tasa de hospitalización debida a MRSA en Estados Unidos era altamente variable; siendo la tasa de hospitalización por MRSA en pacientes menores de 14 años de 13,1 por cada 1.000 altas, y la tasa correspondientes a pacientes mayores de 65 años de 63,6 por cada 1.000 altas<sup>11</sup>. Además, la creciente presencia de MRSA adquirido en la comunidad como flora colonizadora en pacientes sometidos a operaciones quirúrgicas electivas amenaza todavía más la eficacia potencial de nuestros actuales regímenes de profilaxis quirúrgica para las intervenciones limpias/limpias-contaminadas<sup>12</sup>.

Los enterococos se han considerado tradicionalmente patógenos de segunda clase en cirugía, hallados frecuentemente como componentes de la flora normal y también en infecciones mixtas. Sin embargo, muchos enterococos expresan resistencia a múltiples fármacos y además su susceptibilidad es muy variable, depende de la especie microbiana. En la mayoría de las instituciones, *Enterococcus faecalis* sigue siendo muy sensible a la ampicilina (> 90%), mientras que más del 80% de las cepas de *Enterococcus faecium* presentan resistencia a este antibiótico. Antes de 1994, la gran mayoría de los laboratorios de microbiología hospitalarios de Estados Unidos no catalogaban las especies de enterococos, sino que comunicaban sus resultados a nivel de género. Es obvio que con la aparición de estas cepas multirresistentes, se necesitan más esfuerzos para documentar la epidemiología de estos microorganismos dentro del medio hospitalario. La susceptibilidad a otros fármacos betalactámicos también puede mostrar variaciones significativas. Mientras que en algunas revisiones la sensibilidad a la piperacilina puede superar el 90%, se han demostrado altas tasas de resistencia (> 95%) contra muchas cefalosporinas de tercera generación<sup>13</sup>.

Datos de los hospitales del NNIS sugieren que los microorganismos gramnegativos continúan siendo una causa significativa de enfermedad, e incluso de muerte, para los pacientes quirúrgicos. *Pseudomonas aeruginosa* es responsable en la actualidad de aproximadamente el 9% de las infecciones del sitio quirúrgico, mientras que *Enterobacter*, *Escherichia coli* y *Klebsiella pneumoniae* se encuentran como patógenos nosocomiales causantes de ISQ en aproximadamente el 8,8%, el 7,1% y el 3,5% de las ocasiones, respectivamente. Por otra parte, las bacterias anaerobias como *Bacteroides fragilis* se encuentran como patógenos del sitio quirúrgico en menos del 3% de los casos.

## FUENTES ENDÓGENAS Y EXÓGENAS DE CONTAMINACIÓN INTRAOPERATORIA

Históricamente se ha considerado que la mayoría de las ISQ procedían de la flora endógena del propio paciente, de la piel, de la faringe o del tracto gastrointestinal. Por ejemplo, las operaciones quirúrgicas vasculares, ortopédicas o plásticas afectan con frecuencia a la piel o a las estructuras cutáneas, y por tanto, en caso de infección, se suele encontrar flora grampositiva. En cambio, en las operaciones de cirugía general que afectan al tracto gastrointestinal, los gérmenes gramnegativos tienen mayor participación. Por otro lado, la contaminación exógena puede ocurrir dentro del entorno intraoperatorio como resultado de la contaminación de instrumentos, fallos en la técnica aséptica o transmisión por los miembros del equipo quirúrgico. Estudios realizados en la institución de los autores han demostrado que en el aire de las salas de operaciones se

encuentran patógenos quirúrgicos potenciales, tanto grampositivos como gramnegativos<sup>10,14</sup>. Como resultado de estas observaciones, es necesario un esfuerzo especial para asegurar que los dispositivos biomédicos (implantes ortopédicos, mallas, etc.) tienen un contacto limitado con el aire del quirófano durante su inserción.

Se ha comprobado que la dosis infecciosa necesaria para producir una ISQ postoperatoria en una herida quirúrgica limpia oscila alrededor de 5 log<sub>10</sub> unidades formadoras de colonias o más por gramo de tejido<sup>15</sup>. Esta cifra procede de estudios realizados en modelos experimentales de infección en animales. Sin embargo, el tamaño del inóculo necesario para producir una infección disminuye en presencia de un cuerpo extraño inerte en la herida. Se ha sugerido que 100 microorganismos o menos por gramo de tejido pueden ser suficientes para producir una infección relacionada con dispositivos biomédicos<sup>16</sup>. Por desgracia, los pacientes candidatos a cirugía en 2008 con frecuencia eran de alto riesgo, a menudo presentaban enfermedad multiorgánica y mostraban niveles variables de anergia. Por tanto, es probable que los pacientes con una función disminuida de las células fagocíticas y una capacidad deficiente de curación de las heridas, como ocurre en los pacientes diabéticos, experimenten un riesgo más alto de infección; la dosis umbral de microbios para producir una infección postoperatoria en esta población de pacientes no está tan bien definida.

## FACTORES DE RIESGO PROBLEMÁTICOS ASOCIADOS A LAS INFECCIONES DEL SITIO QUIRÚRGICO

Los análisis univariable y multivariable se han usado para analizar la asociación de factores de riesgo conocidos con el desarrollo subsiguiente de una infección del sitio quirúrgico. La tabla 31-2 enumera varios factores que pueden influir en el riesgo de desarrollar una infección del sitio quirúrgico. Estudios científicos previos han demostrado que los pacientes con hiperglucemia tienen una disminución de la actividad de los leucocitos y una curación deficiente de las heridas<sup>17-19</sup>. Estudios recientes han documentado la relación entre hiperglucemia e infección en los pacientes críticos<sup>20-22</sup>. La edad avanzada históricamente se ha considerado un factor de riesgo para la infección después de la cirugía; sin embargo, en la práctica es difícil diferenciar entre la edad avanzada y las comorbilidades que a menudo afectan al paciente anciano y que predisponen a la infección<sup>23</sup>. Los factores de riesgo asociados a la infección del sitio quirúrgico

**Tabla 31-2.** Factores de riesgo relacionados con el paciente (intrínsecos) y relacionados con el tratamiento (extrínsecos) para la infección del sitio quirúrgico

Factores relacionados con el paciente	Factores relacionados con el tratamiento
Sexo	Entorno de la herida quirúrgica
Edad	Lavado quirúrgico
Estado nutricional	Preparación quirúrgica de la piel
Diabetes/hiperglucemia	Eliminación del vello
Tabaco	Duración de la cirugía
Gravedad de la enfermedad/ puntuación ASA	Profilaxis perioperatoria
Inmunocompetencia	Ventilación del quirófano
Peso	Drenajes y compresas
Presencia de otras infecciones	Vestidos y paños quirúrgicos
Hipotermia perioperatoria	Hemostasia deficiente
Enfermedad maligna	Espacio muerto
Colonización microbiana	Traumatismo tisular

De Mangram AJ, Horan TC, Pearson ML, y cols. *The Hospital Infection Control Practice Advisory Committee: Guidelines for the prevention of surgical site infections*. Am J Infect Control 1999;27:97-134.

gico se pueden clasificar como relacionados con el paciente o con el tratamiento<sup>24,25</sup>. Dos publicaciones recientes han documentado que la obesidad (índice de masa corporal > 30) es un factor de riesgo importante relacionado con la aparición de ISQ<sup>26,27</sup>. La explicación probable para este mayor riesgo reside en la comorbilidad del paciente (diabetes mellitus), los factores fisiológicos, como la hipoperfusión que provoca un flujo sanguíneo reducido, la disminución de la tensión de oxígeno en los tejidos adiposos y el gran volumen de distribución que puede reducir la distribución de la profilaxis antimicrobiana perioperatoria<sup>28</sup>. Los esfuerzos actuales para reducir el riesgo de infección del sitio quirúrgico bajo los auspicios y con la colaboración del SCIP se han centrado en factores de riesgo selectivos relacionados con el paciente y con el tratamiento, como el control de la glucemia, la eliminación correcta del vello y la profilaxis antimicrobiana apropiada.

Otra área de controversia continua es el papel que desempeña la colonización nasal por *S. aureus* en el desarrollo de una infección postoperatoria del sitio quirúrgico. La mupirocina, un antibiótico tópico, se ha mostrado efectivo para eliminar los *S. aureus* de las fosas nasales de los pacientes y de los profesionales sanitarios. Este fármaco se ha utilizado recientemente en algunos servicios quirúrgicos, combinado con la realización de cultivos de reconocimiento para identificar a los pacientes colonizados por MRSA antes de operaciones quirúrgicas electivas<sup>29,30</sup>. La respuesta a estas observaciones ha sido la aplicación de protocolos de descolonización en pacientes seleccionados. Un estudio en pacientes cardiorrácicos ha sugerido que la aplicación preoperatoria de mupirocina nasal reduce el riesgo de ISQ<sup>31</sup>. Sin embargo, un informe reciente de un Veterans Administration Hospital demostró con claridad que la aplicación de mupirocina para controlar la infección endémica por MRSA provocó el aislamiento de cepas de *S. aureus* con un nivel alto de resistencia a la mupirocina<sup>32</sup>. Todavía no se ha demostrado el papel exacto de este fármaco en los pacientes quirúrgicos. Está claro que ser portador de *S. aureus* parece ser un factor de riesgo independiente significativo para la infección del sitio quirúrgico después de determinadas operaciones; sin embargo, se necesitan más estudios para evaluar el uso más efectivo y juicioso de la mupirocina en los pacientes quirúrgicos.

También se ha sugerido que varios factores relacionados con el tratamiento contribuyen al riesgo de infecciones del sitio quirúrgico. El medio de la herida quirúrgica es un factor obvio; las operaciones que afectan al tracto gastrointestinal exponen la herida a la contaminación potencial de una miríada de poblaciones microbianas, mientras que una biopsia de mama conllevará un riesgo mucho menor de contaminación. Una concentración eficaz de antimicrobiano en el tejido (herida) durante el periodo intraoperatorio desempeña un papel obvio en la resolución de la potencial contaminación de la herida y es el tema de estudio de una iniciativa nacional actual (SCIP).

## COMPARACIÓN ENTRE CIRUGÍA LAPAROSCÓPICA Y OPERACIONES QUIRÚRGICAS ABIERTAS: ¿ES IGUAL EL RIESGO DE INFECCIÓN?

Durante más de 30 años, el sistema NNIS (conocido ahora como National Healthcare Safety Network [NHSN]) ha estado colaborando con el CDC para obtener datos nacionales sobre infecciones nosocomiales<sup>33</sup>. Los datos los comunican los hospitales participantes de forma voluntaria para estimar la magnitud del riesgo nosocomial en Estados Unidos y para monitorizar las tendencias de las infecciones y los factores de riesgo. Los datos derivados de este programa se usan para establecer los umbrales de determina-

das infecciones relacionadas con el hospital, entre ellas las ISQ. Se recoge información detallada de cada paciente infectado, como las características demográficas, las infecciones y los factores de riesgo relacionados, los patógenos y sus susceptibilidades a los antimicrobianos, y la evolución. El objetivo de la NHSN es usar estos datos de vigilancia para desarrollar y evaluar estrategias para poder prevenir y controlar las infecciones nosocomiales. Los datos recogidos permiten el cálculo de tasas de infección específicas de riesgo, que pueden ser usadas tanto por los hospitales como por los planificadores de la atención sanitaria nacional, para establecer prioridades en sus programas de control de infección y para evaluar la eficacia de estos programas. El índice de riesgo comprende tres variables: tiempo operatorio, puntuación de la American Society of Anesthesiologists (ASA) y clase de herida. Por ejemplo, un paciente cuya intervención cae fuera del percentil 75 de duración de la operación se considera en riesgo de infección de la herida y se le asigna una puntuación de riesgo de 1. Si tiene una puntuación ASA 3 o mayor, recibirá otro punto de riesgo. Por último, si este paciente se somete a cirugía limpia-contaminada o sucia, se le asignará otro punto adicional de riesgo. Por tanto, en teoría nuestro paciente puede tener un índice de riesgo variable entre 0 (sin factores de riesgo) y 3 (el riesgo más alto)<sup>2</sup>. A mayor índice de riesgo, mayor el peligro de desarrollar una infección del sitio quirúrgico.

El uso de un laparoscopio se ha incorporado en el índice de riesgo de ISQ del NNIS. En general, se acepta que a igualdad de otros factores de riesgo, la colecistectomía, la apendicectomía y las operaciones gástricas laparoscópicas tienen una tasa de ISQ menor que las intervenciones abiertas equiparables, especialmente en los pacientes con bajo índice de riesgo. Los datos del NNIS presentados en la tabla 31-3 ilustran este punto y demuestran que en los estratos de riesgo más bajo (0), la tasa de infección umbral media para la apendicectomía, la colecistectomía y la cirugía gástrica realizadas mediante laparoscopia son inferiores a la tasa esperada para un procedimiento quirúrgico abierto similar. Sin embargo, conforme aumenta el índice de riesgo, las tasas mínimas de las cirugías abierta y laparoscópica para estas intervenciones convergen hasta hacerse esencialmente iguales. Sin embargo, se da una

**Tabla 31-3.** Tasas de infección del sitio quirúrgico (ISQ) y categorías de índice de riesgo para operaciones quirúrgicas generales abiertas y laparoscópicas seleccionadas

Procedimiento	Operaciones abiertas		Operaciones laparoscópicas	
	Índice de riesgo	Tasa de ISQ media (conjunta)	Índice de riesgo	Tasa de ISQ
Apendicectomía	0	1,3	0	0,7
Apendicectomía	2 o 3	4,6	2	3,3
Colecistectomía	0	0,7	0	0,7
Colecistectomía	2	3,3	2	3,3
Intestino delgado	1	7,1	-	-
Intestino delgado	2	8,6	-	-
Colon	1	5,7	1	5,6
Colon	3	11,3	3	11,2
Gástrico	0	2,6	0	0,7
Gástrico	2 o 3	8,3	2 o 3	8,3
Herniorrafia	0	0,8	-	-
Herniorrafia	2 o 3	4,5	-	-

De Nosocomial Infections Surveillance (NNIS) System Report: Data summary from January 1992 through June 2004, issued October 2004. Am J Infect Control 2004;32:470-485.

excepción en la apendicectomía realizada por laparoscopia, donde la tasa umbral laparoscópica es menor (3,3) para los pacientes con índice de riesgo 2, que la de los casos abiertos (4,6) con el mismo índice de riesgo. Por desgracia, en la actualidad el conjunto de datos laparoscópicos del NNIS está limitado a cuatro categorías de procedimientos quirúrgicos, aunque se considera probable que el futuro crecimiento de los programas laparoscópicos hospitalarios aumente de forma significativa este conjunto de datos.

Dos trabajos publicados al principio de la era laparoscópica sugirieron que uno de los beneficios asociados con la cirugía mínimamente invasiva era la reducción de la tasa de infecciones postoperatorias<sup>34,35</sup>. Varios ensayos clínicos aleatorizados han documentado la disminución de los eventos adversos (morbilidad) después de la colecistectomía, la resección colorrectal, la apendicectomía, la resección gástrica y la esplenectomía laparoscópicas<sup>36-38</sup>. Aunque la cirugía mínimamente invasiva provocó un cambio revolucionario en el tratamiento de los pacientes quirúrgicos, todavía se producen complicaciones infecciosas, y cuando ocurren, suelen causar problemas serios. Un grupo de Buenos Aires que comunicó 1.577 colecistectomías laparoscópicas documentó 294 casos (18,6%) de contaminación biliar intraperitoneal que originaron 15 (5,1%) infecciones del sitio quirúrgico umbilical. La tasa de infección en los casos sin perforación de la vesícula biliar fue del 1,3% (17 casos). La curación de la herida en el grupo sin lesión de la vesícula biliar se produjo sin complicaciones, mientras que 3 de los 15 casos con fuga biliar presentaron infección persistente durante 2-8 meses y requirieron una segunda operación para eliminar cálculos del retroperitoneo o del tejido subcutáneo<sup>39</sup>. Un interesante artículo publicado recientemente por investigadores del CDC examinó el impacto de la colecistectomía laparoscópica sobre las infecciones postoperatorias del sitio quirúrgico. Se realizó un análisis epidemiológico sobre los datos recogidos durante 7 años por hospitales participantes en el NNIS. Se recogieron datos demográficos de 54.504 colecistectomías en régimen de ingreso; se hicieron 18.079 operaciones abiertas y 36.425 laparoscópicas. El número de colecistectomías laparoscópicas realizadas en los hospitales del NNIS aumentó desde el 59% en 1992 hasta el 79% en 1999. En total se comunicaron 554 (1%) ISQ durante este periodo de estudio de 7 años. La localización más común de la infección en ambos grupos fue la superficial; sin embargo, el número de infecciones de órgano o espacio operatorio fue más alto en el grupo laparoscópico que en el grupo abierto (48% frente a 36%,  $p < 0,006$ ). En total, la tasa de infección específica de sitio quirúrgico fue sustancialmente inferior en el grupo laparoscópico (0,15 por 100 operaciones) comparado con el grupo abierto (0,87 por 100 operaciones;  $p < 0,001$ ). Los principales patógenos fueron grampositivos en ambos grupos. La mayoría de las ISQ en cirugía abierta se detectaron durante la hospitalización, mientras que la mayoría de las ISQ en el grupo laparoscópico se detectaron durante el seguimiento posterior al alta o durante un reingreso. Aunque el riesgo global de ISQ se consideró bajo en el grupo laparoscópico, varios factores de riesgo se identificaron como predictores independientes de infección del sitio quirúrgico después de la laparoscopia: duración de la operación, edad superior a 60 años, herida sucia o contaminada, puntuación ASA 3 o más y la realización de múltiples procedimientos a través de la misma incisión ( $p < 0,001$ )<sup>40</sup>. Los resultados de este estudio tienen varias implicaciones para la reducción del riesgo en los pacientes sometidos a una operación laparoscópica, incluido el papel de la profilaxis antimicrobiana.

Un grupo francés realizó un metaanálisis para analizar la influencia de la apendicectomía abierta comparada con la laparoscópica en el desarrollo de infecciones de la herida. En su análisis, la incidencia de infección de la herida osciló desde el 0% hasta el 10% en el grupo laparoscópico, frente al 2% y el 14,3% en el grupo abierto.

En conjunto, la incidencia de infección fue 3 veces más baja en el grupo laparoscópico que en la apendicectomía abierta<sup>41</sup>. La incidencia de implantación de dispositivos biomédicos ha aumentado de forma espectacular a lo largo de los 15 últimos años en todos los servicios quirúrgicos y muchos de esos dispositivos se colocan ahora endoscópicamente. La incidencia de infección de la malla durante la reparación abierta de hernias es muy variable y depende de los factores de riesgo del paciente y del sitio. Esta incidencia ha oscilado entre el 0,8% y el 3%, según las series. Un grupo de investigadores quirúrgicos de Nueva York comunicó una tasa de infección de la malla inguinal del 0,17% después de la cirugía laparoscópica. Este grupo ha sugerido dos razones posibles para esta baja tasa. En primer lugar, el dispositivo se introdujo de forma aséptica a través del trocar, evitando el contacto con la incisión. En segundo lugar, la malla se implantó a cierta distancia de la incisión, lo que también puede evitar la contaminación de la herida<sup>42</sup>. Estas suposiciones son interesantes y pueden tener implicaciones. Los estudios realizados en el laboratorio del autor sugieren que la contaminación de la herida y del dispositivo puede ocurrir después de la siembra microbiana desde la mascarilla quirúrgica tradicional (conocido como *venting*)<sup>10</sup>. Por tanto, un beneficio teórico de la colocación laparoscópica del dispositivo puede ser el acceso limitado a través de la incisión y la protección (secuestro) del dispositivo respecto a la contaminación del medio ambiente (quirófano) en el momento de la implantación.

Aunque el papel de la cirugía laparoscópica para el cáncer colorrectal ha causado alguna controversia, un metaanálisis reciente de 2.071 pacientes sometidos a cirugía rectal laparoscópica o abierta sugiere determinados beneficios asociados a la técnica laparoscópica. Además de una mejor recuperación postoperatoria medida por el retorno del ritmo intestinal normal y una estancia hospitalaria más corta, existió una diferencia significativa en la tasa de infección de herida entre las resecciones abdominoperineales laparoscópicas (0%) y abiertas (13,9%)<sup>43</sup>. Otras observaciones de la experiencia en el centro del autor sugieren que la derivación en Y de Roux para la obesidad mórbida, la extracción de riñón donante y la esplenectomía laparoscópicas son claramente superiores a la laparotomía estándar en lo que respecta a complicaciones postoperatorias como la infección del tracto urinario, infecciones del sitio quirúrgico y complicaciones respiratorias. Aunque la gran mayoría de los cirujanos abdominales laparoscópicos suscriben el argumento de que la cirugía laparoscópica se asocia con una menor tasa de infección, los datos no son tan claros para otros cirujanos endoscópicos. Datos de la Cleveland Clinic (1996-1998) sugieren que no hubo diferencia en la tasa de infección global o de la incisión profunda en pacientes sometidos a operaciones cardíacas mínimamente invasivas (1,9 por 100 casos,  $n = 1.400$ ) en comparación con la cirugía a corazón abierto tradicional (1,7 por 100 casos,  $n = 9.633$ )<sup>44</sup>.

## FUNDAMENTOS DE LA PROFILAXIS ANTIMICROBIANA: CONSIDERACIONES PARA LA CIRUGÍA LAPAROSCÓPICA

En 2002, los Centers for Medicare and Medicaid Services (CMS) iniciaron el proyecto Surgical Infection Prevention (SIP), en un esfuerzo para disminuir la morbilidad y la mortalidad nacionales relacionadas con las infecciones del sitio quirúrgico. Esta iniciativa ha estimulado el desarrollo de un proyecto de amplia colaboración con participación de sociedades federales, científicas y profesionales, el Surgical Care Improvement Project (SCIP), para reducir las tasas de morbilidad y mortalidad quirúrgicas en un 25% el año 2010. Se persigue promover la mejoría de la profilaxis antimicrobiana quirúrgica, y se han desarrollado tres mediciones de rendimiento para la vigilancia nacional y la mejoría de la calidad:



1. Proporción de pacientes que reciben profilaxis antimicrobiana 1 hora antes de la incisión quirúrgica.
2. Proporción de pacientes que reciben profilaxis antimicrobiana conforme con las guías publicadas actuales.
3. Proporción de pacientes en los que la profilaxis antimicrobiana se suspende antes de 24 horas.

Es importante señalar que la Joint Commission for Accreditation of Healthcare Organization (JCAHO) aceptó en 2004 estas tres normas de rendimiento, y se espera que los hospitales demuestren su cumplimiento. El cumplimiento de cada hospital (y la comparación con otros hospitales) de estas y otras normas de calidad se puede ver en la página web del CMS ([www.hospitalcompare.hhs.gov](http://www.hospitalcompare.hhs.gov)). Estas tres medidas fueron desarrolladas para determinadas operaciones quirúrgicas, como el *bypass* coronario, la cirugía vascular, las operaciones colorrectales, la prótesis total de una articulación y la histerectomía abdominal/vaginal, pero las medidas de rendimiento han sido adoptadas por otros servicios quirúrgicos y son apropiadas para intervenciones laparoscópicas y abiertas. Es importante señalar que, en el futuro, no comunicar el cumplimiento de estas medidas de rendimiento conducirá a la supresión (penalización) del 2% del reembolso del Medicare.

El mérito científico de una profilaxis antimicrobiana apropiada se conoce desde hace más de 40 años<sup>45,46</sup>. Los trabajos de los primeros investigadores documentaron con claridad lo que se ha convertido en el fundamento de la correcta profilaxis antimicrobiana quirúrgica: debe existir una concentración eficaz de antibiótico en la herida antes de la contaminación de la incisión. El clásico estudio clínico realizado por Classen y cols. a principios de la década de 1990 validó el impacto de estudios anteriores al demostrar que, si no se administra el fármaco profiláctico en el momento oportuno, aumentaba la tasa de infección del sitio quirúrgico<sup>47</sup>. Una profilaxis antimicrobiana apropiada requiere que se produzcan tres eventos distintos pero relacionados, ya que, en caso contrario, disminuye el beneficio tangible de la administración perioperatoria de antibióticos. En primer lugar, el antibiótico se debe administrar dentro de la hora previa a la incisión quirúrgica, ya que en caso contrario se pierde el beneficio máximo<sup>47</sup>. Este componente cronológico depende de la farmacocinética del antibiótico, y el intervalo de 1 hora es óptimo para fármacos como la cefazolina<sup>48</sup>.

En segundo lugar, la dosis se debe basar en el peso del paciente. Los datos clínicos sobre este tema son escasos y pocas veces se administra una dosis profiláctica basada en el peso (mg/kg). Como regla general, los pacientes quirúrgicos de la institución del autor que pesan menos de 70 kg reciben una dosis profiláctica de 1 g, mientras que aquellos con peso superior a 70 kg reciben 2 g. Esta estrategia de dosificación, sin embargo, puede no ser adecuada para algunos pacientes, en particular para aquellos con un índice de masa corporal (IMC) por encima de 40. Un estudio realizado en la institución del autor con pacientes sometidos a derivación en Y de Roux abierta o laparoscópica por obesidad mórbida (IMC entre 40 y 92) reveló una disminución de las concentraciones séricas y tisulares de cefazolina después de una dosis de 2 g administrada durante la hora previa a la incisión. Incluso en los pacientes que necesitaron una segunda dosis intraoperatoria, las concentraciones tisulares y séricas al cerrar la herida fueron subterapéuticas en la mayoría de los pacientes bariátricos<sup>28</sup>. En general, existe escasez de datos sobre la dosificación de antimicrobianos en los pacientes obesos. Parece claro que las recomendaciones empíricas de dosificación usadas por la mayoría de los cirujanos durante los 30 últimos años (en especial para los pacientes bariátricos) son probablemente inadecuadas para los pacientes actuales, que tienen IMC más altos<sup>49,50</sup>. Es posible que en determinados pacientes (IMC > 50) se necesite una dosis pro-

láctica perioperatoria mayor (3 g) para conseguir niveles séricos y tisulares intraoperatorios adecuados.

Una consideración final se refiere a la duración de la administración postoperatoria de antibióticos. ¿Existen excepciones a la regla? Datos de estudios realizados en cirugía cardiorrástica, ortopédica, vascular periférica y colorrectal no demuestran ningún beneficio si se continúa con la profilaxis antibiótica más allá del periodo intraoperatorio<sup>51-56</sup>. Parece que, incluso cuando se inserta un dispositivo biomédico como un injerto vascular, un implante ortopédico o una malla abdominal, no se obtiene sistemáticamente un beneficio si se continúa la profilaxis después de la salida del quirófano. La tercera medida de rendimiento del CMS (proporción de pacientes en los que se suspende la terapia antimicrobiana antes de 24 horas) representa una ampliación liberal del principio de la duración de los antibióticos<sup>57</sup>. Desde una perspectiva puramente económica, la profilaxis antimicrobiana con una sola dosis también debe suponer en la mayoría de las circunstancias un ahorro significativo en los gastos de farmacia del hospital<sup>58</sup>.

Un análisis retrospectivo del National Surgical Infection Prevention Project en 34.133 pacientes quirúrgicos del Medicare atendidos en 2.960 hospitales de agudos, sugirió la existencia de muchas oportunidades para mejorar el uso de la profilaxis antimicrobiana en los pacientes quirúrgicos. A pesar de que se emplearon los fármacos profilácticos recomendados en el 92,6% de los pacientes quirúrgicos, la dosis profiláctica se administró dentro de la hora previa a la incisión en el 55,7% de los casos y sólo en el 40,7% de los pacientes se suspendió el antibiótico profiláctico dentro de las primeras 24 horas de la cirugía<sup>59</sup>. De acuerdo con estas observaciones, parece que en la gran mayoría de los hospitales de agudos de Estados Unidos no se cumplen las medidas de rendimiento del CMS.

¿Es la profilaxis antimicrobiana un componente necesario de todas las intervenciones quirúrgicas laparoscópicas? La respuesta depende mucho de varios factores, algunos de los cuales se han examinado en una sección previa. La decisión de utilizar la profilaxis antimicrobiana durante la cirugía laparoscópica se debe basar en los factores de riesgo intrínsecos del paciente, el riesgo de contaminación de la herida, la comorbilidad del paciente y la experiencia clínica. ¿Qué se puede decir de las intervenciones que ya tienen una tasa de infección relativamente baja, como la colecistectomía laparoscópica? Varios trabajos han investigado el papel de la profilaxis antimicrobiana en la colecistectomía laparoscópica. Un estudio prospectivo bien controlado de Higgins y cols. sugiere que el uso de antibióticos profilácticos en los pacientes sometidos a colecistectomía laparoscópica no está justificado; la administración de una sola dosis profiláctica de cefazolina o cefotetán no disminuyó una tasa de infección ya baja<sup>59</sup>. La mayoría de los pacientes de este estudio pertenecían a las clases de riesgo 0 o 1. Tres estudios recientes (dos prospectivos, uno retrospectivo) con participación de un total de 2.063 pacientes han llegado a conclusiones similares, lo que sugiere que la profilaxis antimicrobiana sistemática no está justificada en la mayoría de las colecistectomías laparoscópicas<sup>60-62</sup>. Sin embargo, los autores indicaron que ciertos factores de riesgo podían requerir profilaxis con dosis únicas de antimicrobianos, como los pacientes que presentan algún cólico hepático dentro de los 30 días previos a la cirugía, los pacientes diabéticos u otras situaciones de alto riesgo. Dellinger ha definido al paciente laparoscópico de alto riesgo como un individuo con más de 60 años que se presenta con cálculos en el conducto biliar común, obstrucción biliar, colecistitis aguda reciente o cirugía previa del tracto biliar<sup>63</sup>.

Se debe aplicar un razonamiento similar para decidir si se usa la profilaxis antimicrobiana durante la reparación laparoscópica de una hernia. También en este caso los factores de riesgo del paciente deben

influir siempre en la decisión. Como se ha discutido en una sección previa, la obesidad siempre se debe considerar un factor de riesgo potencial para la infección, puesto que con frecuencia es difícil conseguir la antisepsia cutánea concienzuda en el paciente obeso. En ausencia de obesidad, la diabetes o la hiperglucemia pueden ser otra causa para considerar una dosis única de profilaxis antimicrobiana, puesto que la función de los granulocitos disminuye en el estado hiperglucémico, alterando las propiedades fagocíticas de estas células en el lecho de la herida. Por último, la profilaxis antimicrobiana siempre se debe considerar durante cualquier intervención laparoscópica en la que exista la posibilidad de contaminación de la herida, sobre todo si incluye procedimientos gastrointestinales proximales o distales.

El fármaco antimicrobiano seleccionado para la profilaxis quirúrgica debe ser similar a los medicamentos utilizados para procedimientos quirúrgicos abiertos, con una advertencia importante. La selección de un fármaco profiláctico para una cirugía tradicional o laparoscópica estará influida en el futuro por las medidas de rendimiento de los CMS (JCAHO). La tabla 31-4 enumera los fármacos actuales y la pauta de dosificación de antibióticos aprobada para estos casos. Estos fármacos son los únicos que han sido considerados apropiados para la profilaxis antimicrobiana por los CMS y por la

JCAHO y se basan en pautas publicadas (basadas en la evidencia)<sup>64</sup>. En el pasado se usaron las cefalosporinas de segunda generación cefotetán y cefoxitina para operaciones limpias/contaminadas debido a su actividad de amplio espectro. Por desgracia, se ha detectado una menor administración de estos dos fármacos en varias regiones del país. Recientemente ha surgido un cierto interés por el empleo del ertapenem como fármaco profiláctico alternativo sustituto del cefotetán. El ertapenem es un fármaco parenteral administrado una sola vez al día con actividad de amplio espectro contra bacterias grampositivas y gramnegativas aerobias y anaerobias. Un reciente ensayo clínico doble ciego aleatorizado en 1.002 pacientes sometidos a cirugía colorrectal electiva comparó la seguridad y la eficacia del ertapenem y el cefotetán, y demostró que el ertapenem era un fármaco profiláctico superior comparado con el cefotetán<sup>65</sup>. En muchos aspectos, el ertapenem es un fármaco profiláctico ideal para operaciones colorrectales contaminadas o sucias. Su semivida larga, que permite la cobertura terapéutica de 24 horas, encaja dentro de las medidas de rendimiento propuestas por los CMS y la JCAHO. El ertapenem fue reconocido por los CMS en 2007 como un fármaco apropiado para la profilaxis antimicrobiana en operaciones quirúrgicas limpias-contaminadas, contaminadas y sucias. Es evidente

**Tabla 31-4.** Fármacos antimicrobianos apropiados para procedimientos quirúrgicos laparoscópicos\*

Operación quirúrgica	Antibiótico preferido (dosis única i.v.)	Antibiótico alternativo para alergia a penicilina potencialmente letal (dosis única i.v.)
Cardiororácica Bypass coronario Sustitución/reparación de válvula	Cefuroxima 1,5 mg	Clindamicina 900 mg o Vancomicina 15 mg/kg × __ kg = __ mg (redondear a los 250 mg más próximos)
Cirugía general Apendicectomía	Cefotetán 1 g (< 70 kg) Cefotetán 2 g (≥ 70 kg)	Metronidazol 500 mg + gentamicina 2,5 mg/kg × __ kg = __ mg (redondear a los 10 mg más próximos) (cobertura contra gramnegativos)
Cirugía general Operaciones limpias Esofágicas Gastroduodenal/estómago Intestino delgado Limpias-contaminadas/contaminadas Colorrectal	Cefazolina 1 g (< 70 kg) Cefazolina 2 g (≥ 70 kg)  Cefotetán 1 g (< 70 kg) Cefotetán 2 g (≥ 70 kg) o Ertapenem 1 g	Clindamicina 900 mg   Metronidazol 500 mg + gentamicina 2,5 mg/kg × __ kg = __ mg (redondear a los 900 mg más próximos)
Cirugía general Páncreas/Whipple Hígado/biliar	Ciprofloxacino 400 mg	Ciprofloxacino 400 mg
ORL Operación limpia	Penicilina G 2 millones de unidades (< 70 kg) Penicilina G 4 millones de unidades (≥ 70 kg)	Clindamicina 900 mg
ORL Laringectomía, otros cánceres de cabeza y cuello	Ampicilina/sulbactam 3 g o Cefotetán 1 g (< 70 kg) Cefotetán 2 g (≥ 70 kg)	Clindamicina 900 mg
Ginecología/obstetricia Cesárea abdominal/vaginal	Cefazolina o cefotetán 1 g (< 70 kg) Cefazolina o cefotetán 2 g (≥ 70 kg) Cefazolina 2 g (≥ 70 kg)	Clindamicina 900 mg
Neurocirugía Craneotomía/derivación Cirugía espinal	Cefazolina 1 g (< 70 kg) Cefazolina 2 g (≥ 70 kg)	Clindamicina 900 mg o Vancomicina 15 mg/kg × __ kg = __ mg (redondear hasta los 250 mg más cercanos)
Cirugía oral Fracturas mandibulares	Penicilina G 2 millones unidades (< 70 kg) Penicilina G 4 millones unidades (≥ 70 kg)	Clindamicina 900 mg
Ortopedia Cirugía espinal Cadera/rodilla completa	Cefazolina 1 g (< 70 kg) Cefazolina 2 g (≥ 70 kg)	Clindamicina 900 mg o Vancomicina 15 mg/kg × __ kg = __ mg (redondear a los 250 mg más próximos)

**Tabla 31-4. Fármacos antimicrobianos apropiados para procedimientos quirúrgicos laparoscópicos\* (Cont.)**

Ortopedia/traumatología Reparación de fractura Fractura abierta	Cefazolina 1 g (< 70 kg) Cefazolina 2 g (≥ 70 kg) + gentamicina 2,5 mg/kg × __ kg = __ mg (redondear a los 10 mg más próximos) (cobertura contra gramnegativos)	Clindamicina 900 mg + gentamicina 2,5 mg/kg × __ kg = __ mg (redondear a los 10 mg más próximos) (cobertura contra gramnegativos)
Cirugía plástica	Cefazolina 1 g (< 70 kg) Cefazolina 2 g (≥ 70 kg)	Clindamicina 900 mg o Vancomicina 15 mg/kg × __ kg = __ mg (redondear a los 250 mg más próximos)
Cirugía torácica Lobectomía, traqueostomía	Cefuroxima 1,5 g	Clindamicina 900 mg
Traumatismo penetrante abdominal	Ampicilina/sulbactam 3 g o Ertapenem 1 g	Clindamicina 900 mg + gentamicina 2,5 mg/kg × __ kg = __ mg (redondear a los 10 mg más próximos) (cobertura gramnegativa)
Trasplante: riñón	Cefazolina 1 g (< 70 kg) Cefazolina 2 g (≥ 70 kg)	Clindamicina 900 mg
Trasplante: hígado	Cefazolina 2 g o Ertapenem 1 g	Ciprofloxacino 400 mg
Trasplante: riñón/páncreas	Imipenem/cilastatina 500 mg + vancomicina 18 mg/kg × __ kg = __ mg (redondear a los 250 mg más próximos) + fluconazol 400 mg v.o. (en la planta)	Ciprofloxacino 400 mg + vancomicina 18 mg/kg × __ kg = __ mg (redondear a los 250 mg más próximos) + fluconazol 400 mg v.o. (en la planta)
Trasplante: corazón/pulmón	Cefuroxima 1,5 g	Vancomicina 18 mg/kg × __ kg = __ mg (redondear a los 250 mg más próximos)
Urología: prostatectomía	Cefazolina 1 g (< 70 kg) Cefazolina 2 g (≥ 70 kg) o Ciprofloxacino 400 mg	Ciprofloxacino 400 mg
Urología: endoprótesis/ esfínteres	Cefazolina 1 g (< 70 kg) Cefazolina 2 g (≥ 70 kg)	Clindamicina 900 mg
Vascular/endovascular	Cefazolina 1 g (< 70 kg) Cefazolina 2 g (≥ 70 kg) o Cefuroxima 1,5 g o Vancomicina 15 mg/kg × __ kg = __ mg (redondear a los 250 mg más próximos)	Clindamicina 900 mg i.v. una vez o Vancomicina 15 mg/kg × __ kg = __ mg (redondear a los 250 mg más próximos)

\*Selección de antimicrobianos basada en fármacos aprobados por el Center for Medicare and Medical Services (CMS) y la Joint Commission for Accreditation of Healthcare Organizations (JCAHO), usados en el Froedtert Hospital, Milwaukee, WI, 2008.

Selecciones basadas parcialmente en Fry D: *The surgical infection prevention project: Processes, outcomes and future impact*. Surg Infect 2006;7:517; Bratzler DW, Houck PM: *Antimicrobial prophylaxis for surgery: An advisory statement from the National Surgical Prevention Project*. Clin Infect Dis 2004;38:1706.

que los resultados de este ensayo clínico publicado recientemente han favorecido un amplio soporte para incluir el ertapenem como una de las elecciones lógicas de profilaxis antimicrobiana en cirugía abdominal o colorrectal.

La actual iniciativa nacional para mejorar la administración (cronología, elección y duración) de la profilaxis antimicrobiana cuenta con un amplio soporte de organizaciones públicas, profesionales y gubernamentales. En el pasado, el cumplimiento institucional (por las autoridades sanitarias) del enorme conjunto de pruebas que apoyan los principios cardinales de una profilaxis antimicrobiana apropiada ha recibido una atención mínima. En parte, la dificultad para aplicar un programa eficaz reside en una cuestión de propiedad. ¿Quién asegura que el paciente recibe el antibiótico correcto, en el momento oportuno y durante el tiempo necesario? El problema se puede resumir mejor del modo siguiente: los sistemas de administración actuales que aseguran que los pacientes reciben una profilaxis antimicrobiana apropiada son lamentablemente inadecuados y cambiar estos procedimientos requiere la voluntad de los hospitales para rediseñar el sistema de forma que la profilaxis antimicrobiana se convierta en una priori-

dad institucional. Esto requerirá la colaboración de cirujanos, enfermeras, farmacéuticos y administradores del hospital<sup>66</sup>. La revolución laparoscópica ha tenido un impacto significativo sobre la administración de un cuidado quirúrgico de calidad. Los resultados adversos, sin embargo, pueden anular con rapidez el impacto beneficioso de la tecnología innovadora. Por tanto, la profilaxis antimicrobiana sigue siendo una estrategia complementaria importante para reducir el riesgo de infección del sitio quirúrgico, incluso en la era de la cirugía laparoscópica.

## Bibliografía

1. Mangram AJ, Horan TC, Pearson ML, et al: The Hospital Infection Control Practice Advisory Committee: Guidelines for the prevention of surgical site infections. Am J Infect Control 1999;27:97-134.
2. Engemann JJ, Carmeli Y, Cosgrove SE, et al: Adverse and economic outcomes attributable to methicillin-resistance among patients with Staphylococcus aureus surgical site infection. Clin Infect Dis 2003;36:592-598.
3. National Nosocomial Infections Surveillance (NNIS) System Report, data summary from January 1992 through June 2004, issued October 2004. Am J Infect Control 2004;32:470-485.



4. Edmiston CE: Surgical site infection control in the critical care environment. In Rello J, Vanes J, Kollef M (eds): *Critical Care Infectious Disease*. Boston, Kluwer Academic Press, 2001, pp 817–831.
5. Shoemaker CP: Changes in the general surgical workload, 1991–1999. *Arch Surg* 2003;138:417–426.
6. Zhan C, Miller MR: Excess length of stay, charges, and mortality attributable to medical injuries during hospitalization. *JAMA* 2003;290:1868–1874.
7. Seal LA, Paul-Cheadle D: A systems approach to preoperative surgical patient skin preparation. *Am J Infect Control* 2004;32:57–62.
8. Kirkland KB, Briggs JP, Trivette SL, et al: The impact of surgical site infections in the 1990s: Attributable mortality, excess length of hospitalization, and extra costs. *Infect Control Hosp Epidemiol* 1999;20:725–730.
9. Edmiston CE: Prosthetic device infections in surgery. In Nichols RL, Nyhus LM (eds): *Update Surgical Sepsis*. Philadelphia, Lippincott, 1993, pp 444–468.
10. Edmiston CE, Seabrook GR, Cambria RA, et al: Molecular epidemiology of microbial contamination in the operating room environment: Is there a risk for infection? *Surgery* 2005;138:572–588.
11. Kuehnert MJ, Hill HA, Kupronis BA, et al: Methicillin-resistant *Staphylococcus aureus* hospitalizations, United States. *Emerg Infect Dis* 2005;11:868–872.
12. Kourbatova EV, Halvosa JS, King MD, et al: Emergence of community-associated methicillin resistant *Staphylococcus aureus* USA 300 clone as a cause of healthcare-associated infections among patients with prosthetic joint infections. *Am J Infect Control* 2005;33:385–391.
13. Gaynes RP: Surveillance of nosocomial infections: A fundamental ingredient for quality. *Infect Control Hosp Epidemiol* 1997;18:475–478.
14. Edmiston CE, Sinski S, Seabrook G, et al: Airborne particulates in the OR environment. *AORN J* 1999;69:1169–1183.
15. Krizek TJ, Robson MC: Evolution of quantitative bacteriology in wound management. *Am J Surg* 1975;130:579–584.
16. James RC, MacLeod CJ: Induction of staphylococcal infections in mice with small inoculum introduced on sutures. *Br J Exp Pathol* 1961;42:266–277.
17. Lilienfeld DE, Vlahov D, Tenney JH, McLaughlin JS: Obesity and diabetes as risk factors for postoperative wound infections after cardiac surgery. *Am J Infect Control* 1988;16:3–6.
18. Terranova A: The effect of diabetes mellitus on wound healing. *Plast Surg Nurs* 1991;11:20–25.
19. Talbot TR: Diabetes mellitus and cardiothoracic surgical site infections. *Am J Infect Control* 2005;33:353–359.
20. Zerr KJ, Furnay AP, Grunkemeier GL, et al: Glucose control lowers the risk of wound infection in diabetics after open heart operations. *Ann Thorac Surg* 1997;63:356–361.
21. Krinsley JS: Effect of an intensive glucose management protocol on mortality of critically ill adult patients. *Mayo Clin Proc* 2004;79:992–1000.
22. Sung J, Bochicchio GV, Joshi M, et al: Admission hyperglycemia is predictive of outcome in critically ill trauma patients. *J Trauma* 2005;59:80–83.
23. Richardson JD, Cocanour CS, Kern JA, et al: Perioperative risk assessment in elderly and high-risk patients. *J Am Coll Surg* 2004;199:134–146.
24. Barie PS: Surgical site infections: Epidemiology and prevention. *Surg Infect* 2002;3:9S–21S.
25. Cheadle WG: Risk factors for surgical site infection. *Surg Infect* 2006;7: S7–S11.
26. de Oliveira AC, Ciosak SI, Ferraz EM, Grinbaum RS: Surgical site infection in patients submitted to digestive surgery: Risk prediction and the NNIS risk index. *Am J Infect Control* 2006;34:201–207.
27. Anaya DA, Dellinger EP: The obese surgical patient: A susceptible host for infection. *Surg Infect* 2006;7:473–480.
28. Edmiston CE, Krepel C, Kelly H, et al: Perioperative antimicrobial prophylaxis in the gastric bypass patient: Do we achieve therapeutic levels? *Surgery* 2004;136:738–747.
29. Mori N, Hitomi S, Nakajima J, et al: Unselective use of intranasal mupirocin ointment for controlling propagation of methicillin-resistant *Staphylococcus aureus* in a thoracic surgery ward. *J Infect Chemother* 2005;11:231–233.
30. Fawley WN, Parnel P, Hall J, et al: Surveillance for mupirocin resistance following introduction of routine perioperative prophylaxis with nasal mupirocin. *J Hosp Infect* 2006;62:327–332.
31. Kluytmans JA, Mouton JW, Vandenberg MF, et al: Reduction of surgical site infections in cardiothoracic surgery by elimination of nasal carriage of *Staphylococcus aureus*. *Infect Control Hosp Epidemiol* 1996;17:780–785.
32. Vasquez JE, Walker ES, Franzus BW, et al: The epidemiology of mupirocin resistance among methicillin-resistant *Staphylococcus aureus* at a Veterans Affairs Hospital. *Infect Control Hosp Epidemiol* 2000;21:459–464.
33. Richards C, Emori TG, Edwards J, et al: Characteristics of hospitals and infection control professionals participating in the National Nosocomial Infection Surveillance System 1999. *Am J Infect Control* 2001;29:400–403.
34. Dubois F, Icard P, Berthelot G, et al: Coelioscopic cholecystectomy: Preliminary report of 36 cases. *Ann Surg* 1990;212:649–650.
35. NIH Consensus Conference: Gallstones and laparoscopic cholecystectomy. *JAMA* 1993;269:1018–1024.
36. Boni L, Benevento A, Rovera F, et al: Infective complications in laparoscopic surgery. *Surg Infect* 2006;7:S109–S111.
37. Steiner CA, Bass EB, Talamini MA, et al: Surgical rates and operative mortality for open and laparoscopic cholecystectomy in Maryland. *N Engl J Med* 1994;330:403–408.
38. The Southern Surgeons Club: A prospective analysis of 1518 laparoscopic cholecystectomies. *N Engl J Med* 1991;324:1073–1078.
39. Diez J, Arozamena CJ, Ferraina P, et al: Relation between postoperative infection and gallbladder bile leakage during laparoscopic cholecystectomies. *Surg Endosc* 1996;10:529–532.
40. Richards C, Edwards J, Culver D, et al: Does using a laparoscopic approach to cholecystectomy decrease the risk of surgical site infection? *Ann Surg* 2003;237:358–362.
41. Meynaud-Kraemer L, Colin C, Vergnon P, Barth X: Wound infection in open versus laparoscopic appendectomy. *Int J Technol Assess Healthcare* 1999;15:380–391.
42. Moon V, Chaudry GA, Choy C, Ferzli GS: Mesh infection in the era of laparoscopy. *J Laparoendoscopic Adv Surg Tech* 2004;14:349–352.
43. Aziz O, Constantinides V, Tekkis PP, et al: Laparoscopic versus open surgery for rectal cancer: A meta-analysis. *Ann Surg Oncol* 2006;13:413–424.
44. Gordon SM: New surgical techniques and surgical site infections. *Emerg Infect Dis* 2001;7:217–219.
45. Miles AA, Miles EM, Burke JF: The value and duration of defense reactions of the skin to primary lodgement of bacteria. *Br J Exp Pathol* 1957;38:79–96.
46. Burke JF: Effective period of preventive antibiotic action in experimental incisions and dermal lesions. *Surgery* 1961;60:161–168.
47. Classen DC, Evan RS, Pestotnik SL, et al: The timing of prophylactic administration of antibiotics and the risk of infection. *N Engl J Med* 1992;326:281–286.
48. DiPiro JT, Vallner JJ, Bowden TA, et al: Intraoperative serum and tissue activity of cefazolin and cefoxitin. *Arch Surg* 1985;120:829–832.
49. Pories WJ, van Riji AM, Burlingham BT, et al: Prophylactic cefazolin in gastric bypass surgery. *Surgery* 1981;90:426–431.
50. Forse RA, Karam B, MacLean LD, Christou NV: Antibiotic prophylaxis for surgery in morbidly obese patients. *Surgery* 1989;106:750–757.
51. Galbraith U, Schilling J, von Segesser LK, et al: Antibiotic prophylaxis in cardiovascular surgery: A prospective, randomized comparative trial of one day cefazolin versus single dose cefuroxime. *Drug Exp Clin Res* 1993;19:229–234.
52. Kriaras I, Michalopoulos A, Michalis A, et al: Antibiotic prophylaxis in cardiac surgery. *J Cardiovasc Surg* 1997;38:605–610.
53. Mauerhan DR, Nelson CL, Smith DL, et al: Prophylaxis against infection in total joint arthroplasty: One day of cefuroxime compared with three days of cefazolin. *J Bone Joint Surg* 1994;76:39–45.
54. Hasslegren PO, Ivarsson L, Risberg B, Seeman T: Effects of prophylactic antibiotics in vascular surgery: A prospective, randomized, double-blind study. *Ann Surg* 1984;200:86–92.
55. Hall JC, Watts JM, Press L, et al: Single-dose antibiotic prophylaxis in contaminated surgery. *Arch Surg* 1989;124:244–247.
56. Scher KS: Studies on the duration of antibiotic administration for surgical prophylaxis. *Am Surg* 1997;63:59–62.
57. Fry D: The surgical infection prevention project: Processes, outcomes, and future impact. *Surg Infect* 2006;7:S17–S26.
58. Fonseca SNS, Kunzle SRM, Junqueira MJ, et al: Implementing 1-dose antibiotic prophylaxis for prevention of surgical site infection. *Arch Surg* 2006;141: 1109–1113.
59. Higgins A, London J, Charland S, et al: Prophylactic antibiotics for elective laparoscopic cholecystectomy. *Arch Surg* 1999;134:611–614.
60. McGuckin M, Shea JA, Schwartz JS: Infection and antimicrobial use in laparoscopic cholecystectomy. *Infect Control Hosp Epidemiol* 1999;20:624–626.
61. Tocchi A, Leper L, Costa G, et al: The need for antibiotic prophylaxis in elective laparoscopic cholecystectomy: A prospective, randomized study. *Arch Surg* 2000;135:67–70.
62. Chang WT, Lee KT, Chuang SC, et al: The impact of prophylactic antibiotics on postoperative infection complication in elective laparoscopic cholecystectomy: A prospective, randomized study. *Am J Surg* 2006;191:721–725.
63. Dellinger EP, Gross PA, Barrett TL, et al: Quality standard for antimicrobial prophylaxis in surgical procedures. *Infect Control Hosp Epidemiol* 1994;15: 182–188.
64. Bratzler DW, Houck PM: Antimicrobial prophylaxis for surgery: An advisory statement from the National Surgical Prevention Project. *Clin Infect Dis* 2004;38:1706–1715.
65. Itani KMF, Wilson SE, Awad SS, et al: Ertapenem versus cefotetan prophylaxis in elective colorectal surgery. *N Engl J Med* 2006;355:2640–2651.
66. Dellinger EP, Hausmann SM, Bratzler DW, et al: Hospitals collaborate to decrease surgical site infections. *Am J Surg* 2004;190:9–15.

# Implicaciones anestésicas en la cirugía laparoscópica

El uso de la laparoscopia como alternativa a la cirugía abierta convencional comenzó en la década de 1950. Los ginecólogos fueron los primeros en emplear este método, para facilitar el diagnóstico del dolor pélvico. Los cirujanos generales comenzaron a utilizar esta técnica y pronto comprobaron que los pacientes sometidos a procedimientos laparoscópicos obtenían mejores resultados estéticos, una estancia hospitalaria más corta, menor hemorragia intraoperatoria, menos infecciones de la herida quirúrgica y mejor función respiratoria postoperatoria.

El volumen y la variedad de las operaciones laparoscópicas se ha multiplicado con el transcurso de los años. Los avances tecnológicos y el aumento de la destreza de los cirujanos han permitido realizar intervenciones más complejas en poblaciones quirúrgicas cada vez más ancianas y enfermas. Sin embargo, a pesar de las claras ventajas quirúrgicas de la laparoscopia sobre la cirugía abierta, existen importantes retos anestésicos relacionados con este campo en expansión.

## EVALUACIÓN PREOPERATORIA

La puntuación de la American Society of Anesthesiologists proporciona un instrumento preoperatorio razonable para evaluar la potencial morbilidad y mortalidad perioperatorias (tabla 32-1). Antes de la operación, se debe identificar la situación médica del paciente y sus limitaciones en la actividad diaria normal. Como norma general, la laparoscopia con neumoperitoneo está contraindicada en pacientes con

shock, hipertensión intracraneal, derivación ventriculoperitoneal, derivación peritoneoyugular, hipovolemia, miopía intensa o desprendimiento de retina e insuficiencia cardíaca congestiva, y también está contraindicada en los centros con un equipamiento inadecuado.

## AYUNO PREOPERATORIO Y USO DE FÁRMACOS PARA REDUCIR EL RIESGO DE ASPIRACIÓN PULMONAR

La American Society of Anesthesiologists ha publicado unas guías prácticas sobre el periodo apropiado de ayuno antes de la cirugía. Estas guías no establecen normas estrictas, sino que pueden ser adaptadas, modificadas o rechazadas, a juicio del clínico. Además, las guías sobre el ayuno perioperatorio sólo se aplican a los pacientes sanos sometidos a intervenciones quirúrgicas electivas. No se aplican a los pacientes con enfermedades coexistentes o con otros estados que puedan afectar el volumen y el vaciamiento gástrico, como el embarazo, la obesidad, la diabetes mellitus, la enfermedad por reflujo gastroesofágico (ERGE), la hernia hiatal, la obstrucción intestinal o la alimentación enteral. Además, las guías no se aplican al paciente que puede tener una vía aérea difícil y no recomiendan una técnica específica para el control de la vía aérea.

Las guías aconsejan realizar una historia clínica y una exploración física pertinentes para descartar ERGE, disfagia y otros problemas relacionados con la movilidad gastrointestinal. También recomiendan ayuno de un mínimo de 2 horas tras la ingesta de líquidos claros. Los líquidos claros son el agua, el zumo de frutas sin pulpa, las bebidas carbonatadas, el té solo y el café. Según las guías, «el volumen de líquido ingerido es menos importante que el tipo de líquido ingerido». También recomiendan esperar como mínimo 6 horas antes de operar a un paciente que haya ingerido alimentos ligeros, o incluso más tiempo si la comida contenía alimentos fritos o grasos, ya que pueden enlentecer el vaciamiento gástrico (tabla 32-2).

Las guías tratan también el tema de la administración sistemática de procinéticos y de fármacos como los bloqueantes de los receptores de histamina 2 y los inhibidores de la bomba de protones. No se recomienda el uso preoperatorio de bloqueantes de la secreción gástrica ni de favorecedores de la movilidad del estómago en los pacientes sanos sometidos a cirugía electiva.

## NEUMOPERITONEO

Las características físicas del dióxido de carbono se aproximan a las propiedades ideales para la insuflación. Estas cualidades inclu-

**Tabla 32-1.** Clasificación del estado físico de la American Society of Anesthesiologists (ASA)

Clasificación ASA	Descripción del paciente
Clase I	Individuo sano normal
Clase II	Paciente con enfermedad sistémica ligera
Clase III	Paciente con enfermedad sistémica grave no incapacitante
Clase IV	Paciente con enfermedad sistémica incapacitante que supone un peligro constante para la vida
Clase V	Paciente moribundo que probablemente no sobrevivirá 24 horas con o sin operación
Clase VI	Paciente declarado en muerte cerebral cuyos órganos están siendo extraídos para fines de donación
Clase E	Se añade como sufijo para operación urgente

Tabla 32-2. Pautas sobre comida y bebida

Material ingerido	Tiempo de ayuno mínimo (horas)
Líquidos claros	2
Leche materna	4
Fórmula para lactante	6
Leche no humana	6
Comida ligera	6

Resumen de las American Society of Anesthesiologists Fasting Recommendations:  
 Las recomendaciones sólo se aplican a pacientes sanos candidatos a cirugía electiva. Las recomendaciones no se aplican a pacientes embarazadas, pacientes con obesidad mórbida ni pacientes con retraso del vaciamiento gástrico u otros procesos que pueden predisponer a la aspiración del contenido gástrico. Los líquidos claros incluyen agua, zumos de fruta sin pulpa, bebidas carbonatadas, té y café solo. Una comida ligera es la que no contiene alimentos fritos ni grasos capaces de prolongar el vaciamiento gástrico.

yen la incapacidad de favorecer la combustión y la excreción rápida del gas absorbido. Sin embargo, a través del peritoneo se produce una absorción significativa, lo que conlleva la posibilidad de hipercapnia, con el consiguiente trastorno del equilibrio ácido-base, la activación del sistema nervioso simpático y una potencial inestabilidad cardiovascular. Además, el aumento de la presión intraabdominal (PIA) inducido por el neumoperitoneo (NP) puede tener significativos efectos cardiovasculares, respiratorios y neurológicos. El conocimiento de la fisiología del NP con dióxido de carbono es esencial para suministrar un cuidado anestésico seguro a los pacientes sometidos a intervenciones laparoscópicas.

## INSUFLACIÓN DE DIÓXIDO DE CARBONO

El dióxido de carbono se absorbe con rapidez a través del peritoneo, lo que conduce a hipercapnia y a acidosis respiratoria. El dióxido de carbono al final de la espiración aumenta con el tiempo si la ventilación se mantiene constante. La absorción de dióxido de carbono es especialmente potenciada por el aumento de la PIA. La hipercapnia puede producir varias alteraciones cardíacas, entre ellas arritmias cardíacas, vasoconstricción pulmonar y una respuesta mixta de la función cardíaca. La hipercapnia puede activar el sistema nervioso simpático, provocando taquicardia y aumento de la contractilidad miocárdica. La acidosis puede disminuir la función miocárdica. Para evitar los efectos perjudiciales del dióxido de carbono absorbido, se debe ajustar de forma apropiada la ventilación para asegurar la eliminación del gas.

## EFFECTOS CARDIOVASCULARES

Durante las intervenciones laparoscópicas pueden ocurrir cambios hemodinámicos importantes. Estos cambios son el resultado de la confluencia de múltiples factores. Entre ellos se incluyen la magnitud del aumento de la PIA, el grado de hipercapnia, la técnica ventilatoria, el volumen intravascular del paciente, las condiciones quirúrgicas, la posición del paciente y los fármacos anestésicos.

Con una PIA por debajo de 15 mmHg, el gasto cardíaco aumenta al aumentar el retorno venoso del territorio esplácnico. Además, la estimulación simpática y la vasoconstricción periférica inducidas por la hipercapnia pueden aumentar también el gasto cardíaco. Un mayor aumento de la PIA provoca la compresión de la cava, disminuyendo consiguientemente el retorno venoso y del gasto cardíaco. Se han descrito bradiarritmias importantes debidas a la estimulación vagal durante la insuflación, como bradicardia, disociación

auriculoventricular y asistolia. La estimulación vagal puede ser desencadenada por la inserción de una aguja de insuflación o un trocar, a causa de la distensión peritoneal o por embolización del dióxido de carbono. La eliminación del estímulo inductor produce habitualmente la resolución del problema. Se pueden producir taquiarritmias e hipertensión como resultado de los niveles elevados de dióxido de carbono y de catecolaminas. La administración de volumen preoperatoria puede evitar la disminución del gasto cardíaco asociado a una PIA alta y la posición de Trendelenburg inversa extrema. La insuflación lenta del dióxido de carbono puede disminuir la probabilidad de una embolización grave por el gas y prevenir la estimulación vagal. Se debe usar la PIA más baja posible para evitar muchas de las consecuencias hemodinámicas del neumoperitoneo por dióxido de carbono.

La embolia por dióxido de carbono es una complicación rara y potencialmente fatal de las operaciones laparoscópicas. La embolización por dióxido de carbono suele ser causada por la colocación inadvertida de la aguja de insuflación en un vaso o en un órgano intraabdominal. Desde el punto de vista clínico, la embolia gaseosa importante se puede presentar como un colapso cardiovascular con hipotensión, cianosis, arritmia y asistolia. El tratamiento es sintomático y comprende la evacuación del neumoperitoneo, administración de oxígeno al 100%, aumento de la ventilación por minuto, aspiración del aire a través de un catéter central, colocación del paciente en posición lateral izquierda con la cabeza baja para evitar la entrada de gas en la arteria pulmonar y la reanimación cardiopulmonar, si se considera necesaria.

Se puede producir neumotórax por entrada de gas en la cavidad torácica a través de un desgarramiento en el peritoneo visceral o de una brecha de la pleura parietal. El neumotórax puede ser asintomático o potencialmente letal. El tratamiento depende de la intensidad y puede consistir en sólo observación o requerir la colocación urgente de un drenaje torácico y reanimación cardiopulmonar.

Habitualmente, los pacientes sanos con función cardiovascular normal toleran sin incidentes los procedimientos laparoscópicos. Los pacientes con alteración del volumen plasmático o con enfermedad cardiovascular subyacente, así como los sometidos a posiciones extremas, requieren una vigilancia meticulosa.

## POSICIÓN DEL PACIENTE

La posición extrema del paciente durante las intervenciones laparoscópicas puede provocar la alteración de la función cardiorrespiratoria y un potencial daño nervioso. La posición de Trendelenburg inversa o con la cabeza elevada origina una disminución del retorno venoso, con la consiguiente disminución del gasto cardíaco, caída de la presión arterial media y aumento de la resistencia vascular periférica y pulmonar. La posición de Trendelenburg o con la cabeza baja tiene los efectos opuestos, por lo que aumenta el retorno venoso y normaliza la presión arterial. El neumoperitoneo y la posición del paciente afectan la mecánica respiratoria.

## ANESTESIA Y CIRUGÍA BARIÁTRICA LAPAROSCÓPICA

La cirugía bariátrica fue desarrollada a finales de la década de 1960; sin embargo, las intervenciones de este tipo no experimentaron un crecimiento significativo en Estados Unidos hasta finales de la década de 1990. El aumento de su popularidad se debió en parte al avance de las técnicas laparoscópicas. De acuerdo con la 1999-2000 National Health and Nutrition Examination Survey, el 4,7% de los adultos estadounidenses sufren obesidad mórbida. Diversos estudios han demostrado que el *bypass* gástrico (BG) laparoscópico



ofrece algunas ventajas en comparación con el BG abierto, entre ellas la menor pérdida de sangre, una estancia hospitalaria más corta, una convalecencia más rápida y la misma pérdida de peso al cabo de un año, con mejor calidad de vida. A pesar de los avances en técnica y tecnología, a causa de su hábito corporal, los pacientes con obesidad mórbida están predispuestos a diversos procesos patológicos sistémicos que pueden tener impacto sobre la seguridad anestésica y, en último término, sobre la salud y la supervivencia.

### Valoración preoperatoria y obesidad mórbida

Los datos disponibles indican una relación directa entre la gravedad de la obesidad (índice de masa corporal [IMC]) y la probabilidad de morbilidad y mortalidad perioperatorias. La obesidad predispone a una multitud de procesos patológicos significativos, entre ellos hipertensión, enfermedad arterial coronaria, diabetes, apnea obstructiva del sueño e hipercoagulabilidad. La valoración preoperatoria debe incluir una revisión concienzuda del historial médico del paciente, historia clínica y exploración física detalladas, y colaboración con el médico de atención primaria y el cirujano para asegurar la optimización de todas las anomalías preexistentes.

### Apnea del sueño y obesidad mórbida

Se ha estimado que el 4% de los hombres y el 2% de las mujeres de Estados Unidos padecen apnea obstructiva del sueño (AOS) clínicamente significativa. El 60-90% de los pacientes con AOS son obesos y el 70-80% de los pacientes con AOS no están diagnosticados en forma adecuada. La identificación preoperatoria de estos pacientes es esencial, puesto que la dificultad para asegurar la vía aérea, la obstrucción postoperatoria de la vía aérea y la depresión respiratoria pueden provocar una morbilidad perioperatoria significativa, e incluso la muerte. Además, la AOS se asocia a múltiples procesos patológicos sistémicos, como hipertensión, enfermedad arterial coronaria, ictus, arritmia, hipertensión pulmonar y síndrome metabólico. La prueba estándar para diagnosticar la AOS es la polisomnografía. La apnea se define como la interrupción del flujo de aire durante más de 10 segundos y la hipopnea es la disminución del flujo de aire en un 50% durante más de 10 segundos. El índice de apnea-hipopnea (IAH), es decir, la suma total de apneas e hipopneas por hora, es un método para cuantificar la gravedad de una AOS. Un IAH de 6-20 indica AOS leve, un IAH de 21-40, una AOS moderada, y un IAH mayor de 40 indica AOS grave. A falta de polisomnograma formal, se pueden usar criterios clínicos para juzgar la presencia y la gravedad de la AOS (tabla 32-3).

La AOS se caracteriza por episodios repetidos de obstrucción de la vía aérea durante el sueño. Durante el sueño no REM profundo y el sueño REM se produce una pérdida de tono muscular de la vía aérea que provoca obstrucción respiratoria. Los episodios se

caracterizan por hipoxemia e hipercapnia que provocan que el paciente se despierte y recupere el tono de la musculatura de la vía aérea. Los múltiples episodios de apnea y despertar originan un sueño de mala calidad, con hipersomnolencia durante el día. La activación del sistema nervioso simpático y la respuesta inflamatoria a estos episodios pueden contribuir a las consecuencias cardiovasculares asociadas a la AOS.

La mayoría de los fármacos anestésicos pueden agravar los síntomas de AOS al influir sobre la musculatura de la vía aérea. Esos fármacos comprenden todos los sedantes-hipnóticos, narcóticos, relajantes musculares y anestésicos por inhalación. Los narcóticos también pueden disminuir la respuesta ventilatoria a la hipoxemia y a la hipercapnia, con lo que agravan los episodios de apnea.

La cirugía electiva para los pacientes con AOS sospechada pero no diagnosticada se debe posponer hasta realizar una polisomnografía. Como alternativa, estos pacientes pueden ser tratados como si tuviesen AOS. Después de la operación, es aconsejable el seguimiento por un especialista del sueño en este subgrupo de pacientes. Debido a los numerosos beneficios comunicados, se debe considerar el uso preoperatorio de la presión positiva continua en la vía aérea (CPAP) y de otros dispositivos de soporte de la vía aérea, en pacientes con AOS moderada o intensa. Durante la operación, se ha postulado una correlación entre la gravedad de la AOS y una mayor incidencia de dificultad en la ventilación con mascarilla o intubación traqueal. Sin embargo, no parece existir una correlación entre IMC e intubación difícil.

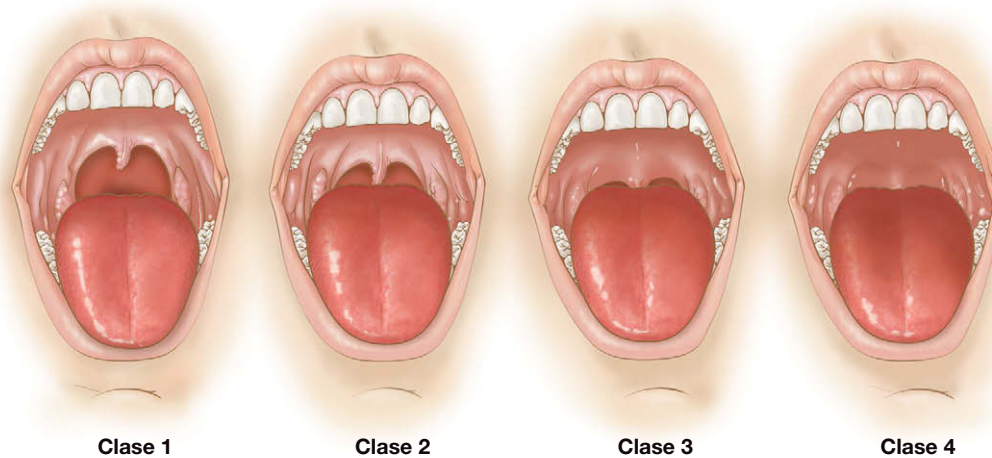
### Control de la vía aérea en el paciente bariátrico

El uso de la mascarilla después de la inducción de la anestesia puede ser más difícil en el paciente obeso, y la visión laringoscópica puede ser inferior a la ideal que se encuentra en pacientes de tamaño corporal normal. La vía aérea difícil es aquella en la que un anestesiólogo experimentado tiene problemas para la ventilación con mascarilla o la intubación traqueal. La intubación resulta difícil cuando la visión de la apertura glótica es inadecuada. Es necesario evaluar más de un factor antes de la operación para determinar si la intubación puede ser difícil, y se deben considerar otros métodos de intubación (p. ej., intubación fibroscópica con el paciente despierto). Los factores que pueden predecir una intubación difícil incluyen: distancia corta entre el esternón o el tiroides y el mentón, circunferencia del cuello grande, extensión cervical limitada, apertura oral pequeña, mandíbula desplazada hacia atrás o incisivos superiores prominentes. La puntuación de Mallampati modificada por Samsoon y Young se usa también durante la evaluación de la vía aérea. Esta puntuación se diseñó para predecir la facilidad de la visión laringoscópica (fig. 32-1). Sin embargo, la puntuación de Mallampati tiene una sensibilidad y una especificidad bajas y se debe utilizar junto con otros parámetros de examen de la vía aérea. La circunferencia del cuello puede ser uno de los mejores indicadores de una potencial intubación difícil. El aumento de la circunferencia cervical se asocia a una mayor probabilidad de AOS. Diversos estudios han demostrado que los pacientes con AOS tienen una probabilidad más alta de intubación difícil. La incidencia de intubación difícil en estos casos puede llegar al 17%, mientras que en los pacientes sin AOS es de sólo el 3,3%.

En los pacientes con obesidad mórbida candidatos a cirugía, la posición correcta puede facilitar la intubación. Es importante que estos pacientes tengan colocada la cabeza, la parte superior del cuerpo y los hombros por encima del tórax. No es suficiente la simple colocación del mentón más alto que el tórax. Las alteraciones de la fisiología pulmonar en los pacientes con obesidad mórbida en general, y específicamente en aquellos con AOS, conducen a la rápida descompensación cuando se produce apnea, incluso durante periodos cortos de tiempo.

**Tabla 32-3.** Signos y síntomas clínicos que sugieren la posibilidad de apnea obstructiva del sueño

Características físicas predisponentes
Índice de masa corporal $\geq 35 \text{ kg/m}^2$
Circunferencia del cuello superior a 43 cm (hombres) o 40,5 cm (mujeres)
Anomalías craneofaciales que afectan a la vía aérea
Obstrucción nasal anatómica
Amígdalas que llegan o casi llegan a la línea media
Historia de obstrucción evidente de la vía aérea durante el sueño
Ronquido (suficientemente fuerte para oírlo a través de una puerta cerrada)
Ronquido frecuente
Pausas de la respiración observadas durante el sueño
Desvelos con sensación de sofoco
Despertar frecuente durante el sueño
Somnolencia
Somnolencia frecuente o cansancio a pesar del sueño adecuado
Se queda dormido con facilidad en un entorno tranquilo



**FIGURA 32-1.** Clasificación de Mallampati modificada por Samsoon y Young de la vía aérea. Clase 1 con visualización del paladar blando, las fauces, la úvula y los pilares. En la clase 2 se ven el paladar blando, las fauces y la úvula. En la clase 3 se ven el paladar blando y la base de la úvula. En la clase 4 sólo se ve el paladar duro.

## Oxigenación

El paciente obeso tiene una reducción del volumen de reserva espiratorio y de la capacidad residual funcional. Las disminuciones de estos parámetros son del 60 y el 80%, respectivamente. Si el volumen de reserva espiratorio disminuye por debajo de la capacidad de cierre alveolar, los alvéolos pueden experimentar hipoventilación o ausencia de ventilación, produciendo hipoxemia. Colocar a un paciente obeso en posición supina puede disminuir todavía más el volumen pulmonar. El volumen de reserva espiratorio es la fuente principal de oxígeno durante los periodos de apnea. Por tanto, la preoxigenación del paciente obeso resulta más difícil de obtener y el tiempo hasta la desaturación es más corto. Si aparecen dificultades para la ventilación con mascarilla o para la intubación, las consecuencias de la hipoxemia pueden ser catastróficas.

La hipoxemia está causada por numerosos factores, entre ellos una baja concentración de oxígeno inspirado, el aumento del dióxido de carbono arterial, el desequilibrio entre ventilación y perfusión, un *shunt* derecha a izquierda o un desequilibrio de la difusión. La intubación de un bronquio principal puede ocurrir cuando el paciente es colocado en posición de Trendelenburg y se produce un ascenso de la carina y el mediastino.

Es importante preoxigenar a los pacientes antes de inducir la anestesia. La preoxigenación se puede obtener mediante la aplicación de una mascarilla facial bien ajustada durante 5 minutos con oxígeno al 100%. Como alternativa, pedir al paciente que realice cuatro respiraciones a capacidad vital, aunque no tan eficaz como la técnica anterior, también puede retrasar el tiempo hasta la desaturación en caso de dificultad para ventilar/oxigenar al sujeto. En el paciente no obeso sin enfermedad cardíaca ni respiratoria significativa, el tiempo hasta la desaturación (saturación de oxígeno inferior al 90%) puede llegar a los 10 minutos.

El *shunt* intrapulmonar provoca una disminución del contenido de oxígeno arterial. La causa principal de *shunt* intrapulmonar son las atelectasias. Éstas se producen al cabo de pocos minutos en casi todos los pacientes sometidos a anestesia general. La cantidad de atelectasias es mayor en el paciente obeso que en el no obeso. Por tanto, el paciente obeso experimentará una desaturación con más rapidez que el no obeso. Una estrategia que puede ayudar a limitar las atelectasias después de la inducción de la anestesia consiste en la aplicación de CPAP a 10 cm H<sub>2</sub>O durante 5 minutos, seguida por la ventilación del paciente durante otros 5 minutos con aplicación de presión espiratoria positiva (PEEP) a 10 cm H<sub>2</sub>O. Hay que tener en cuenta que los pacientes con obesidad mórbida tienen un volumen

gástrico residual mayor, y que el riesgo de aspiración puede ser más alto bajo estas condiciones.

La atelectasia es la causa más común de hipoxemia postoperatoria. La oxigenación arterial disminuye durante la anestesia más en los pacientes obesos que en los delgados, y el descenso de la oxigenación es directamente proporcional al IMC del paciente. En los pacientes obesos se produce una reducción del 50% de la capacidad residual funcional después de la inducción de la anestesia general, en comparación con un descenso del 20% en los pacientes delgados. El *shunt* intrapulmonar también es mayor en los pacientes obesos comparados con los de peso normal. El *shunt* puede llegar al 25% en los pacientes obesos, frente al 5% en los delgados. La disminución de la reserva de oxígeno, combinada con una tasa metabólica más alta en los pacientes obesos, puede provocar una rápida desaturación de oxígeno. Las estrategias para reducir la hipoxemia postoperatoria pueden incluir el uso de una maniobra de capacidad vital (insuflación pulmonar manual hasta 40 cm H<sub>2</sub>O durante 15 segundos en el paciente sin compromiso hemodinámico) seguida por oxígeno al 40%, junto con oxígeno al 100% inmediatamente antes de la extubación. Si un paciente es ventilado con oxígeno al 100%, la formación de atelectasias después de una maniobra de capacidad vital se puede repetir antes de 5 minutos. La disminución de la concentración de oxígeno inspirado al 40% o la adición de PEEP pueden reducir la intensidad de la atelectasia y aumentar el contenido de oxígeno arterial postoperatorio. Se ha recomendado el empleo de volúmenes corrientes mayores (15-20 ml/kg) como un método para mejorar la capacidad residual funcional y, por tanto, la oxigenación arterial, pero esta maniobra no aumenta por sí misma la oxigenación en cuantía significativa. Los volúmenes corrientes más grandes pueden producir también hipocapnia o aumento de las presiones inspiratorias, y la expansión pulmonar excesiva puede causar barotrauma (aunque esta anomalía quizás no tenga significado clínico). Unos volúmenes corrientes moderados (10-12 ml/kg) y la aplicación de PEEP pueden representar la mejor estrategia para conservar la oxigenación durante la laparoscopia.

El uso de la posición de Trendelenburg inversa puede mejorar el intercambio gaseoso y la mecánica respiratoria. La diferencia alveoloarterial de oxígeno aumenta después de la inducción de la anestesia, y el aumento es mayor en el paciente obeso que en el delgado. Esta diferencia alveoloarterial de oxígeno puede mejorar con la colocación del paciente en posición de Trendelenburg inversa a 30 grados. La posición de Trendelenburg inversa aumenta la distensibilidad pulmonar y puede provocar reclutamiento de alvéolos, con el consiguiente aumento de la capacidad residual funcional. Pero se debe tener en

cuenta que la posición de Trendelenburg inversa puede disminuir el retorno venoso y el gasto cardíaco. Sin embargo, este hecho carece de relevancia clínica en los pacientes con reserva cardíaca normal.

Los neutrófilos proporcionan un mecanismo importante para evitar las infecciones de la herida quirúrgica. Actúan por muerte oxidativa y el riesgo de infección aumenta en áreas con concentración baja de oxígeno tisular. En voluntarios despiertos obesos y no obesos, la oxigenación del tejido subcutáneo de la herida ( $P_{scO_2}$ ) oscila alrededor de 60 mmHg. En el paciente quirúrgico obeso, la  $P_{scO_2}$  aumenta ligeramente durante la cirugía con una concentración de oxígeno inspirado del 80%, mientras que la  $P_{scO_2}$  aumenta casi al doble en el paciente delgado. El motivo radica en parte en que el contenido de oxígeno arterial está reducido en el paciente obeso comparado con el no obeso. La hipercapnia ligera (una  $P_{scO_2}$  arterial alrededor de 58 mmHg) provoca un aumento de la oxigenación tisular de 56-78 mmHg. Una  $P_{scO_2}$  próxima a 80 mmHg reduce considerablemente el riesgo de infección de la herida.

El neumoperitoneo causa cambios de la función pulmonar durante la laparoscopia. Estos efectos incluyen la disminución de los volúmenes pulmonares, el aumento de las presiones máximas en las vías aéreas y la disminución de la distensibilidad pulmonar por elevación de la presión intraabdominal. El aumento de la presión intraabdominal provoca la reducción del movimiento diafragmático y también eleva el diafragma, lo que origina el cierre más temprano de las vías aéreas pequeñas, produciéndose atelectasias y disminución de la oxigenación arterial. Estas variaciones se pueden agravar si se coloca al paciente en posición de Trendelenburg. De forma infrecuente, la presión intraabdominal alta puede causar neumotórax o neumomediastino por presión alveolar elevada. Si durante la intervención se encuentran presiones altas en las vías aéreas o hipoxemia por aumento del *shunt* intrapulmonar, puede ser necesario disminuir o interrumpir la presión de insuflación para comprobar si mejoran los efectos adversos.

Puesto que los pacientes obesos y con AOS están predispuestos a la obstrucción de la vía aérea después de la extubación traqueal, y dados los peligros inherentes al compromiso de la fisiología respiratoria, la extubación traqueal sólo se debe realizar cuando el paciente está bien despierto y obedece órdenes, los relajantes musculares han sido contrarrestados por completo y el paciente demuestra fuerza suficiente. La extubación se debe realizar en posición no supina. La AOS combinada con los efectos respiratorios de los narcóticos y los sedantes imponen a estos pacientes un riesgo aumentado de obstrucción postoperatoria de la vía aérea. La gravedad de la AOS, las enfermedades coexistentes y la necesidad de narcóticos postoperatorios dictarán si el paciente necesita monitorización postoperatoria más estrecha en una unidad de cuidados intensivos o de cuidados intermedios.

## DIURESIS DURANTE LA LAPAROSCOPIA

Se ha demostrado una reducción de la diuresis durante la cirugía laparoscópica. Durante la laparoscopia aumentan la hormona anti-diurética, la aldosterona y la actividad de la renina plasmática. El flujo sanguíneo intraabdominal es modificado por tres factores durante los procedimientos quirúrgicos laparoscópicos: la presión de insuflación del dióxido de carbono dentro del abdomen, la presión intraabdominal y la posición del paciente. La manipulación laparoscópica también puede causar vasoespasmo arterial renal, que puede provocar una disminución de la diuresis. La presión de perfusión cortical renal puede disminuir hasta un 60% con una presión de insuflación peritoneal de 15 mmHg. Esta anomalía de la perfusión cede cuando se detiene la insuflación. La presión intraabdominal aumentada tiene un efecto compresivo directo sobre el parén-

quima y los vasos sanguíneos renales. El aumento de la presión intraabdominal de 0 a 20 mmHg suele disminuir el flujo sanguíneo renal y la filtración glomerular en un 23%, y aumenta 6 veces la resistencia vascular renal. La hipercapnia durante la insuflación causa efectos sistémicos que pueden tener un impacto significativo sobre la hemodinámica y el flujo sanguíneo de los órganos intraabdominales. Se puede encontrar reducción del retorno venoso, que conduce a insuficiencia vascular renal. La diuresis cae drásticamente durante la primera hora de insuflación laparoscópica y permanece baja durante el resto del periodo de insuflación. Una vez que cede la presión de insuflación, la diuresis se normaliza en los pacientes con función renal normal. Los pacientes sometidos a colecistectomía laparoscópica tienen un aumento de la excreción urinaria de N-acetil-®-D-glucosaminidasa, un indicador sutil de función renal, aunque esta alteración carece de importancia clínica.

La expansión del volumen intravascular puede prevenir en parte la disminución de la diuresis durante la insuflación de dióxido de carbono. Sin embargo, el aclaramiento renal de creatinina sigue reducido aunque se realice expansión de volumen. El aclaramiento de creatinina mejora una vez que se evacua el neumoperitoneo. La única advertencia relacionada con la expansión de volumen es que esta maniobra puede resultar peligrosa en pacientes con reserva cardíaca limitada y puede provocar cambios congestivos e isquemia.

La presión intraabdominal por encima de 15 mmHg puede provocar oliguria, y las presiones superiores a 30 mmHg, un estado de anuria. Requieren atención especial los pacientes con una función renal deficiente de base. Todavía no se ha definido la cifra exacta de creatinina o de aclaramiento de creatinina con la que no se debe emplear la insuflación laparoscópica en el paciente con reserva renal limitada.

La arginina vasopresina (AVP) plasmática está elevada durante los procedimientos quirúrgicos laparoscópicos. La AVP tiene un efecto anti-diurético por activación de los receptores de vasopresina renales, lo que favorece la reabsorción de agua en los túbulos distales y los conductos colectores. Este fenómeno provoca a su vez un aumento de la concentración de la orina. Los antagonistas de los receptores de vasopresina actúan bloqueando la capacidad de la vasopresina para reabsorber agua en el túbulo distal y el conducto colector, y antagonizan el efecto anti-diurético de la AVP. Sin embargo, la insuflación de dióxido de carbono conduce a la reducción de la tasa de filtración glomerular, lo cual disminuye la generación de agua libre en las ramas ascendentes del asa de Henle. Esto aumenta la permeabilidad al agua en los conductos colectores y, por tanto, facilita su reabsorción, que puede ocurrir incluso en ausencia de AVP.

## BLOQUEANTES NEUROMUSCULARES

El uso de bloqueantes neuromusculares (FBNM) es necesario para prevenir las presiones intratorácicas e intraabdominales altas durante los procedimientos laparoscópicos y también puede mejorar las condiciones quirúrgicas. Los FBNM incluso pueden ser más esenciales en los pacientes sometidos a un procedimiento laparoscópico que en los sometidos a operaciones quirúrgicas abiertas, ya que la presión intraabdominal alta puede convertir la cirugía laparoscópica en difícil o imposible. Conseguir un neumoperitoneo adecuado para colocar los trócares es más fácil en el paciente relajado y ventilado, mientras que la presión intraabdominal puede ser más alta en los pacientes bajo anestesia general sin un bloqueo neuromuscular adecuado. Sin embargo, es importante no abusar de los FBNM. El bloqueo neuromuscular residual es un hecho común en la sala de recuperación postanestesia. El bloqueo neuromuscular residual puede provocar trastornos de los reflejos protectores de la vía aérea, obstrucción de la vía aérea superior, disminución de la respuesta venti-



latoria a la hipoxia y también hipoxemia postoperatoria. La situación puede ser aún más peligrosa en el paciente obeso todavía parcialmente relajado si se produce a la vez un contenido de oxígeno arterial bajo por aumento de las atelectasias. La duración del efecto de los FBNM se prolonga cuando se administran en función del peso corporal real y no del peso corporal ideal.

## HIPOTERMIA

La hipotermia ligera se define como una temperatura central de 34–36 °C. Tiene efectos adversos perioperatorios significativos. Los escalofríos postoperatorios pueden aumentar el consumo de oxígeno en hasta el 400%, pero es raro que suba por encima del 200% en voluntarios sanos. Los pacientes ancianos, que tienen mayor riesgo, no tiritan tanto como los pacientes más jóvenes, y el mayor consumo de oxígeno impuesto por el escalofrío puede no interpretar un papel significativo en la isquemia perioperatoria. Sin embargo, se ha demostrado que los pacientes de alto riesgo tienen un aumento de hasta 3 veces del peligro de acontecimientos adversos miocárdicos con una caída de sólo 1,3 °C de la temperatura central. El mecanismo puede estar relacionado con un aumento significativo de los niveles plasmáticos de noradrenalina, lo que a su vez puede facilitar la irritabilidad cardíaca y provocar arritmias perioperatorias.

La hipotermia leve también aumenta la pérdida de sangre. La función de las plaquetas, de los factores de la coagulación y la actividad fibrinolítica son afectadas adversamente por la hipotermia. Se ha evidenciado que una pequeña disminución de la temperatura corporal central provoca un aumento del 30% de la pérdida de san-

gre en pacientes sometidos a artroplastia total de cadera. La hipotermia también puede disminuir la cicatrización de las heridas y aumentar el riesgo de infección. También desencadena una vasoconstricción compensadora que disminuye la tensión de oxígeno en el tejido subcutáneo. Además, la hipotermia tiene una influencia adversa sobre la función inmunitaria, en particular sobre la producción de anticuerpos mediada por las células T y sobre la función de los neutrófilos. También interfiere con el metabolismo de los fármacos. En particular, el efecto de los bloqueantes neuromusculares puede durar el doble con un descenso de 2 °C en la temperatura corporal. Esto puede producir una neutralización inadecuada de estos fármacos en la sala de recuperación, con el consiguiente peligro de incoordinación faríngea que predispone a la aspiración y la posibilidad de requerir reintubación. El paciente hipotérmico se puede despertar más lentamente a causa del aumento de la solubilidad de los fármacos anestésicos en los tejidos.

La hipotermia se debe inicialmente a la distribución de la sangre central, más templada, hacia la periferia más fría. El gradiente depende de la temperatura periférica, que a su vez es establecida por el estado vasomotor del paciente y el medio térmico (fig. 32-2). Los anestésicos disminuyen el control termorregulador entre 2-4 °C. Los pacientes se hacen relativamente poiquilotérmicos, similares a los animales de sangre fría en los que la temperatura corporal es regulada por el entorno.

El 90% del calor generado por el metabolismo se pierde a través de la piel. La forma más eficaz de prevenir la pérdida de calor es contar con un medio cálido (la sala de operaciones) para los pacientes anestesiados, administrar líquidos intravenosos templados (1 litro de suero fisiológico normal a temperatura ambiente disminuye la temperatura corporal en 0,25 °C) y usar algún método de calentamiento cutáneo activo. El calentamiento cutáneo se obtiene de modo más eficaz y seguro mediante la utilización de aire forzado a través de una manta calefactora. El uso de una manta calefactora puede aumentar la temperatura corporal central en 1 °C por hora.

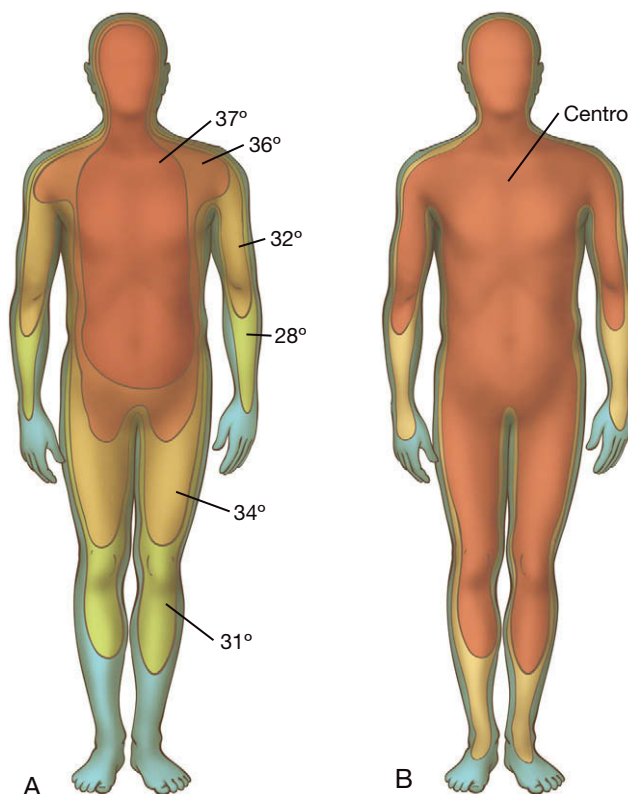
Los insufladores de alto flujo pueden provocar hipotermia intraoperatoria. Se han descrito numerosos casos de hipotermia intraoperatoria secundaria a neumoperitoneo con dióxido de carbono. Algunos autores han encontrado que la insuflación de gas sin templar, en oposición a la de gas calentado, produce una pérdida mayor de temperatura corporal; otros autores no han hallado diferencias entre las dos técnicas. La consideración más importante es que el paciente debe recibir líquidos intravenosos templados y que se deben emplear métodos de calentamiento con aire forzado. Estas técnicas contribuyen a evitar las consecuencias adversas de la hipotermia.

## RESUMEN

La laparoscopia ha revolucionado el cuidado del paciente quirúrgico. También ha creado nuevos retos para el anestesiólogo. El conocimiento y la valoración adecuada de las alteraciones cardiovasculares y respiratorias creadas por el neumoperitoneo y las posiciones extremas permiten afrontar estos desafíos.

### Lecturas recomendadas

- American Society of Anesthesiologists (ASA) Task Force on Preoperative Fasting: Practice guidelines for preoperative fasting and the use of pharmacologic agents to reduce the risk of pulmonary aspiration: Application to healthy patients undergoing elective procedures. *Anesthesiology* 1999;90:896–905.
- American Society of Anesthesiologists: Practice guidelines for patients with OSA. *Anesthesiology* 2006;104:1081–1093.
- Benoit Z, Wicky S, Fischer J, et al: The effect of increased FIO<sub>2</sub> before tracheal extubation on postoperative atelectasis. *Anesth Analg* 2002;95:1777–1781.



**FIGURA 32-2.** La hipotermia durante la primera hora de la anestesia se debe principalmente a la redistribución de la sangre entre el centro y la periferia. **A**, paciente con un gradiente significativo entre las temperaturas central y periférica (en grados Celsius). **B**, después de la inducción de la anestesia, se produce vasodilatación y la sangre central se mezcla con la sangre periférica más fría, lo que produce una caída de la temperatura corporal central.

- Berber E, String A, Garland A, et al: Intraoperative thermal regulation in patients undergoing laparoscopic vs. open surgical procedures. *Surg Endosc* 2001;15:281–285.
- Brodsky JB, Lemmens HJ, Brock-Utne JG, et al: Morbid obesity and tracheal intubation. *Anesth Analg* 2002;94:732–736.
- Coussa M, Proietti S, Schnyder P, et al: Prevention of atelectasis formation during the induction of general anesthesia in morbidly obese patients. *Anesth Analg* 2004;98:1491–1495.
- Flegal KM, Carroll MD, Ogden CL, Johnson CL: Prevalence and trends in obesity among US adults, 1999–2000. *JAMA* 2002;288:1723–1727.
- Gerges FJ, Kanazi GE, Jabbour-Khoury SI: Anesthesia for laparoscopy: A review. *J Clin Anesth* 2006;18:67–78.
- Hager H, Reddy D, Mandadi G, et al: Hypercapnia improves tissue oxygenation in morbidly obese surgical patients. *Anesth Analg* 2006;103:677–681.
- Henny CP, Hofland J: Laparoscopic surgery, pitfalls due to anesthesia, positioning and pneumoperitoneum. *Surg Endosc* 2005;19:1163–1171.
- Kim JA, Lee JJ: Preoperative predictors of difficult intubation in patients with obstructive sleep apnea syndrome. *Can J Anesth* 2006;53:393–397.
- London ET, Ho HS, Neuhaus A, et al: Effect of intravascular volume expansion on renal function during prolonged CO<sub>2</sub> pneumoperitoneum. *Ann Surg* 2000;231:195–201.
- Nguyen NT, Perez RV, Fleming N, et al: Effect of prolonged pneumoperitoneum on intraoperative urine output during laparoscopic gastric bypass. *J Am Coll Surg* 2002;195:476–483.
- Schäfer M, Krähenbühl L: Effect of laparoscopy on intra-abdominal blood flow. *Surgery* 2001;129:385–389.
- Sessler DI: Complications and treatment of mild hypothermia. *Anesthesiology* 2001;95:531–543.
- Williams MT, Rice I, Ewen SP, Elliott SM: A comparison of the effect of two anaesthetic techniques on surgical conditions during gynaecological laparoscopy. *Anaesthesia* 2003;58:574–578.

# Instrumentación en cirugía laparoscópica

## SISTEMA DE MONITOR DE VÍDEO Y CÁMARA

En 1985 se desarrolló la cámara con tres chips CCD (*charge-coupled device*; dispositivo de carga acoplada), de forma que la visualización en un monitor de vídeo liberó las manos del cirujano para realizar operaciones terapéuticas. Además, hizo posible la ayuda de otros miembros del equipo quirúrgico. Ciertamente, la realización de operaciones laparoscópicas avanzadas, en las que se usan simultáneamente 4 o más trócares, no se hubiese podido conseguir sin ese importante avance.

Los avances continuos en las técnicas de visualización han progresado hasta conseguir monitores y cámaras de alta definición. Fundamentalmente, el sistema tiene 5 componentes principales: el laparoscopio, el cable de fibra óptica con la fuente de luz, el cabezal de la cámara con su sistema de señal de vídeo, el insuflador y el monitor. El correcto conocimiento de todos los componentes por parte del cirujano y el personal de quirófano puede minimizar las imágenes deficientes e inadecuadas.

Los laparoscopios usados hoy día varían desde los típicos escopios de 10 mm, los de 5 mm y los escopios más pequeños, de 2 mm. Los de 5 mm más nuevos proporcionan imágenes a pantalla completa comparables a las obtenidas con los laparoscopios de 10 mm. Aunque la visión proporcionada por un escopio de 2 mm es limitada, se puede usar en algunos casos, como en la colocación de un catéter para diálisis peritoneal. También se dispone de laparoscopios con varios ángulos de visualización, entre ellos los de 0, 30 y 45 grados. La mayoría de las operaciones laparoscópicas avanzadas se realizan principalmente con un escopio de 30 grados. La cirugía extraperitoneal, como la reparación de la hernia inguinal, se facilita con el uso de un escopio de 45 grados para compensar la limitación de espacio. Los laparoscopios de doble canal empleados por el sistema robótico Da Vinci proporcionan una imagen tridimensional (3D).

Habitualmente, las fuentes de luz actuales utilizan una lámpara de xenón, pero en el pasado se empleaban también lámparas de halógeno o de haluro metálico. El cable de fibra óptica transmite la luz desde la fuente de iluminación hasta el laparoscopio y puede sufrir cierta degradación con el paso del tiempo. En estos casos, está indicada su sustitución para conservar la calidad de la imagen.

Los sistemas de cámara utilizan dispositivos de tres chips. Un prisma en el cabezal de la cámara divide la imagen laparoscópica en los tres colores primarios –rojo, azul y verde– y cada uno pasa a su propio chip CCD. Esto proporciona una inmejorable reproducción de los colores. Los actuales sistemas de alta definición pueden pro-

ducir más de 1.080 líneas de resolución, siempre que estén conectados a un monitor de alta definición. En la actualidad, los cables tienen suficiente longitud para transmitir la señal de alta definición. Los monitores de pantalla plana resultan ideales para construcción de la *endosuite* (quirófano videoendoscópico).

Las *endosuites*, mediante la colocación fija del equipo sobre soportes que no requieren mucha manipulación, facilitan el mantenimiento a largo plazo y aseguran un entorno de trabajo eficiente en el quirófano (fig. 33-1). Los monitores se pueden situar al nivel de los ojos de cada cirujano, lo que puede evitar lesiones musculares del cuello o de los discos intervertebrales.

Además, algunos sistemas actuales (Stryker, San Jose, CA) pueden captar las emisiones infrarrojas (por ejemplo, de una sonda utilizada para la funduplicatura de Nissen o de las endoprótesis ureterales utilizadas en la sigmoidectomía). También es importante, como bien se ilustra en este libro, la capacidad de grabar los procedimientos quirúrgicos. Existen múltiples métodos de almacenamiento en DVD-ROM, CD-ROM (las versiones más antiguas) o memorias USB.

El neumoperitoneo proporcionado por los insufladores se puede suministrar a través de tubos de alto flujo que permiten alcanzar los 40 l/minuto, aunque el flujo está limitado en último término por el calibre de la conexión con el trócar. El aire también puede ser templado y humidificado, aunque la mayoría de los estudios no han demostrado beneficio significativo. Se debe señalar que una adecuada relajación muscular por la anestesia y la posición del pacien-

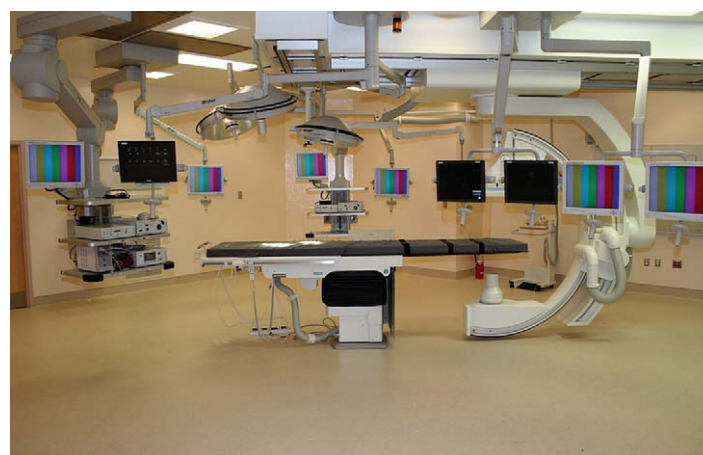

FIGURA 33-1. Configuración de la *endosuite*.



te, para facilitar la separación de las vísceras por la fuerza de la gravedad, también ayudan de modo significativo a la visualización y la realización de la intervención. La separación del hígado se puede obtener con numerosos dispositivos (fig. 33-2), entre ellos el separador con balón Soft-Wand® o el separador de Nathanson entre otros. La separación del hígado tiene una particular importancia en el *bypass* gástrico y en otras operaciones realizadas en el hiato. El separador de balón se puede utilizar también para traccionar de forma atraumática el mesocolon (en la identificación del ligamento de Treitz) u otras estructuras.

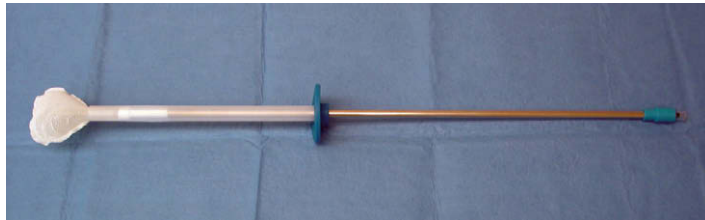


FIGURA 33-2. Retractor con globo (Gyrus-ACMI, Southborough, MA).

## TRÓCARES Y ACCESO ABDOMINAL

Aunque Jonas Veress describió en 1938 su aguja roma con resorte, no fue hasta la década de 1980 cuando la aguja de Veress comenzó a utilizarse de forma sistemática para conseguir el acceso a la cavidad abdominal. Una vez que la aguja se introduce en la cavidad peritoneal, cede la resistencia a la entrada, lo que permite la protrusión del obturador como que protege la parte exterior afilada. La mayoría de las veces se coloca en posición infraumbilical, pero se puede situar en los hipocondrios derecho o izquierdo inmediatamente debajo del margen costal, lo que es especialmente útil en pacientes sometidos a intervenciones quirúrgicas previas. Aunque en teoría la aguja de Veress evita la lesión de las vísceras intraabdominales, sigue existiendo un riesgo bajo, aunque significativo. Es importante elevar la pared abdominal durante la colocación para intentar la creación de un espacio entre el peritoneo y las vísceras intraabdominales. Una aspiración negativa después de la colocación y la presión intraabdominal baja después de la insuflación pueden significar una colocación atraumática. Sin embargo, es necesario comprobar después la ausencia de bilis, sangre, moco o enfisema mesentérico durante la visualización.

Hasson describió en 1970 su técnica abierta para entrar en la cavidad abdominal. Se hace una incisión vertical a través del ombligo, o más comúnmente, una incisión curvilínea infraumbilical. Se incide el rafe umbilical después de elevarlo, y a continuación se practica una incisión en la línea alba. La grasa preperitoneal suele ser fina o faltar en este lugar, y el peritoneo suele estar adherido a la línea alba. Se colocan suturas de retención para asegurar la cánula y facilitar el cierre de la fascia al final de la operación. El trócar como de Hasson se inserta después bajo visualización directa. La técnica de Hasson puede resultar difícil en los pacientes obesos y si se hace una incisión fascial grande, la fuga subsiguiente de dióxido de carbono puede dificultar la conservación del neumoperitoneo y, por tanto, la exposición.

El acceso con trócar óptico implica la colocación de un laparoscopio de 5 o 10 mm y 0 grados a través de un trócar con punta roma transparente (fig. 33-3). Esto permite visualizar la posición del trócar conforme atraviesa las capas de la pared abdominal mediante un movimiento de rotación hacia la cavidad peritoneal. Se requiere experiencia para diferenciar entre las diversas capas de la pared abdominal y evitar la lesión visceral. En la mayoría de casos, la localiza-




FIGURA 33-3. Trócar óptico sin cuchilla (Ethicon Endo-Surgery, Cincinnati, OH).

ción más segura para la colocación inicial corresponde al hipocondrio izquierdo debajo del margen subcostal. Entre los demás lugares se incluyen el hipocondrio derecho, seguido por los flancos en algunos casos. Permanecer alejado de la línea media, sobre todo en casos de intervenciones quirúrgicas previas, reduce la incidencia de lesión iatrogénica. Se debe resaltar la conveniencia de evitar la inserción umbilical, ya que conlleva riesgo de lesión de vasos importantes. Aunque la inserción umbilical a ciegas se ha descrito en la bibliografía sobre ginecología, los autores creen que no representa una opción segura. Se debe tener particular cuidado en los pacientes delgados cualquiera que sea la localización de la entrada. De modo anecdótico, creemos que el empleo de un Optiview® de 5 mm puede provocar una incidencia más alta de lesión visceral iatrogénica y, por tanto, se debe evitar. En opinión de los autores, el nuevo trócar óptico como Excel® no está tan bien diseñado como su versión previa. Parece que existe una disparidad de 3-4 mm en la relación entre el obturador y la vaina del nuevo trócar comparado con la versión previa; así pues, la introducción de la vaina en la cavidad abdominal exige una protrusión más profunda del borde afilado (obturador). Esta característica puede aumentar la probabilidad de lesión de órganos intraabdominales.

Después de la colocación del trócar inicial, el cirujano puede elegir entre numerosas variedades de trócares. La selección se basa en numerosos factores que exceden el ámbito de este capítulo. Hay disponibles modelos reutilizables que suelen tener una punta cónica afilada o una cuchilla protegida. Los trócares desechables están disponibles con o sin cuchilla. Se ha publicado que el trócar sin cuchilla se asocia a una tasa mucho más baja de hernias ventrales incluso sin cierre, comparado con el cierre después de la inserción de un trócar con cuchilla. La expansión radial después de la inserción de una aguja de Veress modificada es una variante de la técnica de inserción de trócar sin cuchilla, que también puede disminuir la hemorragia de la pared abdominal. La inserción del trócar sin cuchilla requiere con frecuencia más fuerza, y por tanto se debe tener cuidado para evitar la entrada rápida incontrolada en la cavidad abdominal. Así pues, se recomienda una técnica con dos manos. Las cánulas roscadas reducen la probabilidad de una entrada forzada incontrolada en la cavidad abdominal y también disminuyen el deslizamiento hacia fuera de la cánula durante la cirugía.

El tamaño de las cánulas usadas habitualmente oscila entre 5 y 15 mm. Se pueden usar minitrócares de 2-3 mm para mejorar todavía más los resultados estéticos y disminuir el dolor postoperatorio. Los fallos de los instrumentos minilaparoscópicos no son infrecuentes y se han comunicado resultados mixtos respecto a la reducción del dolor postoperatorio; sin embargo, las técnicas minilaparoscópicas pueden ser beneficiosas en los individuos que conceden una importancia particular a la estética.

Las grapadoras Endo GIA® necesitan cánulas de por lo menos 12 mm (fig. 33-4) para su introducción en el abdomen. La grapadora Endo GIA® de 4,8 mm requiere una cánula de 15 mm. Las cánu-

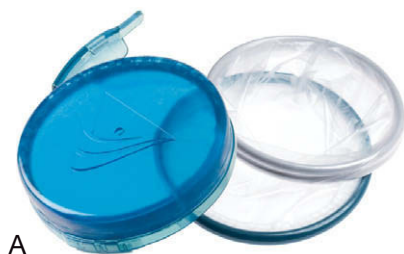

FIGURA 33-4. Trócar de 12 mm con cuchilla (U.S. Surgical, Norwalk, CT).

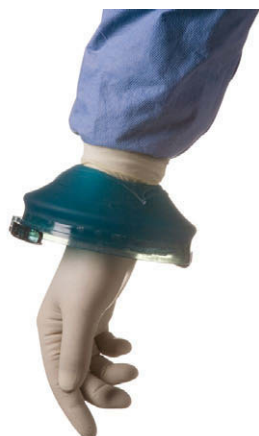las más grandes (18-33 mm) se pueden usar para la colocación de una grapadora anastomótica terminoterminal (conocida como EEA) o de mallas de gran tamaño. El dispositivo Endo Stitch® (U.S. Surgical) requiere un trócar de 10 mm. Con frecuencia, existe variedad de tamaños de cánulas destinadas a lugares específicos, según requiera el procedimiento particular usado para completar la cirugía.

Los abordajes extraperitoneales utilizados para reparación de la hernia inguinal, la nefrectomía y la artrodesis vertebral, entre otros, requieren habitualmente la creación de un espacio de trabajo mediante disectores con balón. La disección progresiva con ellos bajo visualización laparoscópica directa separa los planos tisulares, lo que permite el neumopreperitoneo y el establecimiento del espacio de trabajo.

La laparoscopia asistida se puede realizar con dispositivos de asistencia manual como el Gelport® (fig. 33-5) o el LapDisc® (Ethicon Endo-Surgery). Sus beneficios incluyen una curva de aprendizaje más rápida para la realización de intervenciones laparoscópicas avanzadas, la reducción del tiempo operatorio en procedimientos largos o complejos (como la colectomía total), la extracción de especímenes intactos (como en la nefrectomía), la provisión de una barrera para la herida en caso de extracción de un espécimen maligno, una alternativa a la conversión a cirugía abierta cuando la técnica totalmente laparoscópica es inadecuada o



A



B

FIGURA 33-5. A y B, sistema Gelport para cirugía asistida con la mano.

cuando se necesita un control digital rápido de una hemorragia. Las desventajas son un mayor tamaño de la incisión (habitualmente, 7-8 cm), más dolor postoperatorio, cansancio de la mano e interferencia con la visualización según la localización del dispositivo, en particular si no se utiliza la triangulación. La incisión para el dispositivo también se debe hacer de forma que, si se hace necesaria la conversión al procedimiento abierto, se pueda ampliar apropiadamente. Habitualmente a través del dispositivo de asistencia se introduce la mano no dominante.

## ELECTROCIRUGÍA

El bisturí monopolar utiliza la electrocirugía por medio de corriente alterna de alta frecuencia (de 500.000 a 2 millones de Hz) para calentar los tejidos. Según la resistencia del tejido y la configuración de coagulación/corte, se produce más o menos calor. Puesto que una hemostasia excelente es fundamental para mantener una buena calidad de la imagen en cirugía laparoscópica, no se puede subestimar la importancia de la hemostasia. La corriente de corte proporciona una hemostasia relativamente deficiente y, por tanto, se debe evitar, excepto en tejido avascular. La corriente mixta es un intermedio entre la corriente de corte y la de fulguración, y representa el ajuste usado con más frecuencia. Las roturas del aislamiento de los instrumentos pueden provocar la lesión de los tejidos adyacentes, quizás fuera del campo de visión, mientras se realiza la cirugía laparoscópica. Cuanto más pequeña sea la rotura del aislamiento y menor el área de contacto, más alta será la densidad de corriente y más grave la lesión de las vísceras adyacentes. La cánula también puede ser una fuente de acoplamiento capacitivo. El uso incorrecto del bisturí eléctrico puede provocar lesiones viscerales. La electrocoagulación no se debe emplear para controlar la hemorragia en las líneas de grapas y puede producir necrosis con riesgo de fuga subsiguiente. Habitualmente, las lesiones térmicas intestinales se manifiestan clínicamente en los 3-7 días siguientes a la operación. En lugar del electrobisturí, la hemostasia en la línea de grapo se debe controlar con suturas, clips o sustancias tópicas como trombina/Gelfoam. La formación de un arco voltaico también puede ocurrir con el bisturí monopolar, pero suele ser menor de 3 mm. El intestino no preparado también puede contener metano o hidrógeno, una mezcla de gases potencialmente explosiva en presencia del bisturí eléctrico. El uso de dispositivos ultrasónicos para realizar las enterotomías, por ejemplo en un asa de Roux, representa por tanto una opción más segura.

La coagulación bipolar puede evitar algunas lesiones inadvertidas que se producen a veces con el electrobisturí monopolar. El flujo de corriente se limita a los dos electrodos que están separados aproximadamente 3 mm, lo que reduce en forma significativa la profundidad de penetración. Además, se necesita menos energía con la coagulación bipolar, lo que también reduce la probabilidad de lesión importante de las vísceras adyacentes. Los dispositivos bipolares, como el LigaSure®, pueden controlar vasos de hasta 7 mm y son particularmente útiles para seccionar el mesocolon y los vasos gástricos cortos, por ejemplo.

## ENERGÍA ULTRASÓNICA

Las ondas ultrasónicas representan un método más nuevo para mantener la hemostasia sin el uso de electrocirugía, clips o grapadoras. El bisturí armónico (Ethicon Endo-Surgery) (fig. 33-6) y el Autosonix® (U.S. Surgical) funcionan a una frecuencia de 55,5 kHz. Se emplea un cristal piezoeléctrico para convertir la energía eléctrica en energía mecánica que desnaturaliza las proteínas y produce calor por fricción



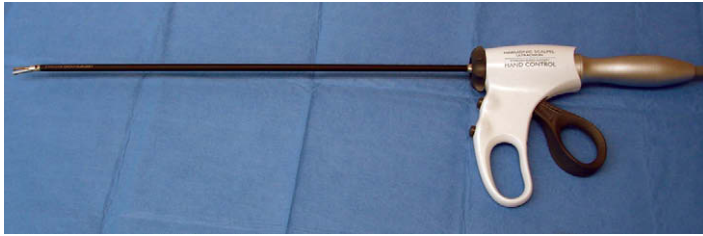


FIGURA 33-6. Tijeras ultrasónicas Harmonic activadas a mano.

tisular interna. Puesto que la producción de calor es menor que en la electrocirugía, existe menos carbonización de los tejidos y menos penetración tisular, por lo que la energía ultrasónica resulta más segura a menos que se active durante más de 10 segundos. Habitualmente, los vasos sanguíneos de hasta 5 mm se pueden controlar con el bisturí ultrasónico. A diferencia de la electrocirugía, el bisturí ultrasónico falla si entra en contacto con metal (que impide la vibración de la hoja) o si se ejerce demasiada presión. Se debe tener cuidado para conceder un tiempo suficiente al bisturí ultrasónico que permita completar la hemostasia y el corte. Una ligera tensión con el dispositivo activado proporciona una disección más rápida y eficiente.

La ecografía se ha usado en muchos campos dentro de la cirugía laparoscópica. El transductor laparoscópico transmite ondas ultrasónicas y después mide el tiempo que tardan esas ondas en ser reflejadas. La amplitud de las ondas reflejadas se muestra como una imagen bidimensional en escala de grises (modo B). Las capacidades Doppler de color también se pueden añadir con el uso de un segundo transductor.

Hay disponibles sondas ultrasónicas laparoscópicas que operan entre 5 y 10 MHz. Estas sondas suelen proporcionar una resolución excelente con una profundidad de penetración adecuada. Los usos típicos incluyen la detección y tratamiento de masas hepáticas usando la ablación con radiofrecuencia, la detección de coledocolitiasis, la estadificación y diagnóstico de tumores pancreáticos y otras neoplasias agresivas, y la cirugía suprarrenal.

## TECNOLOGÍA DE GRAPADO

La introducción de grapadoras a finales de la década de 1960 ha facilitado la realización de la cirugía general de un modo eficiente. Está claro que sin disponibilidad de grapadoras en cirugía laparoscópica, muchas operaciones avanzadas, como el *bypass* gástrico en Y de Roux, no se podrían realizar de forma rápida. Por tanto, el conocimiento detallado de las grapadoras y sus usos es esencial para el cirujano laparoscópico avanzado.

Las grapadoras las fabrican principalmente dos compañías: U.S. Surgical Company produce las grapadoras Endo GIA® (fig. 33-7) y Ethicon fabrica las EndoPath ETS®. Las grapadoras Endo GIA® colocan tres hileras uniformes de grapas escalonadas con forma de B en cada lado del tejido seccionado. El ancho de esas grapas es variable. El ancho menor, de 0,75 mm, corresponde a una carga gris de grapas con 2,0 mm de largo. Esta carga gris se utiliza habitualmente para la sección del mesenterio o los vasos sanguíneos como la vena y la arteria renales o esplénicas.

La carga blanca coloca una grapa de 1,0 mm de ancho que corresponde a una longitud de 2,5 mm. Este tamaño se usa para la sección de vasos, el intestino y el apéndice. Entre otros usos se incluyen la resección hepática y pancreática. Habitualmente proporciona una anastomosis intestinal más hemostática sin crear una isquemia excesiva.

La carga azul con ancho de 1,5 mm corresponde a grapas de 3,5 mm de longitud. Se usa con frecuencia para la resección gástrica

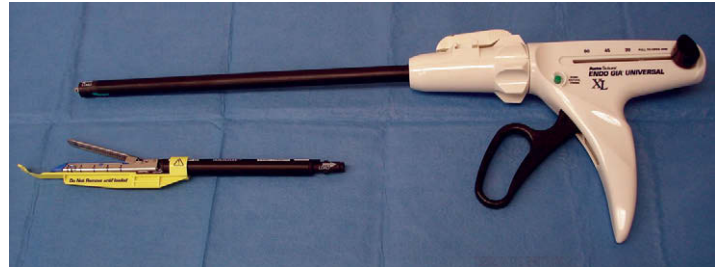

FIGURA 33-7. Endo Gia lineal (U.S. Surgical, Norwalk, CT) con carga de grapas de 3,5 mm.

proximal, resección de colon y resección de intestino delgado si se considera más grueso de lo normal. En los casos de resección gástrica distal (antro) o resección rectal, es necesaria la carga verde de 4,8 mm que coloca grapas de 2,0 mm de ancho. Incluso la carga verde puede ser inadecuada en algunos casos de resección antral. Siempre se debe comprobar la integridad de la línea de grapas. Si se considera deficiente será necesaria la sutura para cerrar el defecto (v. más adelante). La capacidad de sutura laparoscópica es un complemento necesario para quienes realizan operaciones laparoscópicas avanzadas y evita con frecuencia la conversión innecesaria a cirugía abierta.

Las grapadoras circulares también se usan con frecuencia, sobre todo en el *bypass* gástrico y en las resecciones anteriores bajas (fig. 33-8A). Se disparan dos hileras de grapas escalonadas para crear la anastomosis. El diámetro de la anastomosis varía de acuerdo con el tamaño de la grapadora circular y el fabricante. Por ejemplo, una grapadora EEA U.S. Surgical de 21 mm proporciona una anastomosis de 11 mm, y una grapadora EEA de 25 mm, de 15,4 mm. La grapadora EEA de 21 o de 25 mm se emplea típicamente en el *bypass* gástrico en Y de Roux. El cabezal se puede colocar por vía transabdominal o transoral (fig. 33-8B).

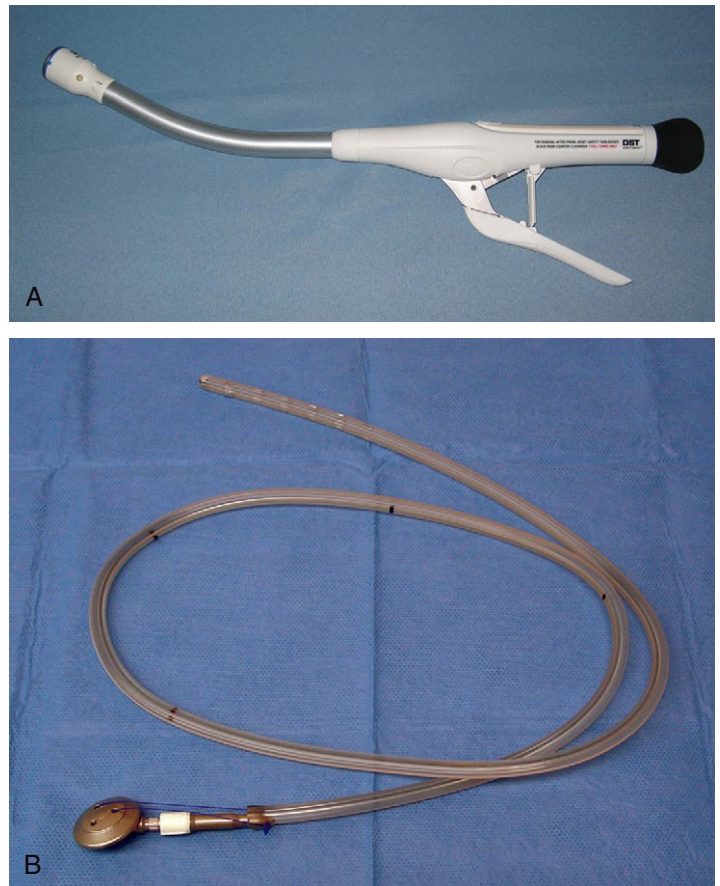


FIGURA 33-8. A, grapadora circular EEA serie DST (U.S. Surgical, Norwalk, CT) de 25 mm. B, yunque para colocación transoral.



Normalmente, la cirugía colorrectal necesita una grapadora EEA de 25 mm para la anastomosis ileorrectal y una de 29 mm para la anastomosis colorrectal. El ancho de grapa era de sólo 2 mm con la generación previa de grapadoras EEA U.S. Surgical, pero las grapadoras circulares de la serie DST más nuevas tienen anchos de grapas variables similares a las grapadoras lineales (v. fig. 33-8A).

Los cierres de la línea de grapas lineales se pueden reforzar con Seamgard® o Peri-Strips Dry®. Este refuerzo se puede usar también con las cargas de las grapadoras circulares. En algunos casos, es necesario el refuerzo de la línea de grapas mediante el uso de suturas. Esto puede pasar por el desgarro de la línea de grapas o el cierre inadecuado por cualquier razón. En tales casos se hace necesaria la capacidad de sutura intracorpórea para evitar la conversión a cirugía abierta. Para los cirujanos inexpertos, tiene un valor incalculable la práctica en una caja de entrenamiento laparoscópico. No se deben subestimar las horas dedicadas a perfeccionar la propia técnica. La triangulación de los trócares permite una colocación ergonómica y reproducible de las suturas. Un portaagujas curvo facilita la colocación de suturas en sentido perpendicular a la línea de cierre. Los principios de la cirugía abierta se deben aplicar de forma similar. La colocación de las suturas debe ser perpendicular al tejido y se debe conseguir la aproximación sin tensión excesiva para evitar la isquemia. Habitualmente, una longitud de las suturas de 10,0 a 12,5 cm permite un anudamiento eficaz.

Cuando el cirujano se ha familiarizado con las suturas intracorpóreas, puede usar dispositivos mecánicos como el Endo Stitch®. En algunos casos, el empleo del Endo Stitch® es más razonable, como en el cierre de la hernia hiatal y la funduplicatura de Nissen, donde los ángulos necesarios para la sutura intracorpórea pueden ser difíciles. Con el dispositivo Endo Stitch® se puede emplear el anudado extracorpóreo o el intracorpóreo.

Entre los muchos dispositivos de cierre fascial existentes se incluye el Carter-Thomason®, que es rápido y eficiente. Utiliza un cono para conseguir el trayecto guía a través del que se introduce la aguja, lo que proporciona un cierre fascial adecuado. Existen conos más largos para los pacientes con obesidad mórbida.

## PINZAS

La disección cuidadosa es fundamental y necesaria en cualquier intervención quirúrgica. En cirugía abierta, las manos son atraumáticas y la tensión se puede calibrar con facilidad para evitar la tracción excesiva o el desgarro. Sin embargo, en la cirugía laparoscópica esto puede ser más difícil. Por tanto, el instrumental atraumático resulta aún más necesario. Sin duda, los instrumentos atraumáticos de agarre son los más esenciales. La pinza de 10 mm Atraugrip®; fig. 33-9) es útil para evitar lesiones de la serosa o de tejidos más profundos durante su manipulación. Se encuentra disponible con una longitud de 45 cm.

Las pinzas intestinales también son útiles por su carácter relativamente atraumático. En cambio, las pinzas onduladas o las de Babcock pueden resultar bastante traumáticas para los tejidos y su uso se debe limitar preferentemente a las intervenciones en las que se producirá la resección de un órgano particular (p. ej., gastrectomía tubular) o cuando se necesitan un agarre y/o tracción más agresivas. La disección también se puede conseguir mediante el empleo de algunas pinzas como la de Maryland o el disector en ángulo recto. Otro instrumento que resulta útil a los autores para disecar alrededor de vasos grandes o estructuras difíciles es el retractor de banda gástrica (Karl Storz, Alemania).



FIGURA 33-9. Agarrador Atraugrip® (Specialty Surgical Instrumentation, Nashville, TN).

## PRÓTESIS DE MALLA

Una discusión extensa sobre la selección de la malla excede el ámbito de este capítulo. Las mallas se pueden clasificar simplemente según sean absorbibles o no, sintéticas o biológicas, y según propicien o no la formación de adherencias. Cuando se elige una malla para procedimientos intraabdominales, está claro que se debe utilizar un tipo que minimice la formación de adherencias. Las mallas intraabdominales de uso común incluyen las de politetrafluoroetileno (PTFE) y la introducida más recientemente bajo la designación de Parietex® (U.S. Surgical). Aunque se dispone de pocos estudios, algunas mallas biológicas son absorbibles pero pueden formar una plataforma para el depósito de colágeno. Este soporte puede ser suficiente para la reparación a largo plazo de una hernia, sea ventral o hiatal. Una ventaja es la posibilidad de colocarlas en un campo contaminado, aunque la infección de la malla puede ocurrir incluso con materiales biológicos. Algunos ejemplos incluyen la malla derivada de la submucosa de intestino delgado porcino (Cook) y la Alloderm®. Para la colocación extraperitoneal se pueden utilizar mallas de Prolene o similares. Se debe tener precaución para evitar desgarros en el peritoneo, que puedan permitir las adherencias entre el intestino y la malla. El Parietex puede representar una alternativa para tener en cuenta en estos casos, aunque los estudios son limitados.

## ROBÓTICA

Se han desarrollado sistemas robóticos que permiten realizar con más eficacia la cirugía laparoscópica en multitud de casos. El AESOP precedió a otros dispositivos robóticos terapéuticos y permitía la manipulación de la cámara. Activado inicialmente con la mano y el pie, más adelante pasó a ser activado por la voz. Se usa sobre todo en el contexto de la funduplicatura de Nissen laparoscópica, pero se puede aplicar en otras muchas operaciones laparoscópicas.

El sistema robótico ZEUS®, aprobado inicialmente en 2001 por la Food and Drug Administration (FDA), ha sido sustituido por el sistema Da Vinci®, que permite dos brazos robóticos. Éstos están controlados por una consola separada. La manipulación de los instrumentos imita el movimiento de la muñeca y de modo similar a ella, proporciona siete grados de libertad. La preparación del quirófano consume inicialmente mucho tiempo, pero se hace cada vez más eficiente. El sistema robótico Da Vinci se ha utilizado en muchas operaciones laparoscópicas avanzadas, como el *bypass* gástrico, las resecciones anteriores bajas y abdominoperineales o en miotomías de Heller. Se usa de forma más sistemática y generalizada en la realización de prostatectomías radicales. Aunque desarrollado inicialmente para la práctica de la cirugía cardíaca mínimamente invasiva, su aceptación ha sido lenta. También puede tener un papel en la histerectomía. En el

momento actual es difícil determinar las ventajas de la cirugía laparoscópica asistida por Da Vinci sobre otros procedimientos laparoscópicos. Sólo el tiempo demostrará si el Da Vinci o cualquier otro sistema robótico representa una moda transitoria o acaba por encontrar su lugar en la cirugía general.

### CIRUGÍA ENDOSCÓPICA TRANSLUMINAL POR ORIFICIO NATURAL

La progresión desde la cirugía abierta a la mínimamente invasiva puede avanzar más. Aunque todavía en fase de investigación, la ci-

rugía endoscópica transluminal por orificio natural (conocida como NOTES) es un campo potencialmente interesante que puede revolucionar la cirugía una vez más. El acceso a la cavidad peritoneal se puede obtener a través del estómago o, menos probablemente, a través del colon o la vagina. Los endoscopios de canal doble permiten las intervenciones. Se han realizado con éxito apendicectomías y algunos otros procedimientos limitados. Está claro que el cierre de la gastrotomía, por ejemplo, debe ser seguro una vez completada la operación. Nuevos avances permitirán obtener este cierre de forma fiable y reproducible. La NOTES también se encuentra todavía en su infancia y su futuro es incierto de momento.

# Índice alfabético

NOTA: los números de página seguidos de la letra *f* indican figuras y de la letra *t* indican tablas.

## A

Absceso postoperatorio, apendicectomía, 150  
– – exploración vía biliar, 166-167  
Acalasia, esofagomiotomía laparoscópica, 17-22  
Adenoma suprarrenal, suprarrenalectomía laparoscópica, 201, 206  
Adherencias, cirugía laparoscópica intestino delgado, 97, 99, 101  
– colecistectomía laparoscópica, 156  
Agarrador Atraugrip, 257, 257f  
Aguja Veress, 254  
Aldosteronoma, suprarrenalectomía laparoscópica, 206  
American Society of Anesthesiologists (ASA), puntuación, 245, 246t  
– – – – – riesgo infecciones sitio quirúrgico, 239, 240  
– – – – – recomendaciones dieta preoperatoria, 245, 246t  
Ampicilina/sulbactam profiláctico, 242t, 243t  
Anastomosis duodenoileal, derivación biliopancreática laparoscópica, 85-86, 86f  
Ancianos, hipotermia, 250  
– infecciones sitio quirúrgico, 238  
Anestesia, 245-250  
– bloqueantes neuromusculares, 249-250  
– cirugía bariátrica, 246-249  
– función renal/diuresis, 249  
– guías dieta, 245, 246t  
– hipotermia, 250, 250f  
– neumoperitoneo, 245-246, 249  
– posición paciente, 246  
– valoración preoperatoria, 245, 246t  
– – – obesidad, 247  
Ángulo esplénico, colectomía transversa, 115, 117, 119  
– – movilización, colectomía total, 130  
– – – hemicolectomía izquierda, 123-124  
– – – pancreatoclectomía distal, 182, 182f  
– – – proctoclectomía con reservorio ileoanal, 11-142  
– hepático, colectomía transversa laparoscópica, 115, 117  
– – hemicolectomía derecha laparoscópica asistida, 113  
– – movilización, colectomía total laparoscópica, 130  
– – – proctoclectomía con reservorio ileoanal mínimamente invasiva, 142-143  
– His, disección, *bypass* gástrico Y Roux laparoscópico, 55, 56f  
Antibióticos postoperatorios, esplenectomía, 191  
– profilaxis antimicrobiana, 237-243  
– – dosificación, 240-241, 242-243t  
– – duración administración, 241  
– – fundamentos, 240-243, 242-243t  
– – selección fármacos, 242-243  
Anticoagulación, profilaxis tromboembolismo venoso, 92  
– – – – *bypass* gástrico Y Roux laparoscópico, 54  
Apendicectomía laparoscópica, 147-151  
– – colocación trócares, 147-148, 149f  
– – complicaciones, 150  
– – contraindicaciones, 147  
– – cuidado postoperatorio, 150  
– – hallazgo apéndice normal, 147, 150  
– – indicaciones, 147

Apendicectomía laparoscópica, infecciones, 150, 239, 239t, 240  
– – – comparación operaciones quirúrgicas abiertas, 239t, 239-240  
– – – posición paciente, 147-148  
– – – resultados, 151  
– – – técnica operatoria, 148-149f, 148-150  
– – – – apendicitis compleja, 150  
– – – – exéresis apéndice/cierre, 148, 150  
– – – – sección apéndice/mesoapéndice, 148, 148-149f  
– – – valoración preoperatoria/preparación, 147  
Apendicitis, apendicectomía laparoscópica, 147-151  
– compleja, 150  
– retrocecal, 150  
Apnea obstructiva sueño, obesidad, 247, 247t, 249  
Arteria esplénica, esplenectomía, embolización preoperatoria, 188  
– – – sección, 190, 190f  
– – – pancreatoclectomía distal, 183, 183f  
– gástrica izquierda, gastrectomía tubular, 77  
– hepática izquierda, esofagomiotomía laparoscópica, 18-19  
– – funduplicatura Nissen laparoscópica, 25  
– – – gastrectomía total laparoscópica, 46  
Asa biliopancreática, gastrectomía total, 50  
Aspecto *pico pájaro*, acalasia, 17  
Atelectasia, obesidad, 248

## B

Balón, mecanismos retracción, 254, 254f  
Banda gástrica ajustable laparoscópica, 67-73  
– – – abordaje pars flácida, 67, 69-71, 72  
– – – agrandamiento bolsa, 72  
– – – – ajustar banda, 72  
– – – – colocación banda, 70-71, 70-71f  
– – – – – paciente, 68  
– – – – – trócares, 68, 68f, 71  
– – – – – complicaciones, 72-73, 75  
– – – – – cuidado postoperatorio, 71-72  
– – – – – deslizamiento bolsa, 72  
– – – – – disección retrogástrica, 69f, 69-70  
– – – – – erosión banda, 72-73  
– – – – – exposición, 69  
– – – – – indicaciones, 67  
– – – – – infecciones, 72  
– – – – – instrumentación, 68, 70, 70f  
– – – – – instrumento cierre, 70, 70f  
– – – – – método perigástrico, 67, 69  
– – – – – profilaxis tromboembolia, 68, 71  
– – – – – reflujo gastroesofágico, 72  
– – – – – requisitos, 67-68  
– – – – – resultados, 67, 73, 77  
– – – – – técnica operatoria, 69-71, 69-71f  
– – – – – valoración preoperatoria/preparación, 67-68  
– – – – – sueca (BGAS), 67  
Bazo accesorio, 187, 190  
– esplenectomía laparoscópica, 187-191  
– lesión, funduplicatura Nissen, 28

Bazo, lesión nefrectomía, 199  
– pancreatoclectomía distal, conservación, 184  
– – esplenectomía, 181, 182-184  
Biloma postoperatorio, colecistectomía laparoscópica, 159  
Bloqueantes neuromusculares, 249-250  
*Bypass* gástrico Y Roux laparoscópico, 53-66  
– – – – anastomosis, 65-66  
– – – – colocación cabezal, 55, 57-59, 58-59f  
– – – – – paciente quirófano, 54f, 54-55  
– – – – – trócares, 55, 55f  
– – – – – comparación derivación biliopancreática con cruce duodenal, 79, 89  
– – – – – complicaciones, 65-66, 75  
– – – – – contraindicaciones, 53  
– – – – – creación rama biliopancreática, 59-60, 60f  
– – – – – reservorio gástrico, 56-57, 56-58f  
– – – – – cuidado postoperatorio, 64-65  
– – – – – disección ángulo His, 55, 56f  
– – – – – evaluación anastomosis, 63-64, 64f  
– – – – – formación hernia interna, 66  
– – – – – fuga anastomótica, 64  
– – – – – gastroyeyunostomía, 62-63, 64f, 65  
– – – – – indicaciones, 53, 67  
– – – – – infecciones, 240, 241  
– – – – – ligamento Treitz, 59, 59f  
– – – – – preparación cabezal, 55  
– – – – – profilaxis tromboembolia, 54, 65  
– – – – – requisitos, 53-54  
– – – – – resultados, 66, 67, 79  
– – – – – sección epiplón, 59, 59f  
– – – – – técnica grapado triple, yeyunoyeyunostomía, 60-62, 60-64f  
– – – – – operatoria, 55-64, 56-64f  
– – – – – valoración preoperatoria/preparación, 53-54

## C

Cálculos biliares, colecistectomía laparoscópica, 155-159  
– – – – *bypass* gástrico Y Roux, 54  
– – – – gastrectomía tubular, 75  
– – íleo, cirugía laparoscópica intestino delgado, 97, 98f  
– – pancreatitis, 155  
Cáncer periampular, hepaticoyeyunostomía laparoscópica, 169, 170, 171, 176-177  
Capnotórax, esofagomiotomía laparoscópica, 19, 21  
Carcinoma células renales, diferenciación carcinoma células transicionales, 195  
– – – nefrectomía transperitoneal, indicaciones, 195  
– – – – – resultados, 200  
– – – – – valoración preoperatoria, 195-196  
– – transicionales, diferenciación carcinoma células renales, 195  
Cefazolina profiláctica, 241, 242t, 243t  
Cefuroxima profiláctica, 242t, 243t  
Centers for Medicare and Medicaid Services, prevención infecciones quirúrgicas, 240, 241  
Cierre pilares, funduplicatura Nissen laparoscópica, 27, 27f, 28  
Ciprofloxacino profiláctico, 242t, 243t



- Cirugía bariátrica, 53-94. *Ver también* Obesidad
- endoscópica transluminal por orificios naturales (NOTES), 201, 258
  - laparoscópica asistida, esplenectomía, 187, 190-191
  - - - hepaticoyeyunostomía, 176
  - - - herniorrafia inguinal, 213f, 213-214
  - - - instrumentación, 255, 255f
  - - - proctocolectomía con reservorio ileoanal, 139, 146
- Clasificación cáncer rectal, 135, 136t
- Clindamicina profiláctica, 242t, 243t
- Coagulación bipolar, 255
- monopolar, 255
- Colangiografía a través trócar, 163
- comprobación, después exploración biliar, 165
  - intraoperatoria, colecistectomía, 157
  - - indicaciones exploración vía biliar, 161-162
  - - percutánea, 163
  - preoperatoria, hepaticoyeyunostomía laparoscópica, estudios transhepáticos percutáneos, 170, 170f
  - - - resonancia magnética, 170, 170f
  - - - retrógrada endoscópica, coledocolitiasis, 161
- Colangiopancreatografía retrógrada endoscópica postoperatoria, fuga biliar después exploración vía, 166
- - - preoperatoria, colecistectomía laparoscópica, 156
- Colecistectomía laparoscópica, 155-159
- - cambios diuresis, 249
  - - colocación trócares, 156, 156f
  - - complicaciones, 155, 159
  - - con otros procedimientos, 155
  - - - *bypass* gástrico Y Roux, 54
  - - - gastrectomía tubular, 75
  - - cuidado postoperatorio, 159
  - - exploración vía biliar, 161
  - - indicaciones, 155-156
  - - infecciones, profilaxis antimicrobiana, 241
  - - riesgo, 239t, 239-240
  - - posición paciente, 156
  - - resultados, 159
  - - técnica operatoria, 156-158, 157-158f
  - - valoración preoperatoria, 156
- Colecistoyeyunostomía laparoscópica, 169, 176
- Colectomía abdominal total, 129
- mínimamente invasiva, 111-134
  - - - técnica, 111, 129
  - - total mínimamente invasiva, 129-134
  - - - - anatomía vascular, 130, 130f, 131f
  - - - - casos urgentes, 139
  - - - - colocación trócares, 129, 130f
  - - - - complicaciones, 133-134
  - - - - cuidado postoperatorio, 133
  - - - - extracción espécimen, 132, 132f, 134
  - - - - fuga, 134
  - - - - indicaciones, 129
  - - - - posición paciente, 129, 130f
  - - - - resultados, 134
  - - - - técnica operatoria, 129, 130-132, 130-133f
  - - - - valoración preoperatoria/preparación, 129
  - transversa mínimamente invasiva, 115-120
  - - - - anastomosis extracorpórea, 119
  - - - - anatomía vascular, 115, 116f, 118
  - - - - colocación trócares, 116-117, 117f
  - - - - colocolostomía, 115, 118, 119f
  - - - - complicaciones, 119-120
  - - - - cuidado postoperatorio, 119
  - - - - extensión resección, 115
  - - - - indicaciones, 115
  - - - - posición paciente, 116-117
  - - - - región sin contacto, 117
  - - - - resultados, 120
  - - - - técnica operatoria, 117-119, 117-119f
  - - - - valoración preoperatoria, 115-116
- Coledocolitiasis, exploración laparoscópica vía biliar, 161-167
- Coledocotomía, exploración laparoscópica vía biliar, 162-163, 163t
- - - - cierre, 165
  - - - - colocación tubo T/C, 165
  - - - - técnica operatoria, 164
  - hepaticoyeyunostomía laparoscópica, 173, 173f, 174f
- Coledoscopia, coledocolitiasis/exploración laparoscópica vía biliar, 164-165
- Colitis ulcerosa, proctocolectomía con reservorio ileoanal, 139
- Colocación cabezal, *bypass* gástrico Y Roux, 55, 57-59, 58-59f
- - colectomía total, 132, 133f
  - - derivación biliopancreática con cruce duodenal, 84-85, 85f
  - - hemicolectomía izquierda, 125-126, 126f
  - - instrumentación, 256, 256f
  - - resección anterior baja, 137
  - - - - malla, herniorrafia inguinal, 215
  - - - - transabdominal, 220, 221, 221-222f
  - - - - ventral, 223, 225-228, 226-227f
  - - infecciones, 240
  - - instrumentación, 257
  - - reparación laparoscópica hernia diafragmática, 231-232, 232f
  - tubo C, exploración vía biliar, 165
  - - T, exploración laparoscópica vía biliar, 165
- Colocolostomía, colectomía transversa laparoscópica, 115, 118, 119f
- hemicolectomía izquierda laparoscópica, 127
- Colon, anatomía vascular, colectomía total, 130, 130f, 131f
- - - - transversa, 115, 116f, 118
  - - - - hemicolectomía derecha, 113, 114f
  - - - - izquierda, 121-122, 124
- colectomía mínimamente invasiva derecha asistida manualmente, 111-114
- - total mínimamente invasiva, 129-134
  - - transversa mínimamente invasiva, 115-120
- derecho, colectomía mínimamente invasiva, 111-114
- - movilización, proctocolectomía con reservorio ileoanal, 142-143, 142-143f
  - - izquierdo, colectomía mínimamente invasiva, 121-127
  - - movilización, proctocolectomía con reservorio ileoanal, 12f, 141-142
  - nefrectomía derecha, 199
  - proctocolectomía con reservorio ileoanal mínimamente invasiva, 139-146
  - - - - - exteriorización, 144, 144f
  - - - - - movilización, 141-143, 142-143f
  - - - - - sigmoide, movilización, proctocolectomía con reservorio ileoanal, 141, 142f
- Colostomía, resección abdominoperineal, 137
- - anterior baja, 138
- Compresión neumática intermitente, profilaxis tromboembolismo venoso, 92
- Conducto cístico, abordajes quirúrgicos vía biliar, 162-163
- - - - - cierre muñón, 165
  - - - - - resultados, 167
  - - - - - técnica operatoria, 163-164
  - - - - - colectistectomía laparoscópica, 157, 157f, 158, 158f
  - - - - - hepático común, hepaticoyeyunostomía laparoscópica, 171-172, 172f
- Control vía aérea, cirugía bariátrica, 247, 248f
- Creación reservorio gástrico, *bypass* gástrico Y Roux laparoscópico, 56-57, 56-58f
- Cruce duodenal, derivación biliopancreática, 79-89
- Cruoplastia, herniorrafia hiatal laparoscópica, 36, 36f
- - - - - reparación con malla, 36-38, 36-39f
- Cuerpos extraños, cirugía laparoscópica intestino delgado, 97, 98f
- D**
- Defecto Petersen, derivación biliopancreática con cruce duodenal laparoscópica, 88, 88f
- - gastrectomía total laparoscópica, 50
- Derivación biliar, hepaticoyeyunostomía laparoscópica, 169-177
- biliopancreática con cruce duodenal laparoscópica, 79-89
  - - - - - anastomosis duodenoileal, 79, 85-86, 86f
  - - - - - cierre defectos mesentéricos, 86-88, 88f
  - - - - - comparación *bypass* gástrico Y Roux, 79, 89
  - - - - - complicaciones, 88-89
  - - - - - contraindicaciones, 79-80
  - - - - - cuidado postoperatorio, 88
  - - - - - duodenoileostomía, 85-86, 86f
- Derivación biliopancreática con cruce duodenal laparoscópica, estrategia dos tiempos, 89
- - - - - gastrectomía tubular, 79, 81-84, 82-83f, 88
  - - - - - ileostomía, 86, 87f
  - - - - - indicaciones, 79
  - - - - - inspección/cierre, 88
  - - - - - medición intestino delgado, 85
  - - - - - posición paciente, 80-81, 81f
  - - - - - resultados, 79, 89
  - - - - - sección duodenal, 84-85, 84-85f
  - - - - - técnica operatoria, 79, 80f, 81-88
  - - - - - valoración preoperatoria/preparación, 80
  - - gastrectomía tubular, 75
  - - historia, 79, 80f
  - - indicaciones, 67, 79
  - - resultados, 67, 79, 89
  - - Scopinaro, 79, 80f
  - - intestinal yeyunoileal (DYI), 53
- Diafragma, herniorrafia laparoscópica, 229-233
- - - anatomía, 229, 230f
  - - - cierre defecto, 231-232, 232f
  - - - colocación malla, 231-232, 232f
  - - - - trócares, 229, 230f
  - - - complicaciones, 233
  - - - cuidado postoperatorio, 232-233
  - - - disección, 231, 231f
  - - - exposición, 230, 230f
  - - - hernia hiatal, 31-40
  - - - indicaciones, 229
  - - - posición paciente, 229
  - - - resultados, 233
  - - - técnica operatoria, 230-232
  - - - valoración/preparación preoperatoria, 229
- lesión, hernia, 229
- - nefrectomía, 199
  - - suprarrenalectomía laparoscópica, 206
  - - trastornos congénitos, 229, 230f
- Dieta, banda gástrica ajustable laparoscópica, 68, 72
- *bypass* gástrico Y Roux laparoscópico, 65
- derivación biliopancreática con cruce duodenal laparoscópica, 88
- gastrectomía tubular laparoscópica, 76-77
  - preoperatoria, pautas, 245, 246t
- Disección tronco celiaco, gastrectomía total laparoscópica, 46-49
- Disfagia, complicaciones esofagectomía, 15
- Diuresis, laparoscopia, 249
- Divertículo Meckel, cirugía laparoscópica intestino delgado, indicaciones, 97
- - - - - preparación preoperatoria, 99
  - - - - - técnica operatoria, 100f, 100-101
- Divertículos, hemicolectomía izquierda laparoscópica, técnica operatoria, 123, 123f
- Dolor abdominal, apendicectomía, 147
- - - hallazgo apéndice normal, 147, 150
  - - cirugía intestino delgado, 97
- Drenaje Penrose, gastrectomía total laparoscópica, 46, 48f
- Duodeno, derivación biliopancreática laparoscópica, 79-89
- - - - - anastomosis duodenoileal, 85-86, 86f
  - - - - - duodenoileostomía, 85-86, 86f, 89
  - - - - - sección, 84-85, 84-85f
  - - - - - disección/sección transversal, gastrectomía total, 45-46, 47f
  - - nefrectomía derecha, 199
  - - tumores, cirugía laparoscópica, 97, 99
- Duodenoileostomía, derivación biliopancreática laparoscópica, 85-86, 86f
- - - - - fuga, 89
- E**
- Ecografía endoscópica, cáncer esofágico, 3
- - estadificación cáncer esofágico, 3
  - - tumores pancreáticos, 181
  - - laparoscópica, exploración vía biliar, 163
- Edad, infecciones postoperatorias, 238, 238t, 240
- Efectos cardiovasculares, laparoscopia, 246
- Embarazo, apendicectomía laparoscópica, 147
- Embolia, dióxido carbono, 246
- pulmonar, cirugía bariátrica, 91-94

Endoprótesis biliares, indicaciones, 169  
 Endoscopia, acalasia, 17  
 – cáncer esofágico, 3  
 – enfermedad por reflujo gastroesofágico (ERGE), 23, 24  
 Energía ultrasónica, instrumentación, 255-256, 256f  
 Enfermedad Crohn, cirugía laparoscópica intestino delgado, cuidado postoperatorio, 101  
 – – – – – indicaciones, 97  
 – – – – – preparación preoperatoria, 99  
 – – – – – resultados, 101  
 – – – – – técnica operatoria, 99-101  
 – – hemicolectomía derecha laparoscópica asistida manualmente, 111  
 – Cushing, suprarrenalectomía laparoscópica, 201, 203, 206  
 – diverticular, hemicolectomía izquierda laparoscópica, indicaciones, 121, 122  
 Enfermedades hematológicas malignas, esplenectomía, 187, 188  
 Ensayo CLASSIC, 111  
 – COST, 111  
 Epiplón, *bypass* gástrico Y Roux laparoscópico, 59, 59f  
 – colectomía total laparoscópica, 130, 131f  
 – – transversa laparoscópica, 117, 117f  
 – esofaguectomía mínimamente invasiva, 7, 9f  
 – gastrectomía total laparoscópica, 44-45, 45f  
 – gastrocólico, esofaguectomía, 7, 9f  
 Eritromicina profiláctica, 242t  
 Ertapenem, 242t  
 Esfínter esofágico inferior (EEI), acalasia, 17  
 – Oddi, coledocolitiasis, 165  
 Esfinterotomía, coledocolitiasis, 165  
 Esófago, 3-40  
 – acalasia, esofagomiotomía laparoscópica, 17-22  
 – Barrett, 23, 80  
 – cáncer, esofaguectomía mínimamente invasiva, 3-15  
 – – – – – estadificación, 3, 4  
 – disección hiatal, gastrectomía total laparoscópica, 46, 48f  
 – enfermedad por reflujo gastroesofágico (ERGE), funduplicatura Nissen laparoscópica, 23-29  
 – gastrectomía total laparoscópica, 46, 48f, 49  
 – – – – – esofagoyeyunostomía, 49f, 49-50  
 – herniorrafia hiatal laparoscópica, 31-40  
 – lesión, gastrectomía tubular laparoscópica, 77  
 – – herniorrafia hiatal laparoscópica, 40  
 Esofagogastroduodenoscopia, mesa quirófano, 4  
 Esofagogastrostomía terminolateral extracorpórea, esofaguectomía mínimamente invasiva, 10, 14f  
 Esofagomiotomía Heller laparoscópica, 17-22  
 – laparoscópica, 17-22  
 – – cierre pilares, 20  
 – – colocación paciente quirófano, 17-18, 18f  
 – – – – – trócares, 18, 18f  
 – – complicaciones, 21-22  
 – – con funduplicatura, 20-21  
 – – – – – Dor, 17, 20, 20f, 21, 21f  
 – – – – – Toupet, 17, 20f, 20-21, 23  
 – – cuidado postoperatorio, 21  
 – – disección inicial, 18-19  
 – – evaluación preoperatoria/preparación, 17  
 – – indicaciones, 17  
 – – miotomía, 19f, 19-20  
 – – perforación mucosa, 21  
 – – resultados, 22  
 – – técnica operatoria, 18-21, 20f, 21f  
 – – – – – principios básicos, 18  
 Esofagoyeyunostomía, gastrectomía total laparoscópica, 43, 49-50  
 – – – – – fuga, 50  
 – – – – – grapadora circular, 49f, 49-50  
 – – – – – técnicas alternativas, 50  
 – Y Roux después gastrectomía total laparoscópica, 43, 49f, 49-50  
 Esofaguectomía mínimamente invasiva, 3-15  
 – – – – – anastomosis cuello, 10, 11, 12, 14f  
 – – – – – terminolateral, 10, 14f  
 – – – – – anastomosis cervical, complicaciones, 12-15  
 – – – – – comparación cirugía abierta, 3  
 – – – – – completa, 10-11, 14f  
 – – – – – complicaciones, 12-15

Esofaguectomía mínimamente invasiva, cuidado postoperatorio, 12  
 – – – – – evaluación preoperatoria, 3-4  
 – – – – – gastrotomía, 10, 12, 14f  
 – – – – – Ivor Lewis, 4, 11-12  
 – – – – – anastomosis esofagogástrica, 12  
 – – – – – complicaciones, 15  
 – – – – – laparoscopia, 6-11, 8-14f  
 – – – – – colocación trócares, 6, 7, 8f  
 – – – – – yeyunostomía alimentación, 8-10, 13f  
 – – – – – creación tubo gástrico, 7-8, 12-13f  
 – – – – – piloroplastia, 7, 11f  
 – – – – – sección epiplón gastrocólico, 7, 9f  
 – – – – – ligamento gastrohepático, 6, 8f  
 – – – – – vasos gástricos cortos, 6, 9f  
 – – – – – – – – – izquierdos, 7, 10f  
 – – – – – técnica Ivor Lewis, 11-12  
 – – – – – resultados, 15  
 – – – – – técnica Ivor Lewis, 4, 11-12  
 – – – – – anastomosis esofagogástrica, 12  
 – – – – – complicaciones, 15  
 – – – – – operatoria, 4-12, 4-14f  
 – – – – – toracoscopia, 4-6, 4-7f. *Ver también* Toracoscopia, esofaguectomía mínimamente invasiva  
 Espacio Bogros, herniorrafia inguinal, 211  
 – Retzius, herniorrafia inguinal, 211  
 Esplenectomía laparoscópica, 187-191  
 – – asistida, 187, 190-191  
 – – bazos accesorios, 187, 188, 190  
 – – colocación trócares, 188-189, 189f, 190  
 – – complicaciones, 191  
 – – cuidado postoperatorio, 191  
 – – extracción, 190, 190f  
 – – indicaciones, 181, 188t  
 – – pancreatectomía distal, 181, 182-184  
 – – posición paciente, 188  
 – – resultados, 191  
 – – técnica operatoria, 188-191, 189-190f  
 – – – – – abordaje anterior, 188-190, 191  
 – – – – – lateral, 190  
 – – valoración/preparación preoperatoria, 181, 187-188  
 Esplenomegalia, esplenectomía laparoscópica, 187, 188, 191  
 Estadificación cáncer colon, 112, 116, 122  
 – – esófago, 3, 4  
 – – gástrico, 43  
 Estómago, 43-94  
 – cáncer, estadificación, 43  
 – – gastrectomía total laparoscópica, 43-51  
 – – cirugía bariátrica laparoscópica, 53-94  
 – – – – – banda gástrica ajustable, 67-73  
 – – – – – *bypass* Y Roux, 53-66  
 – – – – – derivación biliopancreática con cruce duodenal, 79-89  
 – – – – – gastrectomía tubular, 75-77  
 – – – – – profilaxis tromboembolismo venoso, 91-94  
 – gastrectomía laparoscópica. *Ver* Gastrectomía total laparoscópica  
 – isquemia/necrosis vólculo, hernia hiatal, 34, 34f  
 – perforación esofagomiotomía, 21  
 Estricturoplastia asistida laparoscopia, 100  
 Estudios con bario, acalasia, 17  
 – – – – – cáncer esofágico, 12  
 – – – – – enfermedad por reflujo gastroesofágico, 24, 28  
 – – – – – hernia hiatal, 38-39  
 – Gastrografin, *bypass* gástrico Y Roux laparoscópico, 65  
 Exéresis ganglios linfáticos, gastrectomía total laparoscópica, 47, 51  
 – quiste colédoco, después hepaticoyeyunostomía laparoscópica, 170, 176

## F

Fascia Gerota, nefrectomía transperitoneal, 197, 197f, 198  
 Feocromocitoma, suprarrenalectomía laparoscópica, 201, 203, 206  
 Filtro vena cava, inserción, profilaxis tromboembolismo venoso, 92, 93  
 Fístula enterocutánea, apendicectomía laparoscópica, 150  
 – reservorio-vaginal, proctocolectomía con reservorio ileoanal, 146

Fluconazol profiláctico, 243t  
 Funduplicatura Dor con esofagomiotomía laparoscópica, acalasia, 17, 20, 20f, 21, 21f  
 – esofagomiotomía laparoscópica, 20-21  
 – Nissen, 23-29. *Ver también* Funduplicatura Nissen laparoscópica  
 – – laparoscópica, 23-29  
 – – – – – cierre pilares, 27, 27f, 28  
 – – – – – colocación paciente, 24-25, 25f  
 – – – – – completa, 27, 28f  
 – – – – – complicaciones, 28-29  
 – – – – – creación ventana por detrás unión gastroesofágica, 26f, 26-27  
 – – – – – cuidado postoperatorio, 28  
 – – – – – evaluación preoperatoria, 24, 24f  
 – – – – – holgada, esofagomiotomía, 17  
 – – – – – iluminación con endoscopia, 26, 26f  
 – – – – – indicaciones, 23-24, 31  
 – – – – – ligamento gastrohepático, 25, 26f  
 – – – – – maniobra *sacar brillo calzado*, 27  
 – – – – – posición/colocación trócares, 25, 25f  
 – – – – – punto cefálico, 27, 28f  
 – – – – – resultados, 29  
 – – – – – técnica quirúrgica, 25-28, 25-28f, 38, 39f  
 – Toupet con esofagomiotomía laparoscópica, acalasia, 17, 20f, 20-21, 23  
 – – enfermedad por reflujo gastroesofágico, 23

## G

Gastrectomía total laparoscópica, 43-51  
 – – – – – colocación drenaje Penrose, 46, 48f  
 – – – – – trócares, 43, 44f  
 – – – – – complicaciones, 50  
 – – – – – cuidado postoperatorio, 50  
 – – – – – disección hiatal, 46, 48f  
 – – – – – tronco celiaco, 46-49  
 – – – – – disección/sección transversal duodeno, 45-46, 47f  
 – – – – – esofagoyeyunostomía, 43, 49f, 49-50  
 – – – – – ganglios linfáticos, 47, 51  
 – – – – – indicaciones, 43  
 – – – – – movilización epiplón, 44-45, 45f  
 – – – – – posición paciente, 43, 44f  
 – – – – – resultados, 50-51  
 – – – – – sección esofágica, 49  
 – – – – – técnica operatoria, 44-50, 45-49f  
 – – – – – valoración preoperatoria/preparación, 43  
 – – – – – vasos gástricos cortos, 45, 46f  
 – – – – – – – – – izquierdos, 46-49  
 – – – – – yeyunoyeyunostomía/cierre, 50  
 – – – – – tubular laparoscópica, 75-77  
 – – – – – colocación trócares, 75-76, 76f  
 – – – – – completa, 76, 76f  
 – – – – – complicaciones, 77  
 – – – – – cuidado postoperatorio, 76-77, 77f  
 – – – – – derivación biliopancreática con cruce duodenal, 79, 81-84, 82-83f, 88  
 – – – – – indicaciones, 75  
 – – – – – posición paciente, 75-76  
 – – – – – resultados, 75, 77  
 – – – – – técnica operatoria, 76, 76f, 81-84, 82-83f  
 – – – – – valoración preoperatoria/preparación, 75  
 Gastroplastia con banda vertical, 75  
 – vertical anillada (GVA), 53  
 Gastrostomía alimentación laparoscópica, 103-108  
 – – – – – complicaciones, 108  
 – – – – – cuidado postoperatorio, 107-108  
 – – – – – evaluación preoperatoria/preparación, 104-105  
 – – – – – historia, 103  
 – – – – – pasadores T, 105-106, 105-106f  
 – – – – – resultados, 108  
 – – – – – técnica operatoria, 105-106, 105-106f  
 – endoscópica percutánea, 103, 104, 105f  
 – indicaciones, 104, 104t, 105f  
 – método Stamm, 103  
 – quirúrgica abierta, 103, 108  
 Gastrotomía, esofaguectomía mínimamente invasiva, 10, 12, 14f  
 Gastroyeyunostomía, *bypass* gástrico laparoscópico Y Roux, 53-66

Gastroyeyunostomía, *bypass* gástrico laparoscópico Y Roux complicaciones, 65-66  
 ---- técnica quirúrgica, 62-63, 64f  
 - Y Roux, *bypass* gástrico laparoscópico, 53-66  
 -- derivación gástrica laparoscópica, infecciones, 240, 241  
 Gentamicina profiláctica, 242t  
 Glándulas suprarrenales, nefrectomía, conservación, 198  
 -- extracción, 199  
 -- suprarrenalectomía laparoscópica, 201  
 ---- nefrectomía, 199

## H

Hemicolectomía derecha laparoscópica asistida manualmente, 111-114  
 ----- anatomía, 113, 114f  
 ----- colocación trócares/dispositivo asistencia manual, 112f, 112-113  
 ----- complicaciones, 114  
 ----- contraindicaciones, 112  
 ----- cuidado postoperatorio, 113  
 ----- indicaciones, 111-112  
 ----- posición paciente, 112f, 112-113  
 ----- resultados, 114  
 ----- técnica operatoria, 111, 113, 114f  
 ----- valoración preoperatoria/preparación, 112  
 ----- ventajas, 111  
 - izquierda mínimamente invasiva, 121-127  
 ---- anatomía vascular, 121-122, 123  
 ---- colocación trócares, 122f, 122-123  
 ---- complicaciones, 127  
 ---- cuidado postoperatorio, 127  
 ---- extensión resección, 121-122  
 ---- fuga, 126-127  
 ---- indicaciones, 121-122  
 ---- posición paciente, 122-123  
 ---- resultados, 127  
 ---- técnica operatoria, 123-127, 123-127f  
 ---- valoración preoperatoria, 122  
 ---- zona sin contacto, 123, 123f  
 Hemorragia, hernia hiatal, 34  
 - intraoperatoria, herniorrafia inguinal, 215  
 - postoperatoria, *bypass* gástrico Y Roux laparoscópico, 65  
 -- colecistectomía laparoscópica, 159  
 -- colectomía transversa laparoscópica, 119  
 Heparina, profilaxis tromboembolismo venoso, 92  
 ---- *bypass* gástrico Y Roux laparoscópico, 54  
 Hepaticoyeyunostomía laparoscópica, 169-177  
 -- asistida, 176  
 -- cáncer periampular, 169, 170, 171, 176-177  
 -- colocación trócares, 171, 171f  
 -- complicaciones, 176  
 -- cuidado postoperatorio, 176  
 -- después exéresis quiste colédoco, 170, 176  
 -- historia, 169  
 -- indicaciones, 169-170  
 -- obstrucción biliar distal, 70, 169, 176  
 ----- resultados, 176, 177t  
 ---- técnica operatoria, 171f, 171-172  
 -- posición paciente, 171  
 -- resultados, 176-177, 177t  
 -- técnica operatoria, 171-175f, 171-176  
 ---- anastomosis hepaticoyeyunal, 173, 173-175f  
 ---- aspectos técnicos, 17-176  
 ---- construcción asa Y Roux, 171-176  
 ---- preparación tracto biliar, 171-172, 171-172f  
 -- valoración/preparación preoperatoria, 170f, 170-171  
 -- Y Roux, 169-177  
 -- construcción asa yeyunal, 173  
 Hernia Bochdalek, 229, 230f  
 - diafragmática, 229-233  
 - hiatal, 31-40  
 -- anatomía, 31, 32f  
 -- deslizante (tipo I), 31, 32f  
 -- enfermedad por reflujo gastroesofágico, 24  
 ---- funduplicatura Nissen laparoscópica, 26, 27, 28, 29, 31, 38, 39f  
 ---- indicaciones quirúrgicas, 31  
 -- gigante (tipo IV), 31, 34, 34f

Hernia hiatal gigante (tipo IV), técnica quirúrgica, 35f  
 -- herniorrafia hiatal laparoscópica, 31-40  
 ---- colocación trócares, 34  
 ----- complicaciones, 39-40  
 ----- con *bypass* gástrico Y Roux laparoscópico, 54  
 ----- cuidado postoperatorio, 38-39  
 ----- después banda gástrica ajustable laparoscópica, 72  
 ----- evaluación preoperatoria, 34  
 ----- funduplicatura Nissen, 26, 27, 28, 29, 31, 38, 39f  
 ----- hiatoplastia reforzada con malla, 31, 36-38, 38-39f, 40  
 ----- indicaciones, 31, 34  
 ----- posición paciente, 34  
 ----- resultados, 40  
 ----- técnica quirúrgica, 34-38, 35-39f  
 -- paraesofágica clásica (tipo II), 31, 33f, 34  
 -- mixta (tipo III), 31, 33f, 34  
 ---- técnica operatoria, 35  
 -- síndrome esófago corto, 36  
 -- tipos, 31, 32-34f  
 -- vólvulo, isquemia/necrosis gástrica, 34, 34f  
 - incisional, reparación laparoscópica, 223-228  
 ---- hernia gigante, 223, 224f  
 ---- indicaciones, 223  
 - inguinal, 211-222  
 -- directa, reparación laparoscópica, 214, 214f  
 ---- transabdominal, 218, 218f  
 -- indirecta, reparación laparoscópica, 214, 214f  
 ---- transabdominal, 218, 218f  
 - Morgagni, 229  
 -- anatomía, 230f  
 - postoperatoria interna, *bypass* gástrico Y Roux laparoscópico, 66  
 -- derivación biliopancreática con cruce duodenal laparoscópica, 89  
 -- ventral, 223-228  
 Herniorrafia inguinal. Ver también Reparación laparoscópica hernia inguinal; Reparación transabdominal hernia inguinal  
 - laparoscópica, infecciones, profilaxis antimicrobiana, 241  
 -- riesgo, 239t, 240  
 -- inguinal, 211-222  
 Hiatoplastia reforzada con malla, herniorrafia hiatal laparoscópica, 31, 36-38, 38-39f, 40  
 Hígado, nefrectomía laparoscópica, 199  
 -- lesión, 199  
 Hiperaldosteronismo, suprarrenalectomía laparoscópica, 201, 206  
 Hiperesplenismo, esplenectomía laparoscópica, 187, 188, 191  
 Hiperglucemia, riesgo infecciones sitio quirúrgico, 238  
 Hipotermia intraoperatoria, 250, 250f  
 Hipoxemia, obesidad, 248

## I

Íleo, cálculos biliares, cirugía laparoscópica intestino delgado, 97, 98f  
 - postoperatorio, apendicectomía laparoscópica, 150  
 -- colectomía transversa laparoscópica, 120  
 Ileoileostomía, derivación biliopancreática con cruce duodenal laparoscópica, 86, 87f  
 ----- fuga, 89  
 ----- técnica triple grapado, 86, 87f  
 Ileostomía, colectomía total laparoscópica, 132, 133  
 - proctoclectomía con reservorio ileoanal mínimamente invasiva, 139, 140, 141  
 ----- formación, 144-145  
 Impipenem/cilastatina profiláctica, 243t  
 Incisión Pfannenstiel, proctoclectomía con reservorio ileoanal, 139, 146  
 Infecciones postoperatorias, apendicectomía laparoscópica, 20, 150, 239, 239t  
 -- banda gástrica ajustable laparoscópica, 72  
 -- comparación cirugía laparoscópica/abierta, 239t, 239-240  
 -- efecto oxigenación, 248-249  
 -- esplenectomía, 181, 188, 191  
 -- exploración laparoscópica vía biliar, 166  
 -- fuentes endógenas/exógenas, 237, 238

Infecciones postoperatorias, gastrostomía/yeyunostomía alimentación laparoscópica, 108  
 -- patógenos comunes, 237-238, 238t  
 -- profilaxis antimicrobiana, 237-243  
 - sitio quirúrgico, 237-243  
 ---- *Bacteroides fragilis*, 237t, 238  
 -- comparación cirugía laparoscópica/abierta, 239t, 239-240  
 ---- *Enterobacter*, 237t, 238  
 ---- *Enterococcus*, 237t, 237-238  
 ---- *Escherichia coli*, 237t, 238  
 -- factores riesgo, 238t, 238-239  
 -- fuentes endógenas/exógenas, 237, 238  
 -- *Klebsiella pneumoniae*, 237t, 238  
 -- patógenos, 237t, 237-238  
 -- profilaxis antimicrobiana, 237-243  
 -- *Pseudomonas aeruginosa*, 237t, 238  
 -- *Staphylococcus epidermidis*, 237  
 Instrumentación cirugía laparoscópica, 253-258  
 -- banda gástrica ajustable, 68, 70, 70f  
 -- cirugía endoscópica transluminal por orificios naturales (NOTES), 258  
 -- electrocirugía, 255  
 -- *endosuite*, 253, 253f  
 -- energía ultrasónica, 255-256, 256f  
 -- exploración vía biliar, 162, 162t  
 -- pinzas, 257, 257f  
 -- procedimientos asistidos mano, 255, 255f  
 -- proctoclectomía con reservorio ileoanal, 140, 141t  
 -- prótesis malla, 257  
 -- separador balón, 254, 254f  
 -- sistema monitor video/cámara, 253  
 -- sistemas robóticos, 257-258  
 -- tecnología grapado, 254-255, 256f, 256-257  
 -- trócares, 254f, 254-255  
 -- electrocirugía, 255  
 Insuflación dióxido carbono, cambios diuresis, 249  
 -- embolia, 246  
 -- implicaciones anestésicas, 246, 249  
 Intestino delgado lesión, colecistectomía laparoscópica, 159  
 -- herniorrafia ventral, 228  
 -- obstrucción después herniorrafia ventral, 228  
 -- procedimientos mínimamente invasivos, 97-108  
 ----- colocación trócares, 99  
 ----- complicaciones, 101  
 ----- cuidado postoperatorio, 101  
 ----- derivación biliopancreática con cruce duodenal, 79-89  
 ----- divertículo Meckel, 97, 100f, 100-101  
 ----- estricturoplastia, 100  
 ----- gastrostomía/yeyunostomía alimentación, 103-108  
 ----- indicaciones, 97, 98f, 99  
 ----- movilización ileocecal, 99, 99f  
 ----- posición paciente, 99  
 ----- preparación preoperatoria, 99  
 ----- resección segmentaria laparoscópica, 100  
 ----- resultados, 101  
 ----- técnica operatoria, 99-100f, 99-101  
 ----- técnicas resección, 100, 100f  
 Invaginación, cirugía laparoscópica intestino delgado, 97, 98f

## J

Joint Commission for Accreditation of Healthcare Organizations (JCAHO), estándares control infecciones, 241, 242

## L

Lap-Band, 67-73  
 Lesión cordón espermático, herniorrafia inguinal, 220-221  
 - nervios laríngeos, esofaguetomía mínimamente invasiva, 6, 11, 15  
 - nerviosa, esofagomiotomía, 21-22  
 -- funduplicatura Nissen, 28  
 -- herniorrafia inguinal, 215, 216f  
 -- resección anterior baja, 138  
 - páncreas, suprarrenalectomía laparoscópica, 206  
 - peritoneal, herniorrafia inguinal, 215, 218  
 - vejiga, herniorrafia inguinal, 220



Leucocitosis postoperatoria, esplenectomía, 191  
 Ligamento gastrohepático, esofaguectomía mínimamente invasiva, 6, 8f  
 – funduplicatura Nissen laparoscópica, 25, 26f  
 – Treitz, *bypass* gástrico Y Roux laparoscópico, 59, 59f  
 Litotricia, coledocolitiasis, 165  
 – técnica electrohidráulica, 165  
 – láser, 165

## M

Maniobra Kocher, esofaguectomía mínimamente invasiva, 7  
 – *sacar brillo calzado*, funduplicatura Nissen laparoscópica, 27  
 Manometría esofágica, enfermedad por reflujo esofágico, 24, 24f  
 Megabazo, esplenectomía laparoscópica, 188  
 Mesenterio colon, hemicolectomía derecha laparoscópica asistida manualmente, 113  
 – izquierda laparoscópica, 124-125  
 – ileal, hemicolectomía derecha laparoscópica asistida manualmente, 113  
 Meticilina, *Staphylococcus aureus* resistente, 238, 239  
 Metronidazol profiláctico, 242t  
 Miotomía, esofagomiotomía laparoscópica, 19f, 19-20  
 Monitorización pH, enfermedad por reflujo gastroesofágico, 24, 24f  
 Movilización ileocecal, cirugía laparoscópica intestino delgado, 99, 99f  
 Mupirocina profiláctica, 239

## N

National Nosocomial Infections Surveillance (NNIS) System Report, 239, 239t, 240  
 – Surgical Infection Prevention Project, 241  
 Nefrectomía transperitoneal laparoscópica, 195-199  
 – colocación trócares, 196-197, 197f  
 – complicaciones, 199-200  
 – con suprarrenalectomía, 199  
 – contraindicaciones, 195  
 – cuidado postoperatorio, 199  
 – indicaciones, 195  
 – posición paciente, 196f, 196-197  
 – resultados, 200  
 – técnica operatoria, 197-198f, 197-199  
 – derecha, 198-199  
 – extracción muestras/cierre, 199  
 – izquierda, 197-198, 197-198f  
 – valoración/preparación preoperatoria, 195-196  
 Neomicina profiláctica, 242t  
 Nervio vago, esofagomiotomía laparoscópica, 18-19, 19f  
 – funduplicatura Nissen laparoscópica, 26, 26f  
 – lesión, 28  
 – lesión, esofagomiotomía laparoscópica, 21-22  
 Nervios pélvicos, resección anterior baja, 136, 138  
 Neumomediastino, herniorrafia hiatal, 40  
 Neumonía después esofaguectomía mínimamente invasiva, 15  
 Neumoperitoneo, cambios diuresis, 249  
 – implicaciones anestésicas, 245-246  
 – obesidad, 249  
 – presión intraabdominal, 245-246, 249  
 Neumotórax, 246  
 – obesidad, 249  
 – reparación hernia diafragmática, 231, 233  
 – hernia hiatal, 40  
 NOTES (cirugía endoscópica transluminal por orificios naturales), 201, 258  
 Nutrición, gastrostomía/eyunostomía alimentación, 103-108  
 – importancia pacientes quirúrgicos, 103  
 – parenteral, 103

## O

Obesidad, 53-94  
 – anestesia, 246-249  
 – apnea obstructiva sueño, 247, 247t, 249  
 – banda gástrica ajustable laparoscópica, 67-73  
 – bloqueantes neuromusculares, 249-250  
 – *bypass* gástrico Y Roux laparoscópico, 53-66  
 – control vía aérea, 247, 248f

Obesidad, derivación biliopancreática con cruce duodenal laparoscópica, 79-89  
 – intestinal yeyunoileal, 53  
 – gastrectomía tubular laparoscópica, 75-77  
 – gastroplastia con banda vertical, 75  
 – vertical anillada, 53  
 – infecciones postoperatorias, efecto oxigenación, 248-249  
 – profilaxis antimicrobiana, 241  
 – riesgo, 238, 241  
 – oxigenación, 248-249  
 – posición, 248-249  
 – profilaxis trombosis, 91-94  
 – banda gástrica ajustable, 68, 71  
 – *bypass* gástrico Y Roux, 54, 65  
 – valoración factores riesgo, 91-92, 93, 93-94f  
 – valoración preoperatoria, 247  
 Ocreótido postoperatorio, pancreatrectomía distal, 185  
 Operación Collis, 36  
 Orificio miopectíneo Fruchaud, herniorrafia inguinal, 211  
 – anatomía, 212f, 213f  
 Oxigenación, cirugía bariátrica, 248-249

## P

Pancreatectomía distal laparoscópica, 181-185  
 – colocación trócares, 181-182, 182f  
 – complicaciones, 185  
 – conservación bazo, 184  
 – cuidado postoperatorio, 184-185  
 – espécimen, 184, 184f, 185f  
 – esplenectomía, 181, 182-184  
 – fuga postoperatoria, 185  
 – indicaciones, 181  
 – posición paciente, 181-182  
 – resultados, 185  
 – técnica operatoria, 182-184, 182-185f  
 – valoración/preparación preoperatoria, 181  
 Pancreatitis, cálculos biliares, 155  
 – postoperatoria, exploración laparoscópica vía biliar, 167  
 Pasadores T, gastrostomía/eyunostomía alimentación laparoscópica, 105f, 105-107  
 – complicaciones, 108  
 – técnica operatoria, 105-107, 105-107f  
 Píloroplastia, esofaguectomía mínimamente invasiva, 7, 11f  
 Pinzas, 257, 257f  
 Pólipos colon, colectomía izquierda laparoscópica, 121  
 – transversa laparoscópica, 116  
 – hemicolectomía derecha laparoscópica asistida manualmente, 111  
 – proctocolectomía con reservorio ileoanal mínimamente invasiva, 139  
 Preparación intestinal, *bypass* Y Roux gástrico, 54  
 – colectomía total, 129  
 – transversa, 116  
 – Condon-Nichols modificada, *bypass* gástrico Y Roux laparoscópico, 54  
 – gastrectomía tubular, 75  
 – intestino, cirugía laparoscópica intestino delgado, 99  
 – nefrectomía transperitoneal, 196  
 Presión espiratoria positiva (PEEP), cirugía bariátrica, 248  
 – intraabdominal, neumoperitoneo, 245-246  
 – cambios diuresis, 249  
 – obesidad, 249  
 Proctitis postoperatoria, proctocolectomía con reservorio ileoanal, 145  
 Proctocolectomía con reservorio ileoanal, 129, 139-146  
 – abordajes más complejos, 145  
 – asistida, 146  
 – colocación trócares, 140f, 140-141  
 – complicaciones, 145-146  
 – con incisión Pfannenstiel, 139, 146  
 – creación reservorio ileoanal, 144  
 – cuidado postoperatorio, 145  
 – fístula reservorio-vaginal, 146  
 – fugas/estenosis, 145-146  
 – indicaciones, 139  
 – instrumentación, 140, 141t  
 – posición paciente, 140f, 140-141, 141t  
 – reservoritis, 146  
 – resultados, 139, 146

Proctocolectomía con reservorio ileoanal, técnica operatoria, 139, 141-145, 142-145f  
 – torsión reservorio, 145  
 – valoración preoperatoria, 139-140  
 Profilaxis tromboembolismo venoso, 91-94  
 – trombosis, cirugía bariátrica, 91-94  
 – banda gástrica ajustable, 68, 71  
 – *bypass* gástrico Y Roux, 54, 65  
 – valoración factores riesgo, 91-92, 93, 93-94f  
 – venosa, gastrostomía/eyunostomía alimentación laparoscópica, 105  
 Protectomía, colectomía total laparoscópica, 131  
 Proyecto prevención infecciones quirúrgicas Centers for Disease Control, 240  
 Puntuación Mallampati modificada Samssoon y Young, 247, 248f  
 Púrpura trombocitopénica idiopática, esplenectomía laparoscópica, 187

## R

Radiografía tórax, enfermedad por reflujo gastroesofágico, 24  
 Rama biliopancreática, *bypass* Y Roux, 59-60, 60f  
 – técnica grapado triple, 60-62  
 Recto, 135-146  
 – colectomía total laparoscópica, 131, 132, 133f  
 – proctocolectomía con reservorio ileoanal mínimamente invasiva, 139-146  
 – disección/sección, 143-44f, 143-144  
 – resección abdominoperineal mínimamente invasiva, 135-138  
 – anterior baja mínimamente invasiva, 135-138  
 – tumores. Ver Tumores recto, clasificación  
 Recuento leucocitos postoperatorio, esplenectomía, 191  
 Reflujo gastroesofágico, banda gástrica ajustable laparoscópica, 72  
 – *bypass* gástrico Y Roux, 80  
 – funduplicatura Nissen, 23-29, 31  
 – indicaciones, 31  
 Reparación hernia crural laparoscópica, 214  
 – escrotal laparoscópica, indicaciones, 211  
 – técnica operatoria, 215  
 – laparoscópica hernia diafragmática, 229-233  
 – hiatal, 31-40  
 – inguinal, 211-222  
 – extraperitoneal total, 211-216, 217  
 – anatomía, 211-212, 212-213f  
 – colocación malla, 215  
 – trócares, 211, 212f, 213-214  
 – complicaciones, 215  
 – cuidado postoperatorio, 215  
 – disección digital, 213f, 213-214  
 – hernia directa/indirecta, 214f, 214-215  
 – indicaciones, 211  
 – lesión nerviosa, 215, 216f  
 – posición paciente, 211  
 – preparación preoperatoria, 211  
 – recurrencia hernia, 215  
 – resultados, 215-216  
 – técnica operatoria, 211-215, 212-214f, 216f  
 – ventral, 223-228  
 – colocación malla, 223, 225-228, 226-227f  
 – trócares, 224  
 – complicaciones, 228  
 – cuidado postoperatorio, 228  
 – hernia gigante, 223, 224f  
 – indicaciones, 223  
 – posición paciente, 224  
 – resultados, 228  
 – técnica operatoria, 224-228, 225-227f  
 – valoración preoperatoria, 223-224  
 – preperitoneal laparoscópica hernia inguinal, 211-222  
 – transabdominal hernia inguinal, 217-222  
 – colocación malla, 220, 221-222f  
 – trócares, 218, 218f  
 – complicaciones, 220-221  
 – cuidado postoperatorio, 220  
 – hernia directa-indirecta, 218, 218f  
 – indicaciones, 217  
 – posición paciente, 217-218